

**МИНИСТЕРСТВО ЗДРАВООХРАНЕНИЯ РОССИЙСКОЙ ФЕДЕРАЦИИ
ГОСУДАРСТВЕННОЕ БЮДЖЕТНОЕ ОБРАЗОВАТЕЛЬНОЕ
УЧРЕЖДЕНИЕ ВЫСШЕГО ПРОФЕССИОНАЛЬНОГО ОБРАЗОВАНИЯ
ПЕРВЫЙ МОСКОВСКИЙ ГОСУДАРСТВЕННЫЙ МЕДИЦИНСКИЙ
УНИВЕРСИТЕТ ИМЕНИ И.М. СЕЧЕНОВА**

На правах рукописи

Корнилов Денис Николаевич

**ВОССТАНОВИТЕЛЬНАЯ ХИРУРГИЯ СУХОЖИЛИЙ
СГИБАТЕЛЕЙ ПАЛЬЦЕВ КИСТИ
С ПРИМЕНЕНИЕМ НИКЕЛИДА ТИТАНА
(КЛИНИКО-ЭКСПЕРИМЕНТАЛЬНОЕ ИССЛЕДОВАНИЕ)**

ДИССЕРТАЦИЯ

на соискание ученой степени
кандидата медицинских наук

14.01.15 – травматология и ортопедия

Научный руководитель:
доктор медицинских наук
Зелянин Александр Сергеевич

Москва – 2015

ОГЛАВЛЕНИЕ

СПИСОК СОКРАЩЕНИЙ	4
ВВЕДЕНИЕ	5
ГЛАВА 1. ОШИБКИ, ОПАСНОСТИ И ОСЛОЖНЕНИЯ ВЫПОЛНЕНИЯ СУХОЖИЛЬНОГО ШВА ПРИ ПОВРЕЖДЕНИИ СУХОЖИЛИЙ СГИБАТЕЛЕЙ ПАЛЬЦЕВ КИСТИ (АНАЛИТИЧЕСКИЙ ОБЗОР ЛИТЕРАТУРЫ)	12
1.1. Эволюция хирургического лечения повреждений сухожилий сгибателей пальцев кисти	12
1.2. Классические методики ведения послеоперационного периода после наложения шва сухожилий сгибателей пальцев кисти	21
1.3. Варианты оценки результатов наложения сухожильного шва ...	24
1.4. Характеристика сверхэластичных имплантатов из никелида титана	27
ГЛАВА 2. ЭКСПЕРИМЕНТАЛЬНОЕ ОБОСНОВАНИЕ ПРИМЕНЕНИЯ СВЕРХЭЛАСТИЧНЫХ ИМПЛАНТАТОВ ИЗ НИКЕЛИДА ТИТАНА В ХИРУРГИЧЕСКОМ ЛЕЧЕНИИ ПОВРЕЖДЕНИЙ СУХОЖИЛИЙ СГИБАТЕЛЕЙ ПАЛЬЦЕВ КИСТИ НА УРОВНЕ СЛОЖНЫХ АНАТОМИЧЕСКИХ ЗОН КИСТИ	32
2.1. Экспериментальное исследование реакции ткани сухожилия на никелид-титановую и проленовую нити	32
2.2. Гистологическое исследование взаимодействия сверхэластичных имплантатов из никелида титана с сухожильной тканью	44
ГЛАВА 3. МАТЕРИАЛ И МЕТОДЫ ИССЛЕДОВАНИЯ	52
3.1. Характеристика обследованных пациентов	52
3.2. Методы оценки результатов хирургического лечения повреждения сухожилий сгибателей в сложных анатомических зонах по классическим методикам	58
ГЛАВА 4. ХИРУРГИЧЕСКОЕ ЛЕЧЕНИЕ ПОВРЕЖДЕНИЯ СУХОЖИЛИЙ СГИБАТЕЛЕЙ ПАЛЬЦЕВ КИСТИ НА УРОВНЕ СЛОЖНЫХ АНАТОМИЧЕСКИХ ЗОН С ПРИМЕНЕНИЕМ СЕТЧАТОГО ИМПЛАНТАТА НА ОСНОВЕ НИКЕЛИДА ТИТАНА	63

ГЛАВА 5. РЕАБИЛИТАЦИЯ ПАЦИЕНТОВ ПОСЛЕ НАЛОЖЕНИЯ ШВА СУХОЖИЛИЯ СГИБАТЕЛЕЙ ПАЛЬЦЕВ КИСТИ ...	75
5.1. Реабилитация пациентов после хирургического лечения повреждения сухожилий сгибателей пальцев кисти по классическим методикам	75
5.2. Реабилитация пациентов после хирургического лечения повреждения сухожилий сгибателей пальцев кисти с применением сетчатых имплантатов на основе никелида титана	86
ГЛАВА 6. РЕЗУЛЬТАТЫ ЛЕЧЕНИЯ ПАЦИЕНТОВ С ПОВРЕЖДЕНИЕМ СУХОЖИЛИЙ СГИБАТЕЛЕЙ ПАЛЬЦЕВ КИСТИ	94
6.1. Результаты лечения пациентов при применении классического метода шва сухожилий сгибателей пальцев кисти	94
6.2. Результаты лечения пациентов с повреждением сухожилий сгибателей пальцев кисти при применении имплантатов на основе никелида титана	97
ЗАКЛЮЧЕНИЕ	103
ВЫВОДЫ	109
ПРАКТИЧЕСКИЕ РЕКОМЕНДАЦИИ	111
СПИСОК ЛИТЕРАТУРЫ	112

СПИСОК СОКРАЩЕНИЙ

- GLP – Надлежащая лабораторная практика (англ. *Good laboratory practice*)
- FDP – глубокий сгибатель пальцев (лат. *flexor digitorum profundus*)
- FDS – поверхностный сгибатель пальцев (лат. *flexor digitorum sublimis*)
- ГКС – группа клинического сравнения
- ДМФС – дистальный межфаланговый сустав
- ИВТ – информационно-волновая терапия
- МФС – межфаланговый сустав
- ОГ – основная группа
- ПМФС – проксимальный межфаланговый сустав
- ПФС – пястно-фаланговый сустав
- ПХО – первичная хирургическая обработка

ВВЕДЕНИЕ

Актуальность проблемы

Восстановительное лечение после хирургического шва повреждений сухожилий сгибателей пальцев кисти как в раннем послеоперационном, так и в отдаленном периодах остается актуальной проблемой хирургии кисти (Волкова А. М., 1991; Львов С. Е., Голубев И. О., 1994; Кузьменко В. В. с соавт., 1998; Leddy J. P., 1993; Strickland J. W., 1995). Актуальность проблемы обусловлена высоким уровнем повреждений кисти в общей структуре травматизма, значительным повреждением сухожилий – от 1,9 до 2,8 % среди всех повреждений кисти (Усольцева Е. В., Машкара К. И., 1986), неудовлетворительными результатами лечения больных с повреждением сухожилий сгибателей пальцев кисти – от 37,8 до 47 % (Микусев И. Е., Юдкевич Г. А., 1984), высоким уровнем инвалидизации после травм кисти – от 21 до 28 % всех освидетельствованных во МСЭК по поводу последствий травматических повреждений (Гришин И. Г. с соавт., 1985).

Временная нетрудоспособность у больных с повреждением сухожилий сгибателей пальцев кисти сохраняется в среднем в течение 104 дней после первичного шва и в течение 128 дней – после отсроченного (Синицин В. М. с соавт., 1994).

Частота осложнений при лечении повреждений сухожилий сгибателей пальцев кисти составляет от 82 до 86 % (Резякин А. Т., Закс Х. О., 1975;).

Сочетание повреждений сухожилий сгибателей пальцев кисти с повреждением других важных анатомических образований встречается в 16,35–70 % случаев (Львов С. Е. с соавт., 1987; Кудрявцев В. П., Сакс Л. А., 1995; Авазашвили Д. Н., 2000).

Также не существует сухожильного шва, в наибольшей степени отвечающего требованиям «идеального», который позволял бы в ранние сроки после операции проводить функциональное лечение, был бы простым в техническом исполнении, сохранял скользящие свойства сухожилия (особенно в костно-фиброзном

канале), не вызывал нарушение кровоснабжения в области соединения концов поврежденного сухожилия.

Существуют разноречивые, противоположные рекомендации исследователей по ведению послеоперационного периода (Белоусов А. Е., 1998; Potenza A. D., 1986; Strickland J. W., 1995).

Отсутствует общепринятая методика оценки результатов оперативного лечения (Холевич Я., 1962; Ломая М. П., Абелева Г. М., 1994; Kleinert H. E. et al., 1983; Dinopoulos H. et al., 2001).

Полное восстановление поврежденных сухожилий, по мнению И. П. Демичева (1970), зависит прежде всего от:

- 1) характера, локализации, уровня ранения сухожилия;
- 2) сопутствующих повреждений сосудов, нервов, суставов, костей;
- 3) техники операции, шовного материала, методики лечения в послеоперационном периоде.

Первые две группы факторов – это поле деятельности для службы техники безопасности труда и профилактической работы в быту, поэтому усилия хирургов сосредоточены в основном на улучшении техники операции, в частности, на оптимизации сухожильного шва, а также на выработке оптимального протокола послеоперационного лечения.

История хирургических операций на сухожилиях насчитывает почти два тысячелетия, однако до сих пор не создан «идеальный» сухожильный шов. В 40-х гг. XX века было известно до 25 способов соединения концов сухожилий (Николаев Г. Ф., 1948), в 60-х гг. – уже более 60 (Холевич Я., 1962), в 80-х гг. – более 100 (Неттов Г. Г., 1986). Создание абсолютно идеального шва вряд ли осуществимо, так как некоторые требования, предъявляемые к сухожильному шву, противоречат друг другу. Наряду с предлагаемыми сверхпрочными швами с 4–68 пряжами нитей в толще сухожилия (Дрюк Н. Н. с соавт., 1996; Авазашвили Д. Н. с соавт., 1999; Авазашвили Д. Н., 2000; Strickland J. W., 1995) ведутся поиски достаточно прочных и в то же время малотравматичных простых способов с минимальным количеством шовного материала (Tsuge K. et al.,

1975, 1977), что свидетельствует о большой актуальности дальнейшей разработки техники сухожильного шва.

Известно, что вопросы послеоперационного восстановительного лечения тесно связаны с закономерностями биологии сращения сухожилий (Strickland J. W., 2000). Однако в этой области биологических знаний остается много неясного. Различие взглядов на биологические основы сращения сухожилий объясняет существование прямо противоположных рекомендаций по ведению послеоперационного периода в клинике: полная иммобилизация (Potenza A. D., 1986) с одной стороны и ранняя мобилизация – с другой (Strickland J. W., 2000).

Кроме того, до сих пор сохраняются разные, а порой противоречивые взгляды на такие частные детали функционально-восстановительного лечения, как продолжительность иммобилизации, начало активных и пассивных движений, начало неограниченной нагрузки и сроки возврата к тяжелому физическому труду.

При выборе программы восстановительного лечения необходимо учитывать сочетание повреждений сухожилий, нервов, кровеносных сосудов, костей, суставов кисти. Между тем только сочетание повреждений сухожилий и нервов составляет, по данным разных авторов, от 16,3 до 70 % случаев (Львов С. Е. с соавт., 1987; Кудрявцев Б. П., Сакс Л. А., 1995; Авазашвили Д. Н., 2000). Данное обстоятельство диктует необходимость дальнейшего изучения проблемы, создания по возможности универсального протокола послеоперационного лечения, адаптированного как для изолированных, так и для сочетанных повреждений сухожилий.

Существенным недостатком методологии хирургии кисти вообще и травм сухожилий сгибателей в частности является отсутствие общепринятой системы оценки функции поврежденного сегмента после лечения. В разные годы разработано и предложено более 30 методов оценки результатов шва сухожилий сгибателей пальцев кисти. Использовать одновременно все эти методики практически невозможно, а принять единую международную не удастся уже в течение многих десятилетий (Холевич Я., 1962; Kleinert H. E., Verdan C., 1983; Strickland J. W., 2000; Dinopoulos H. et al., 2001).

Таким образом, отсутствие простого в техническом исполнении сухожильного шва, обладающего достаточной прочностью, минимально травмирующей ткань сухожилия, в наименьшей степени нарушающего кровообращение и регенераторные процессы в зоне шва, разнополярность взглядов на сроки функционально-восстановительного лечения и методы оценки результатов комплексного хирургического лечения повреждений сухожилий сгибателей пальцев кисти свидетельствуют об актуальности дальнейшего изучения этой важной медико-социальной проблемы.

Цель исследования

Оптимизировать хирургическую технику восстановления повреждений сухожилий сгибателей пальцев кисти с использованием внутривольного имплантата на основе никелида титана.

Задачи исследования:

- 1.** В эксперименте изучить реакцию сухожилия на никелид-титановый имплантат в раннем послеоперационном периоде и определить возможность его применения для выполнения шва сухожилий.
- 2.** В эксперименте определить оптимальные сроки начала реабилитации пациентов после выполнения шва сухожилия сгибателя пальца кисти с применением сетчатого имплантата на основе никелида титана.
- 3.** Разработать способ шва сухожилия сгибателя пальца кисти на уровне сложных анатомических зон с применением никелид-титанового имплантата и с возможностью его применения внутривольно.
- 4.** Изучить результаты применения сухожильного шва сгибателей пальцев кисти по классической и предложенной методике в клинике с 2005 по 2013 гг.
- 5.** Разработать и обосновать алгоритм ранней функциональной реабилитации пациентов после выполнения шва сухожилий сгибателей пальцев кисти на уровне сложных анатомических зон.

Научная новизна

Впервые предложена технология восстановления скользящего аппарата кисти при травматических повреждениях с использованием внутривольных имплантатов из никелида титана (патент на изобретение № 2524126), что позволяет сократить сроки реабилитации пациентов и добиться хороших функциональных результатов. Впервые разработана методика ранней реабилитации пациентов после повреждений сухожилий сгибателей пальцев кисти, основанной на возможности сокращения сроков иммобилизации за счет применения разработанного автором шва.

Практическая значимость

Предложенный метод восстановления сухожилий сгибателей пальцев кисти на уровне сложных анатомических зон позволяет сократить сроки госпитализации пациентов на 7 дней. Ранняя реабилитация пациентов позволяет добиться значимо лучших функциональных результатов, по сравнению с классическими методами лечения, и сократить сроки нетрудоспособности до 3 недель. Улучшение функциональных результатов позволяет избежать инвалидности и социально реабилитировать пациентов.

Внедрение в практику

Предложенный автором метод сухожильного шва внедрён в работу отделения микрохирургии ГБУЗ Иркутской области «Знак Почета» областной клинической больницы. Материалы диссертационного исследования используются в учебном процессе кафедры травматологии, ортопедии и нейрохирургии ГБОУ ДПО «Иркутская государственная медицинская академия последипломного образования» Минздрава России при подготовке и усовершенствовании практических врачей по специальностям «хирургия», «травматология и ортопедия» и кафедры травматологии, ортопедии и военно-полевой хирургии ГБОУ ВПО «Иркутский государственный медицинский университет» Минздрава России.

Основные положения, выносимые на защиту:

1. Неблагоприятные факторы, влияющие на результат реконструктивного лечения повреждений сухожилий сгибателей пальцев кисти на уровне сложных анатомических зон по классическим методикам, обусловлены нежелательным влиянием невозможности начала ранней реабилитации, реакцией тканей на используемый шовный материал.

2. Оптимальным способом восстановления повреждённого сухожилия сгибателя на уровне костно-фиброзного канала является использование внутрисуставного шва с имплантатом на основе никелида титана, превосходящего классически используемый шовный материал по прочностным характеристикам, особенностям формирования рубца и эффекту армирования, а также по реакции тканей на материал, и позволяющего применение начала ранней реабилитации.

3. Алгоритм, в основе которого лежит максимально раннее начало активного движения сухожилия (с 3-х суток), позволяет достичь в последующем хорошего функционального результата.

Апробация основных положений работы проведена на научной конференции «Актуальные вопросы травматологии и ортопедии» (2012), III межрегиональной научно-практической конференции молодых учёных (2013). По материалам диссертации опубликовано 6 работ, в которых изложены основные положения выполненной работы:

1. Корнилов, Д. Н. Оценка функционального состояния кисти после хирургического восстановления сухожилий сгибателей на уровне костно-фиброзных каналов / Д. Н. Корнилов, И. В. Попов // Бюл. ВСНЦ СО РАМН. – Иркутск, 2013. – № 2 (90). – С. 54–59.

2. Реконструктивная операция на ахилловом сухожилии крысы: этапы оперативного вмешательства, топографо-анатомическое обоснование / Д. Н. Корнилов, И. В. Попов, Л. Ю. Раевская, О. А. Гольдберг и др. // Сибирский медицинский журнал. – Иркутск, 2014. – № 2. – С. 35–38.

3. Корнилов, Д. Н. Хирургия повреждений сухожилий сгибателей на уровне кисти (аналитический обзор литературы) / Д. Н. Корнилов, И. В. Попов // Сибирский медицинский журнал. – Иркутск, 2013. – № 1. – С. 22–27.

4. Результаты применения сверхэластичного имплантата из никелид титана при повреждении сухожилия в эксперименте, морфологическое обоснование / Д. Н. Корнилов, И. В. Попов, Л. Ю. Раевская, О. А. Гольдберг и др. // Сибирский медицинский журнал. – Иркутск, 2014. – № 3. – С. 21–25.

5. Горбачева, С. М. Лечение и реабилитация при повреждениях сухожилий кисти / С. М. Горбачева, И. В. Попов, Д. Н. Корнилов // ИГМАПО. – Иркутск, 2013. – 28 с.

6. Способ наложения сухожильного шва: пат. 2524126 Рос. Федерация: МПК А61В 17/56 (2006.01) / Попов И.В., Корнилов Д.Н.; патентообладатель Корнилов Денис Николаевич. – № 2013113532/14; заявл. 26.03.2013; опубл. 27.07.2014, Бюл. № 21. – 9 с.: ил.

Структура и объем работы

Диссертация состоит из введения, пяти глав – обзор литературы, материал и методы исследования, результаты исследования и их обсуждение, выводов, практических рекомендаций и списка литературы.

Текст изложен на 126 страницах машинописного текста, иллюстрирован 14 таблицами и 58 рисунками. Список литературы включает 155 источников, из них 77 отечественных и 78 иностранных.

ГЛАВА 1. ОШИБКИ, ОПАСНОСТИ И ОСЛОЖНЕНИЯ ВЫПОЛНЕНИЯ СУХОЖИЛЬНОГО ШВА ПРИ ПОВРЕЖДЕНИИ СУХОЖИЛИЙ СГИБАТЕЛЕЙ ПАЛЬЦЕВ КИСТИ (АНАЛИТИЧЕСКИЙ ОБЗОР ЛИТЕРАТУРЫ)

1.1. Эволюция хирургического лечения повреждений сухожилий сгибателей пальцев кисти

Различные ранения кисти с повреждением при этом сухожилий составляют от 1,9 до 18,8 % (Труфанов Г. Е. с соавт., 2004). Применение различных вариантов швов сухожилий имеет многолетнюю историю, но, несмотря на это, и в настоящее время процент неудовлетворительных результатов операций составляет от 7 до 30 %. Наиболее остро эта проблема стоит при восстановлении сухожилий сгибателей в сложных анатомических зонах.

Первые упоминания о попытках восстановления повреждённых структур кисти появляются в X веке, однако в связи с недостаточными знаниями в области асептики и антисептики восстановление сухожилий выполнялось нечасто (Волкова А. М., 1991). С появлением эффективных способов предупреждения и борьбы с хирургической инфекцией шов сухожилий стал широко использоваться хирургами. После успешного наложения Францем Кенигом (1874) сухожильного шва в асептических условиях Оттон Эрнст Кюстнер в 1876 г. предложил ввести последний в медицинскую практику.

Наиболее сложной хирургической проблемой оказалось восстановление сухожилий сгибателей пальцев кисти, особенно на уровне сухожильных влагалищ (Voegelin E., Urbaniak J. R., 2011). В начале XX века результаты сухожильного шва на этом уровне были весьма неутешительными. Известный хирург М. Н. Iselin до 1933 г. во Франции не приводит хороших результатов после наложения шва сухожилий сгибателей. Я. Г. Дубров, в 1935 г. произведя анализ результатов лечения 1800 пациентов с различными повреждениями кисти, наблюдал «полный неуспех» первичного сухожильного шва при проведении подобных опе-

раций. В результате анализа работы травматологического пункта Василеостровского района г. Ленинграда в 1936 г. Ю. Ю. Джанелидзе выявил 24 % хороших и 76 % плохих результатов после восстановления сухожилий сгибателей пальцев; при ранениях на уровне пальцев на 5 хороших исходов приходилось 56 плохих (Джанелидзе Ю. Ю., 1936).

Столкнувшись с аналогичной проблемой, основатель учения о современной хирургии кисти S. Bunnell (1944) назвал зону костно-фиброзных каналов «ничейной» (Байтингер В. Ф., 2010).

Благодаря работам С. Е. Verdan (1960) и Н. Е. Kleinert et al. (1967), доказавшим эффективность сухожильного шва сгибателей, термин «ничейная зона» был исключен из словаря хирургов кисти, и первичный шов сухожилий сгибателей в пределах костно-фиброзных каналов при благоприятных условиях стал рутинной операцией (Mathew P., Richards H., 1960). И хотя некоторые хирурги остаются сторонниками первичной сухожильной пластики (Охотский В. П., Мигулева И. Ю., 1990; Leversedge F. G. et al., 2000), в 90-х гг. XX в. первичный шов сухожилия на уровне костно-фиброзных каналов считался «предпочтительной операцией» (Stainberg D. R., 1992; Moore T. et al., 2010). К сожалению, хирурги, как и прежде, встречаются со многими общехирургическими и специфическими осложнениями после восстановления сухожилий сгибателей пальцев – нагноение раны, несостоятельность сухожильного шва, сращение сухожилий с окружающими тканями, контрактуры пальцев и т. д. (Афанасьев Л. М. с соавт., 2002; Elliot D. et al., 2007, 2010).

Одним из вариантов решения этих проблем считается создание наиболее оптимального сухожильного шва. В 40-х гг. XX в. было известно до 25 способов соединения концов сухожилий (Николаев Г. Ф., 1948), в 60-х гг. – уже более 60 (Холевич Я., 1962), в 80-х гг. – более 100 (Неттов Г. Г., 1986).

Выделялось несколько основных классификаций сухожильных швов (Дыхно А. М., 1936): к примеру, деление на 2 группы – сшивание «бок о бок» и «конец в конец». В. И. Розов (1952) все сухожильные швы разделил на 4 группы: а) швы с нитями и узлами на поверхности сухожилия; б) внутривольные швы с

узлами на поверхности сухожилий; в) внутривольные швы с узлами, погруженными между концами сухожилий; г) прочие.

Ю. Я. Ярцев (1962) выделяет швы с нитями, параллельными сухожильным волокнам (например, шов Тилло), и швы с нитями, перекрещивающимися с сухожильными волокнами. Последнюю группу он делит еще на две:

1) швы, при которых нити располагаются частично на поверхности сухожилия (например, шов Ланге);

2) швы, при которых нити находятся почти полностью внутри сухожилия (например, шов Кюнео).

Р. Кош (1966), А. Е. Белоусов и С. С. Ткаченко (1988) выделяют 2 основных вида сухожильного шва: погружной и удаляемый.

Большое внимание уделяется выбору шовного материала. В настоящее время в хирургии используется более 40 видов шовного материала (Бурых М. П., 1999), а по мнению Т. Б. Гайдамака и Т. У. Горгиладзе (1991), их более 66. Одним из вариантов является шелк. Этот материал в течение многих десятилетий применялся многими хирургами для восстановления сухожилий (Джанелидзе Ю. Ю., 1930; Розов В. И., 1952; Комрачева А. Г., 1956; Книшевицкий В. М., 1962). Однако в процессе применения выяснилось, что шелк обладает высокими фитильными свойствами, что может быть причиной лигатурных свищей и вторичного инфицирования, способствует значительной пролиферации соединительной ткани, которая ведет к образованию рубцов и сращений, снижающих или даже блокирующих скольжение сухожилия (Оберфельд М. Ф. с соавт., 1961; Fortier L. A., Smith R. K., 2008).

Также были попытки хирургов использовать рассасывающийся материал кетгут для сухожильного шва в эксперименте (Дыхно А. М., 1936; Оберфельд М. Ф. с соавт., 1961). Однако в клинической практике кетгут оказался непригодным для этих целей, так как в тканях организма кетгут быстро набухает, что может привести к развязыванию узла. Его рассасывание может произойти раньше, чем образование «крепкой мозоли, спаивающей концы сухожилий» (Николаев Г. Ф., 1948). Предложенная S. Bunnell (1944) металлическая, а

С. И. Дегтяревой (1959) – танталовая проволока имели ряд преимуществ: гладкая поверхность, отсутствие набухания, прочность. На основании многолетнего опыта и многочисленных наблюдений J. H. Boyes и H. H. Stark (1971) пришли к выводу о том, что применение в хирургии сухожилий проволочных швов вместо шелковых улучшает результаты лечения. Однако проволоку труднее завязывать, она легче прорезывается, вызывает раздражение мягких тканей, ее нужно удалять. Кроме того, она гнется, образует петли, травмирует сухожилие (Лапин В. В., 1991). Следующим поколением шовного материала шва сухожилий явились капрон, нейлон, перлон. Я. Холевич (1962), Н. М. Водянов (1973), Н. А. Шугаров и В. В. Лапин (1986) в эксперименте сравнивали реакцию тканей сухожилия и паратенона на присутствие в них проволоки и монофильной капроновой нити – рыболовной лески. Пролиферативные изменения вокруг последней были выражены в меньшей степени, в связи с чем при восстановлении сухожилий авторы применяли данный шовный материал.

По данным J. P. Leddy (1993), наиболее популярными для восстановления сухожилий считаются этибонд, пролен, нейлон, супрамид, мерсилен, стальная проволока и шелк. В исследованиях Ю. А. Ярцева (1962) шелк № 1 выдерживал нагрузку в 1120 г, в то время как капрон № 1 – в 2240 г. В силу своей химической индифферентности капрон, по сравнению с шелком, легче «вживается» с образованием фиброзной капсулы.

Современные синтетические нити вытеснили популярную в прошлом стальную проволоку, поскольку обладают рядом преимуществ: гибкость, минимальная растяжимость, надежная фиксация узла (Strickland J. W., 1995; Bohler J. et al., 2001). К ним относятся этибонд, фторэст, эталон, капрон. Последний является наиболее доступным. Полиамидные нити, к которым относится капрон, обладают высокой прочностью и гибкостью, кроме того, могут медленно (от 3 месяцев до 2 лет) рассасываться (Белоруссова Т. Г., 1967; Черетенко И. П., 1969; Буянов В. М. с соавт., 1993). Монофиламентные нитки – пролен, нейлон, супрамид – чаще применяются при наложении удаляемых швов (Шугаров Н. А. с соавт., 1976; Namada Y. et al., 2006).

Поиски наиболее оптимального шовного материала для сухожилий продолжают и по сегодняшний день (Gutsmann T. et al, 2005). И. Г. Фомичев с соавт. (2002) сообщили о применении металлической нити на основе сверхэластичных шовных материалов с памятью формы. В настоящее время имеются упоминания об использовании в качестве шовного материала при наложении сухожильного шва нитей из никелида титана (Шишкин С. В., Махутов Н. А., 2007). В экспериментальном исследовании подтверждено, что в зоне контакта сухожилия с никелид-титановой нитью формируется соединительная ткань с обилием ядер, причем уже на 60-е сутки после операции по ходу её волокон не наблюдается кист, признаков воспаления, грубого рубца или инкапсуляции, в то время как при гистологическом исследовании области сухожильного шва, при наложении которого использовалась полиэфирная нить, выявлено, что зона контакта нити с сухожилием представляет собой форму продольного тяжа кист в рубцовой ткани. На всем протяжении контакта сухожилия с полиэфирной нитью прослеживалась соединительная ткань вокруг кист, поддерживавших воспаление в сухожилии. С течением времени в месте контакта нити с сухожилием отмечается увеличение рубцовой ткани, что в значительной степени снижает прочностные характеристики. Это может повлечь за собой несостоятельность сухожильного шва (Федосеев А. В. с соавт., 2006).

Для сухожильного шва Ю. Ю. Джанелидзе в 1936 г. сформулированы следующие требования, ставшие классическими и остающиеся актуальными и сегодня:

- шов должен быть простым и легко выполнимым;
- шов должен в ничтожной степени нарушать кровоснабжение сухожилия, для чего в узлы и петли шва необходимо захватывать минимальное число сухожильных пучков;
- шов должен обеспечить гладкую поверхность, в связи с чем на поверхности сухожилия должно быть минимум ниток;
- шов должен быть прочным и не должен разволокнять сухожилие.

В последующем эти требования были расширены:

- шов должен быть с минимальным количеством узлов;
- адаптация концов сухожилия должна быть анатомичной (Дыхно А. М., 1936);
- шов должен удерживать сухожильные концы, плотно прилегающие один к другому, не оставляя открытой срезанную поверхность (Холевич Я., 1962; Матев И., Банков С., 1981);
- узел шва не должен располагаться на поверхности сухожилия (Strickland J. W., 1993).

Исходя из этого, сухожильный шов не может быть идеальным, т. к. некоторые требования, предъявляемые к нему, прямо противоречивы (Кондакова А. П. с соавт., 2009; Al-Qattan M. M., 2011). С одной стороны, чем толще нитка, чем больше петель и узлов; чем больше захвачено ткани сухожилия в петлю, тем прочнее соединение концов сухожилия. Многие хирурги для повышения прочности соединения поврежденного сухожилия увеличивают количество прядей в шве до 4–6 (Дрюк Н. Н., 1996; Авазашвили Д. Н., с соавт., 1999; Strickland J. W., 1995). С другой стороны, такой шов требует большого количества вколов и выколов иглы, значительно разволокняет, травмирует ткань сухожилия и нарушает его кровоснабжение.

В течение многих десятилетий наиболее популярным является классический шов Кюнео (Джанелидзе Ю. Ю., 1936; Ярцев Ю. А., 1962). Он обладает высокой прочностью благодаря трем перекрестам нити. Ю. А. Ярцев для повышения прочности располагал перекресты в разных плоскостях. Однако шов Кюнео нельзя назвать простым и малотравматичным. В каждом конце сшиваемого сухожилия необходимо сделать по 14 вколов и выколов иглой, причем сделать это нужно на сравнительно небольшом отрезке в 0,7–1 см (Демичев Н. П., Князев М. М., 1971), в 1–1,5 см (Долинин В. А., Бисенков Н. П., 1982), в 2 см (Матюшин И. Ф., 1976), отступив от среза сухожилия. Существенными недостатками шва Кюнео являются также сдавление сосудов и разволокнение ткани сухожилия (Tang J. B., 2007).

Шов Bunnell является модификацией шва Кюнео, но с меньшим количеством перекрестов. Еще в 1936 г. А. М. Дыхно предложил атравматичный сухо-

жильный шов, при наложении которого каждый «новый» вкол иглы производился в место выкола. Позднее в эксперименте было доказано, что чем большая часть шовного материала погружена в ткань сухожилия, тем прочнее шов. Однако перекрещивающиеся стяжки шва Bunnell делают кончик сухожилия аваскулярным (Milford L., 1987). По этой причине большинство хирургов в настоящее время применяет швы без перекреста стежков.

Чаще других используются швы Розова (Хасиев Б. Г., 1990; Казарезов М. В. с соавт., 2001), Кеслера (Бояршинов М. А., 2002).

Количество сращений окружающих тканей с сухожилием прямо пропорционально количеству повреждений последнего (Голубев И. О. с соавт., 1992; Коршунов В. Ф. с соавт., 2005; Potenza A. D., 1986; Masaki F., Isao T., 2007). Оптимальным можно считать шов, при котором максимальная прочность достигается минимальным количеством шовного материала и небольшим числом вколов и выколов иглы. Этими свойствами обладает петлевой шов Tsuge. Известно, что кровоснабжение сухожилия сгибателя пальца кисти осуществляется из трех источников: сосуды мышечно-сухожильного соединения, сосуды брыжейки и надкостницы в месте прикрепления сухожилия к ногтевой фаланге (Harrison R. K. et al., 2003). Главные сосуды, достигающие сухожилия сгибателя через брыжейку, проходят продольно по дорзальной поверхности и затем разветвляются. Таким образом, ладонная поверхность сухожилия является бессосудистой (Furlow L. T., 1976; Gill R. S. et al., 1999; Finsen V., 2003; Gelberman R. H. et al., 2007). При использовании же техники Г. Беннелля перекрещивающаяся нить нарушает кровоснабжение сухожилия. Предложенный К. Tsuge (Tsuge K. et al., 1975, 1977) простой атравматичный шов, полностью располагающийся в бессосудистой зоне сухожилия, лишен этого недостатка. Специально для этого шва автор предложил иголку с двойной нитью. После выкола иглу проводят через петлю, которую затем затягивают. После следующего вкола иглу проводят через центр пересеченного конца сухожилия. Затем ее вкалывают в центр противоположного конца сухожилия и выводят на 1 см дистальнее. Одну из нитей пересекают, а нитью, оставшейся в игле, сухожилие прошивают еще раз. Концы поврежденного сухожилия

сближают, концы нити завязывают. Тонким нейлоном 6/0–7/0 накладывают 2–3 дополнительных адаптирующих шва. Как видим, шов K. Tsuge достаточно прост, достаточно прочен, быстро выполним: по сравнению с традиционными видами сухожильного шва, на него требуется в 2–3 раза меньше времени, что является важным преимуществом. Ввиду атравматичности шва в послеоперационном периоде не возникает грубых рубцовых сращений (Rocchi L. et al., 2008). Недостатками данного петлевого шва является менее прочная фиксация нити в дистальном конце поврежденного сухожилия и расположение узла на поверхности сухожилия (Chinchalkar S. J., Richards R. S., 2010; Chang J., 2012).

Общепринятым среди современных хирургов является дополнение основного сухожильного шва адаптирующим эпитендиозным (Chen M. Y. et al., 2007; Moore T., 2010; Moriya T. et al., 2010). Этот дополнительный шов выполняется, как правило, тонкой нитью с применением микрохирургической техники (Ванцян Н. Э., 1979; Белоусов А. Е., Ткаченко С. С., 1988; Датиашвили Р. О., 1991; Полозов Р. Н., 1997). Считается, что обвивной микрохирургический шов повышает качество адаптации концов сухожилия, увеличивает прочность соединения на 10–50 % и уменьшает вероятность появления диастаза между концами сшитого сухожилия (Strickland J. W., 1995). При выборе метода восстановления сухожилий на уровне сложных анатомических зон одним из определяющих моментов является уровень повреждения (Голубев И. О., Львов С. Е., 1996). Все повреждения кисти распределены по уровню на 5 зон, согласно общепринятой классификации C. Verdan (Strickland J. W., 1993; Coats R. W. et al., 2005; Ravnic D. J. et al., 2011).

В зоне 1 в костно-фиброзном канале проходит только сухожилие глубокого сгибателя, поэтому его повреждение всегда изолированное. Сухожилие на упомянутом промежутке имеет небольшую амплитуду движения, центральный конец часто удерживается мезотеноном и может быть легко извлечен без значительного расширения зоны повреждения. Все эти факторы определяют хорошие результаты наложения первичного сухожильного шва. Наиболее часто применяют чрескостный удаляемый шов сухожилия, возможно использование и погружных швов.

На протяжении зоны 2 происходит перекрест сухожилий поверхностного и глубокого сгибателей пальцев, сухожилия плотно прилегают друг к другу, имеют большую амплитуду движений (Bunnel S., 1944; Caulfield R. H. et al., 2008). Результаты шва сухожилия часто неудовлетворительны вследствие рубцовых сращений между скользящими поверхностями (Голубев И. О., Львов С. Е., 1996; Puhaindran M. E., Sebastin S. J., 2008). Даная зона получила название критической или «ничейной» (Riaz M. et al., 1999; Bois A. J. et al., 2007). Вследствие узости костно-фиброзных каналов не всегда возможен шов обоих сухожилий, в ряде случаев необходимо иссечение сухожилия поверхностного сгибателя пальца и наложение шва только на сухожилие глубокого сгибателя (Silva M. J. et al., 2002; Smith P. et al., 2004; Tan J. S. et al., 2009; Henry M., 2011). В большинстве случаев это позволяет избежать контрактур пальцев и существенно не влияет на функцию сгибания (Bhatti A. Z., Adeniran A., 2006).

В зоне 3 сухожилия сгибателей соседних пальцев разъединены сосудисто-нервными пучками и червеобразными мышцами. Поэтому повреждения сухожилий в данной зоне часто сопровождаются повреждением этих структур (Rau-chard N. et al., 2014) После наложение шва сухожилия необходимо наложение шва пальцевых нервов (Баранов Н. А., 2005; Kotwal P. P., Gupta V., 2005).

В пределах зоны 4 сухожилия сгибателей располагаются в запястном канале вместе со срединным нервом, который расположен поверхностно. Травмы сухожилий в данной зоне достаточно редки и практически всегда сочетаются с повреждением срединного нерва. Операция предусматривает рассечение поперечной связки запястья, шов сухожилий глубоких сгибателей пальцев, иссечение сухожилий поверхностных сгибателей (Берснев В. П., 2007).

На протяжении зоны 5 заканчиваются синовиальные влагалища, сухожилия соседних пальцев проходят вплотную друг к другу и при сжатии кисти в кулак смещаются вместе. Поэтому рубцовое сращение сухожилий между собой практически не влияет на объем сгибания пальцев. Результаты сухожильного шва в этой зоне, как правило, хорошие.

Подводя итог обсуждению различных вариантов наложения шва сухожилий, можно констатировать, что проблема восстановления скользящего аппарата разгибателей и сгибателей кисти остается актуальной в хирургии, несмотря на то, что многие специалисты обладают значительным опытом и разработали свои методические рекомендации (Al-Quattan M. M. et al., 2011).

1.2. Классические методики ведения послеоперационного периода после наложения шва сухожилий сгибателей пальцев кисти

Оптимальное ведение послеоперационного периода является необходимым условием получения хорошего результата лечения после травмы сухожилий сгибателей пальцев кисти. По мнению Е. А. Черенок и Я. И. Крыжановского (2002), результаты лечения больных с патологией кисти и пальцев только на 50 % зависят от качественного выполнения операции, а еще на 50 % – от полноценной и трудоемкой реабилитации и участия (Сакс Л. А., 1999; Boyer M. L. et al., 2005; Khanna A. et al., 2009).

А. Е. Белоусов и Н. Г. Губочкин (1983) и А. Е. Белоусов и С. С. Ткаченко (1988) насчитывают четыре метода послеоперационного лечения:

1. Метод ранних активных неконтролируемых движений оперированного пальца. Сразу после операции разрешаются активные движения. Иммобилизация не применяется. Большая опасность разрыва сухожильного шва (Vainbridge L. C. et al., 1994).

2. Метод полной 3-недельной иммобилизации. Опасность развития контрактуры.

3. Метод контролируемых движений за счет нагрузки на сухожилия мышц-антагонистов. С помощью специальной шины и резиновых тяг оперированный палец фиксируется в согнутом положении. Активное разгибание пальца назначается с первых дней, а сгибание осуществляется за счет резиновой держалки.

4. Метод однократного (на протяжении суток) перемещения сухожилий с полной амплитудой. Для этого метода готовятся две шины для иммобилизации

пальца в положении сгибания и разгибания. Благодаря этому палец меняет положение 1 раз в течение суток.

Среди зарубежных хирургов принято деление протоколов послеоперационного лечения на метод иммобилизации и метод мобилизации (Семенов Г. М. с соавт., 2001). Последний объединяет мобилизацию и с помощью специальных шин, резиновых или пружинных тяг, и без таковых.

До сих пор не существует единого мнения о продолжительности иммобилизации поврежденной кисти. По мнению одних авторов, иммобилизацию следует прекращать через 3 недели (Водянов Н. М., 1973; Розов В. И., 1952), по мнению других – через 3,5 недели (Potenza A. D., 1986), по мнению третьих – через 6 недель (Stainberg D. R., 1992). Рекомендации по ведению дальнейшего периода недостаточно отражены в литературе, часто являются противоречивыми, особенно в следующих вопросах: 1) когда можно разрешить упражнения с отягощением; 2) когда можно разрешить неограниченную полную нагрузку на оперированный палец; 3) когда можно поднимать тяжести; 4) когда можно допустить к работе пациента, занимающегося тяжелым физическим трудом.

А. М. Волкова (1991) считает, что при благоприятном течении трудоспособность после первичного сухожильного шва восстанавливается через 1,5 месяца.

С. Е. Львов и И. О. Голубев (1994) через 2 месяца после шва сгибателя рекомендуют трудоустройство лицам, выполняющим на производстве точные и силовые операции.

В группе больных В. М. Синицина с соавт. (1994) средний срок лечения после первичного шва сухожилий сгибателей составил 104 дня, после отсроченных оперативных вмешательств – 129 дней.

В последние годы для контроля за процессом регенерации поврежденного сухожилия применяются исследования с помощью ультразвука и магнитно-ядерного резонанса (Кузьменко В. В. с соавт., 1998; Коршунов В. Ф. с соавт., 2006). Так, например, G. L. Drape et al. (1996) с помощью магнитно-ядерного резонанса при исследовании 63 неудачно восстановленных сухожилий выявили в

31 случае сращение сухожилий с окружающими тканями, в 14 – явный разрыв сухожильного шва, в 19 – «неявный» разрыв (так называемый «удлинённый регенерат»). Доля последнего вида разрыва сухожильного шва составляет около 30 % всех осложнений (Овчинников Д. В. с соавт., 2012). В клинической практике он часто расценивается как сращение сухожилий с окружающими тканями (Hettiaratchy S., Titley G., 2002).

Различия в тактике послеоперационного лечения отражают различные взгляды на биологию сращения поврежденного сухожилия (Thien T. V. et al., 2004). В настоящее время существует три точки зрения на течение этого процесса (Strickland J. W., 1995).

1. Сухожилие срастается за счет окружающих тканей (Potenza A. D., 1986). Для оптимизации этого процесса необходим полный покой.

2. Сухожилие срастается за счет пролиферации клеток самого сухожилия, так как обладает внутренними регенераторными способностями (Mathew P. et al., 1960; McDowell C. L., Snyder D. M., 1977). Для оптимизации этого процесса необходимы ранние движения.

3. Сухожилие срастается за счет окружающих тканей и клеток самого сухожилия (Lundborg G., Rank F., 1980; Strickland J. W., 1993), для оптимизации этих процессов необходимы одновременно и покой, и ранние движения.

Большинство авторов считают, что процесс сращения происходит благодаря клеткам самого сухожилия (эндотендон и перитендон) и окружающим сухожилие тканям (Магдиев Д. А., 2008; Dy C. J. et al., 2012). Для стимуляции пластического процесса за счет собственно сухожильной ткани необходима нагрузка на место сухожильного шва, т. е. ранние движения (Bekler H. et al., 2007). Для оптимизации пластических процессов из окружающих тканей необходим покой (Klein M. V. et al., 2002). Этот процесс обеспечивает метод постоянной иммобилизации (Клюквин И. Ю. с соавт., 2009). Считается, что более гладкий и совершенный рубец образуется из сухожильной ткани (Hsu C., Chang J., 2004). Поэтому у метода контролируемой пассивной мобилизации и ранних контролируемых активных и пассивных движений больше сторонников, чем у метода полной иммобилизации.

Некоторые современные хирурги в своих клинических исследованиях отмечают явные преимущества метода ранней мобилизации (Strickland J. W., 1995; Su B. W. et al., 2005).

В. И. Розов (1952) в экспериментальных исследованиях установил, что к концу 4-й недели имеется достаточная прочность «спайки» концов сухожилия (Juncosa-Melvin N. et al., 2006; Kim H. M. et al., 2010), почти достигающая до нормы. Пассивные движения он рекомендовал начинать с 4-го дня после операции, активные – через 12–13 дней, через 20 дней снималась гипсовая шина. Б. Бойчев с соавт. (1971), С. К. Kitsis et al. (1998), основываясь на работах Mason, Allen, Ksarou, считают, что к 30-му дню место шва по прочности приближается к нормальному сухожилию. Однако его соотечественники И. Матев и С. Банков (1981) отмечают, что в течение 5–6 недель «спайка» еще не совсем прочная, плотность рубца не достаточна, и он может растянуться. Морфологические изменения в рубце не прекращаются вплоть до 5–6-го месяца после снятия шва (Fukui N. et al., 1998). В связи с этим осторожные движения на разгибание они разрешают только после 35-го дня, активные движения с сопротивлением – к концу 2-го месяца, более значительные нагрузки разрешаются на 3-м месяце. Своим пациентам J. W. Strickland (1995) разрешает пассивное разгибание только на 7-й неделе, упражнения с усилием – на 8-й неделе, неограниченную активность – только через 14 недель.

В работах J. W. Strickland, касающихся биологии сращения поврежденного сухожилия, стадии этого процесса строго конкретизированы по времени (Strickland J. W., 1993, 1995). Не все врачи согласны с этими выводами, поэтому рекомендации известных хирургов в отношении послеоперационной программы лечения заметно отличаются друг от друга.

1.3. Варианты оценки результатов наложения сухожильного шва

Один из первых методов оценки результатов наложения сухожильного шва сгибателей пальцев кисти предложил известный советский хирург В. И. Розов в 1936 г. Результаты лечения он оценивал в баллах. Система Розова в течение мно-

гих лет широко используется в российской практике, но в связи с тем, что результат выражается в бальной системе, ее трудно сравнить с другими способами оценки результатов сухожильного шва (Iwuagwu F., Gupta A., 2004). В зарубежной практике данный метод оценки не используется. Поэтому весьма затруднительно сравнивать результаты лечения российского и кого-либо из иностранных хирургов (Коршунов В. Ф. с соавт., 2002).

В 1950 г. J. H. Boyes и H. H. Stark (1971) предложили оценивать результат по расстоянию от кончика пальца до дистальной ладонной складки. Однако данный метод имеет существенные недостатки: не учитываются размеры кисти и способность активного разгибания пальца, трудно определить точки измерения (Barrie K. A. et al., 2000). По этой причине W. L. White (1956) добавил еще 2 критерия – общий объем сгибания в градусах в 3 суставах пальца и дефицит разгибания пальца в градусах. В 1968 г. R. M. McFarlane et al. предложили для оценки результатов операций в пределах пальца измерять объем движений только в межфаланговых суставах (МФС), потому что в их серии больных движения в ПФС не страдали. По справедливому замечанию В. В. Лапина, включать в общую оценку объем движений в пястно-фаланговом суставе (ПФС) не целесообразно, так как движения в ПФС могут осуществляться червеобразными и межкостными мышцами без участия глубокого и поверхностного сгибателей. Методики H. E. Kleinert et al. (1967) и K. Tsuge et al. (1975, 1977) являются более строгими модификациями метода W. L. White (1956). Общим недостатком данных способов является то, что нет ясности, как поступать в том случае, если по одному параметру, например, «расстояние до ладонной складки», результат можно отнести к хорошему, а по другому, например, «объем активных движений», – к удовлетворительному.

Американское общество хирургии кисти (Kleinert H. E. et al., 1967) рекомендует измерять общий объем активных движений во всех суставах пальца в градусах, сравнивать его с показателями здорового пальца и выражать это соотношение в процентах.

J. W. Littler et al. (2002) предложили линейный метод оценки результата без использования угломера. Объем движений измеряется с помощью циркуля и линейки. Существует целая группа весьма сложных систем оценки, которые учитывают не только объем движений, но и показатели динамометра, чувствительность, данные электромиографии, ограничение трудоспособности, смену профессии, наличие инвалидности.

Методика К. Tsuge et al. (1977) учитывает два показателя: TPD (*tip palmar distance*) – расстояние от кончика пальца до ладони; ТАМ (*total active motion*) – общий объем активных движений.

Методика Н. Е. Kleinert et al. учитывает TPD в сантиметрах и дефицит разгибания в градусах.

Согласно методу Американского общества хирургии кисти, измеряют общий объем активных движений во всех суставах пальца (в градусах), сравнивают его с аналогичным показателем здорового пальца и выражают это соотношение в процентах.

Также немаловажным является определение зоны повреждения сухожилия. Самым строгим способом оценки результатов лечения был способ Американского общества хирургии кисти, наиболее лояльными – системы J. W. Littler, J. H. Boyes и D. Buck-Gramcko. По мнению большинства авторов, наиболее оптимальной системой оценки является способ, предложенный J. W. Strickland в 1987 году. Данная методика наиболее приемлема в плане объёма и качества оценки. В отличие от методик D. Buck-Gramcko, Американского общества хирургии кисти и J. W. Littler, полученные измерения сразу же дают конкретную оценку без дополнительных сложных вычислений. Наличие одного критерия (общий объем активных движений) дает строго определенную оценку, что делает невозможной ситуацию, когда по одному из критериев результат может быть оценен как хороший, а по другому – как плохой. Такое противоречие имеет место при использовании других методик. Исключение из измерений объема движений в пястно-фаланговом суставе повышает объективность исследования.

Проведенное исследование литературных источников позволяет утверждать, что до настоящего времени нет варианта сухожильного шва, который имел бы достаточную механическую прочность и позволял применять раннюю функциональную нагрузку для получения хороших результатов лечения.

1.4. Характеристика сверхэластичных имплантатов из никелида титана

Около 30 лет назад впервые в клинической практике в различных направлениях медицины в России стал применяться новый класс биосовместимых материалов – сверхэластичные сплавы с памятью формы (Панов А. А., 2009). В основе возможности применения такого типа материала лежало открытие явления гистерезисного запаздывания биологических тканей, которое впервые было сделано В. Э. Гюнтером с соавт. (2006). Представления о гистерезисном поведении биологических систем и тканей поставили проблему биосовместимости материалов и тканей на определённо новый уровень. Биомеханическое гистерезисное поведение тканей предъявляет и особые требования гистерезисного поведения для любых имплантатов и имплантируемых в организм материалов. Понимание фундаментальных основ природы запаздывающих явлений позволило создать новый класс материалов и имплантатов, гармонично функционирующих с тканями организма. С помощью новых имплантатов можно было не только стабилизировать работу органа, но и создавать условия для длительного функционирования в заданном режиме. Основу для создания нового поколения медицинских материалов составили никелид титана и его сплавы. За довольно короткий промежуток времени удалось разработать материалы с физико-механическими свойствами, близкими к тканям организма. Эти свойства представляют широкий спектр характеристик:

- запаздывающее поведение материала;
- отсутствие химической реакции на введение материала в ткани организма;
- изменение формы при изменении напряжения и температуры;
- демпфирующее соответствие свойств материала характеристикам тканей;

– пористо-проницаемые свойства материала, соответствующие свойствам тканей организма;

– соответствие капиллярности и смачиваемости структур материала характеристикам тканей;

– способность материала инкубировать клеточные культуры и создавать условия для их роста в проницаемой структуре имплантата, а после имплантации – поддерживать функцию органа;

– надежность функционирования материала в организме в условиях знакопеременного воздействия;

– отсутствие проблем стерилизации материала и имплантатов.

Сверхэластичные имплантаты из никелида титана представлены в исследовании двумя основными вариантами – сверхэластичной нитью и плетеной сеткой (Голубев И. О., Львов С. Е., 1983).

Такие свойства используемого материала, как относительное удлинение, восстановление формы, предел прочности, прочность, максимальная сверхэластичная деформация (Дрюк Н. Н. с соавт., 1996; Охотский В. П., Мигулева И. Ю., 1990), представляются весьма значимыми для применения в реконструктивной хирургии сухожилий. Последние представлены в таблице 1.

Таблица 1 – Свойства проволоки из никелида титана

Свойство проволоки	Параметр свойства
Относительное удлинение при растяжении	до 10–25 %
Степень восстановления формы	95–100 %
Предел прочности	1500–2000 Мпа
Плотность	6,44 г/см ³
Максимальная сверхэластичная деформация	2,5–4,5 %

Проволока из никелида титана обладает эластичностью, упругостью и микропористой поверхностью. Коррозионная стойкость сплавов на основе нике-

лида титана в статических условиях практически соответствует таковой для титановых сплавов BT1-00 и BT3-1 и существенно выше, чем у нержавеющей стали (Гюнтер В. Э. с соавт., 2006). Имплантаты могут подвергаться длительной знакопеременной деформации в организме без участия процессов пластической деформации коррозии. Учитывая, что физико-механические свойства сплавов на основе никелида титана соответствуют поведению тканей организма, сверхэластичные металлические материалы с памятью формы являются наиболее приемлемыми для использования в качестве имплантируемых в организм человека материалов.

Результаты испытаний сплавов на основе никелида титана показали, что сплавы устойчивы к дезинфекции, стерилизации (Гюнтер В. Э. с соавт., 2006). В результате испытаний показано, что сплавы на основе никелида титана соответствуют медико-техническим требованиям грибоустойчивости и устойчивости к воздействию соляного тумана.

Результаты токсикологических исследований на лабораторных белых крысах показали, что:

1) процесс капсулообразования и эволюция элементов капсулы не отличается от таковых, наблюдаемых в контрольных опытах со штифтами из стали марки 1Х18Н9Т;

2) темпы капсулообразования и последующей редукции капсулы в сроки до года в опытах с никелид-титановыми сплавами не отличаются от таковых в контрольных наблюдениях со сталью Х18Н9Т;

3) в опытах со штифтами из никелид-титанового сплава в сроки до 1 года не наблюдалось активации пролиферативной реакции вокруг имплантатов, что свидетельствует об отсутствии тенденции к токсическим реакциям в ответ на подсадку штифтов из испытываемого сплава.

Изученные образцы отвечают требованиям, предъявляемым к изделиям медицинского назначения, имеющим контакт с тканями организма: в условиях эксперимента материалы изделий проявили достаточную химическую стабильность, а вытяжки из них не оказали неблагоприятного воздействия на биологические

объекты. В эксперименте на лабораторных крысах было установлено, что сплавы на основе никелида титана не оказывали канцерогенного действия. Экспериментальные исследования никелид-титановых имплантатов с микропористой поверхностью показали, что он способен длительно функционировать в организме, не отторгаясь, обеспечивает стабильную регенерацию клеток и создает стабильную фиксацию с тканями организма за счёт образования (врастания) и роста тканей в порах имплантата (Гюнтер В. Э. с соавт., 2006).

Проволоку и нити из никелида титана производят методом многократного обжата волочением. В качестве композиционного материала на основе никелида титана использовали проволочные образцы сплава ТН-10.

В исходном состоянии проволочные образцы и нити представляют собой композит, они включают сердцевину – монолитный никелид титана – и поверхностный слой, обладающий микроструктурной поверхностью.

Диаметр нитей из никелида титана колеблется в диапазоне от 60 до 120 мкм. Нити имеют микроструктурную поверхность, повышающую площадь их контакта с соединяемыми тканями.

Одной из важных особенностей нитей используемого диаметра (60–120 мкм) является возможность создания тканного, вязаного или сетчатого имплантата.

Вязаные имплантаты из никелида титана представляют собой цилиндр с изменяемым сообразно натяжению диаметром, т. е. величина диаметра цилиндра обратно пропорциональна его растяжению.

Структура имплантата дает возможность равномерно распределить нагрузку по площади поверхности соединяемых тканей.

На протяжении многих десятилетий и до настоящего времени проблема функционально значимого восстановления повреждённых сухожилий сгибателей пальцев кисти остаётся нерешённой. А. М. Волкова (1991) справедливо отмечает, что, пожалуй, ни в одном разделе хирургии не встречается столько разочарований неудовлетворительными результатами, как в хирургии сухожилий сгибателей кисти. Функциональный результат лечения во многом опреде-

ляется уровнем повреждения, способом наложения шва, используемым шовным материалом.

Учитывается возраст пациента, характер раны, наличие сочетанных повреждений.

Всё вышеперечисленное и определило возможность попытки использования данного материала с целью реконструкции сухожильного аппарата кисти в наиболее сложных анатомических областях

ГЛАВА 2.
ЭКСПЕРИМЕНТАЛЬНОЕ ОБОСНОВАНИЕ ПРИМЕНЕНИЯ
СВЕРХЭЛАСТИЧНЫХ ИМПЛАНТАТОВ ИЗ НИКЕЛИДА ТИТАНА
В ХИРУГИЧЕСКОМ ЛЕЧЕНИИ ПОВРЕЖДЕНИЙ
СУХОЖИЛИЙ СГИБАТЕЛЕЙ ПАЛЬЦЕВ КИСТИ
НА УРОВНЕ СЛОЖНЫХ АНАТОМИЧЕСКИХ ЗОН КИСТИ

2.1. Экспериментальное исследование реакции ткани сухожилия
на никелид-титановую и проленовую нити

Согласно литературным данным, одним из возможных видов шовного материала может являться нить на основе никелида титана: прочность материала и характер шва полностью удовлетворяют хирургов и предусматривают возможность ранней послеоперационной активации, однако нет описания реакции ткани сухожилия и характера формирования его рубца в ранние сроки после оперативного лечения. Сроки иммобилизации являются одним из ключевых моментов в хирургии данной области, так как достоверно известно, что высокий процент неудовлетворительных результатов при использовании классического шва и шовного материала связан с рубцовым процессом между сухожилием и окружающими тканями вследствие длительной иммобилизации конечности. В послеоперационном периоде развивается воспаление и отёк восстановленного сухожилия, одной из основных причин которых является реакция на шовный материал. Этот факт препятствует раннему формированию прочного рубца и, следовательно, делает невозможным ранние движения, в свою очередь являющиеся профилактикой сращений сухожилия с окружающими тканями.

Для поиска новых способов коррекции послеоперационных осложнений активно используются экспериментальные методы. Наиболее часто в качестве модели для изучения регенерации сухожилия выбирают средних лабораторных животных, в частности собак. В большинстве работ для моделирования травмы сухожилия используют ахиллово сухожилие. Эффективность этих моделей переменна, так как использование не стандартизированных животных приводит к вариативности течения процесса.

В литературе отсутствует топографическая анатомия ахиллова сухожилия крыс линии Wistar, необходимая для экспериментального моделирования. Выявленная информационная ниша послужила основой для изучения топографической анатомии ахиллова сухожилия крыс линии Wistar и возможности выполнения реконструктивной операции, от чего напрямую зависит возможность проведения экспериментального исследования для реализации поставленных задач проводимой работы.

Экспериментальные исследования выполнены с использованием крыс-самцов линии Wistar ($n = 36$) в возрасте не менее 6 мес., весом 250–300 г. Работа выполнена на базе научного отдела экспериментальной хирургии с виварием ФГБУ «Научный центр реконструктивной и восстановительной хирургии» СО РАМН (директор – чл.-корр. РАМН Е.Г. Григорьев). Животных содержали в условиях вивария при свободном доступе к воде и пище в соответствии с нормативами ГОСТа «Содержание экспериментальных животных в питомниках НИИ». Все документы, регламентирующие работу вивариев, имелись на протяжении всего времени исследования (виварий I категории, вет. удостоверение 238 № 000360 от 30 апреля 2013 г., служба ветеринарии Иркутской области).

Опыты на животных выполнялись в соответствии с правилами лабораторной практики (GLP), приказом № 708н Минздравсоцразвития России от 23 августа 2010 г. «Об утверждении правил лабораторной практики» и правилами гуманного обращения с животными, которые регламентированы «Правилами проведения работ с использованием экспериментальных животных», утвержденными Приказом МЗ СССР № 742 от 13.11.84 г. и № 48 от 23.01.85 г. «О контроле за проведением работ с использованием экспериментальных животных», а также основывались на положениях Хельсинской декларации Всемирной медицинской ассоциации от 1964 г., дополненной в 1975, 1983 и 1989 гг. Все оперативные вмешательства проводили в стерильных условиях под общей анестезией (Лепехова С. А., 2012).

На первом этапе нами было выполнено топографо-анатомическое исследование скакательного комплекса задней конечности для изучения возможности ис-

пользования в работе мелких лабораторных животных (крыс). Мускулатура задней конечности крысы (рисунок 1), подразделяется на мускулатуру тазобедренного сустава, мускулатуру коленного сустава, скакательный комплекс и мускулатуру стопы. Нами был изучен скакательный комплекс. В эту группу входят трёхглавая мышца голени (*m. tricepsurae*), состоящая из трёх головок. Латеральная головка начинается от сесамовидной кости латерального надмыщелка бедренной кости, медиальная головка – от сесамовидной кости медиального надмыщелка бедренной кости, третья головка – так называемая пяточная мышца, берущая свое начало от головки малоберцовой кости. Все части трёхглавой мышцы переходят в общее сухожилие, называемое ахилловым, которое прикрепляется к бугру пяточной кости. Трёхглавая мышца является самым мощным разгибателем голеностопного сустава стопы.

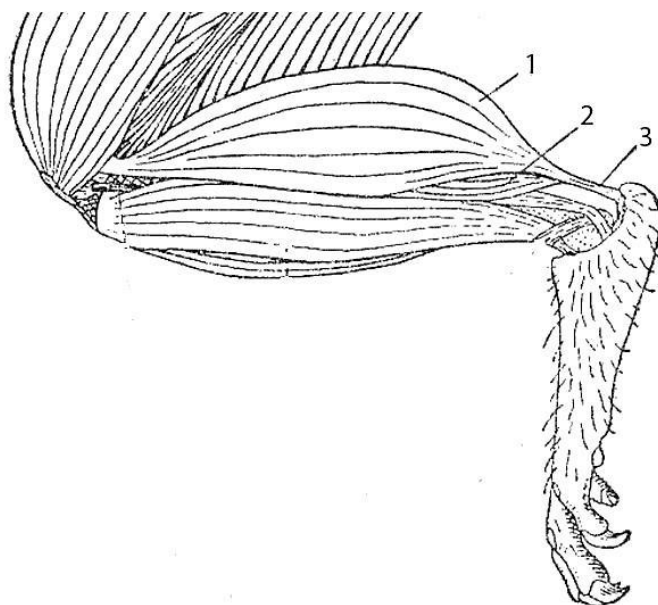


Рисунок 1 – Мускулатура латеральной стороны задней конечности крысы: 1 – икроножная мышца (*m. gastrocnemicus*); 2 – пяточная мышца (*m. soleus*); 3 – ахиллово сухожилие .

По полученным данным топографо-анатомического исследования наиболее удобным доступом к структурам скакательного комплекса, согласно характеристикам хирургического доступа по А. Ю. Сазон-Ярошевичу (рисунок 2), является линейный разрез по задней поверхности голени крысы от уровня верхней трети до бугра пяточной кости. Данный доступ позволяет адекватно визуализи-

ровать зону интереса, обеспечить хирургический доступ с наименьшим индексом глубины раны, широким углом операционного действия и углом наклона оси операционного действия, близким к 90° , а также с максимально большой зоной доступности.

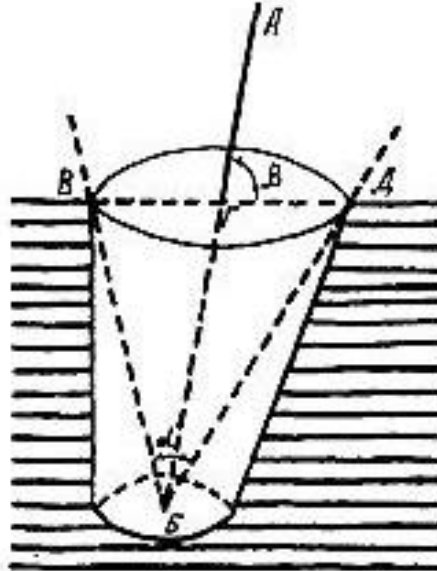


Рисунок 2 – Характеристики хирургического доступа по А. Ю. Сазон-Ярошевичу: **АБ** – ось операционного действия; **ГБ** – глубина раны; **V (ГБ / ВД) × 100** – индекс глубины раны; **α** – угол операционного действия; **β** – угол наклона оси операционного действия.

Проведено 36 оперативных вмешательств на ахилловом сухожилии крыс-самцов породы Wistar. В работе использован материал, представляющий собой никелид-титановую нить диаметром 120 мкм, разработанный на базе научно-производственного предприятия «МИЦ» (г. Томск), сертификат соответствия РОСС RU.АЯ79Н14192 от 12.04.2011 г.

В основной группе у 18 особей под общим обезболиванием – внутримышечный наркоз (кетамин, дроперидол, атропин) – в ахиллово сухожилие проведена имплантация никелид-титановой нити 120 мкм; в контрольной группе у 18 особей под общим обезболиванием – внутримышечный наркоз (кетамин, дроперидол, атропин) – в ахиллово сухожилие проведена имплантация нити Prolen 5/0.

Техника операции: на задней поверхности голени под общим обезболиванием сбривали шерсть; самец крысы фиксировался вязками на операционном столе в положении лежа на спине (рисунок 3).

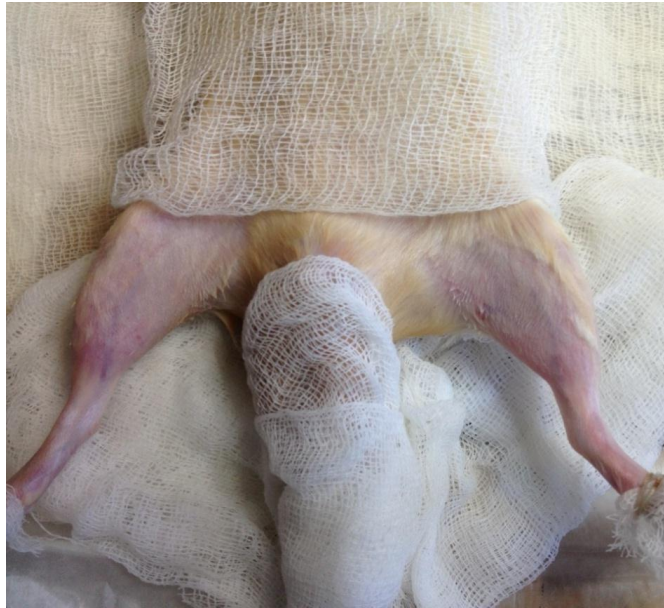

Рисунок 3 – Фиксация самца крысы на операционном столе.

Через 3–5 минут после применения обезболивания проверяли болевую чувствительность легкими уколами инъекционной иглы, при отсутствии реакции на раздражитель начинали оперативное вмешательство. После обработки кожи растворами антисептика (эмиталь трехкратно) рассекали кожу по латеральному краю в проекции прохождения ахиллова сухожилия, разводили паратенон, обнажали сухожилие от уровня сухожильно-мышечного перехода до места прикрепления к пяточной кости (рисунок 4).

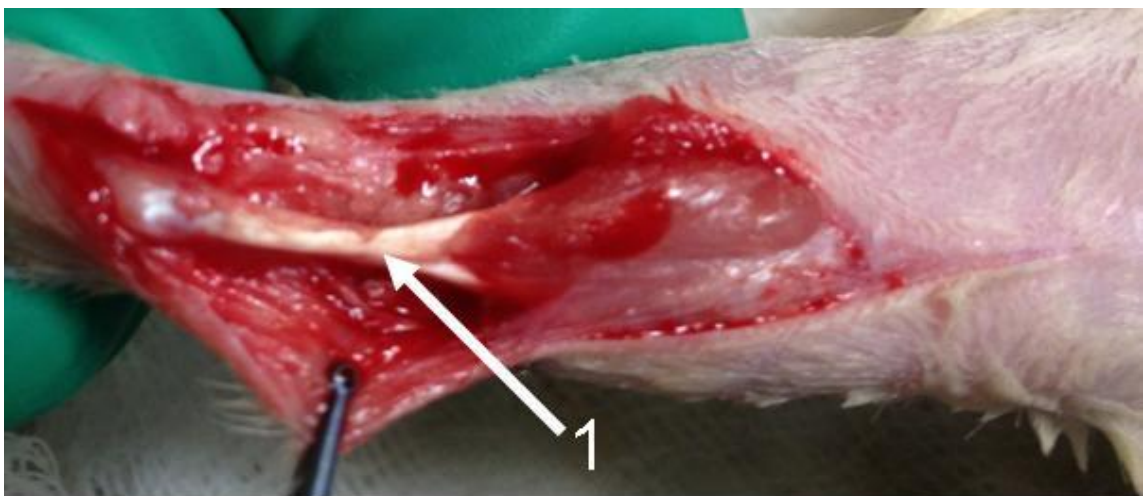


Рисунок 4 – Крыса, операционная рана. Обнажённое ахиллово сухожилие от уровня сухожильно-мышечного перехода до места крепления к пяточной кости:
1 – ахиллово сухожилие.

В основной группе при помощи проводника имплантировался отрезок никелид-титановой нити 120 мкм (рисунок 5).

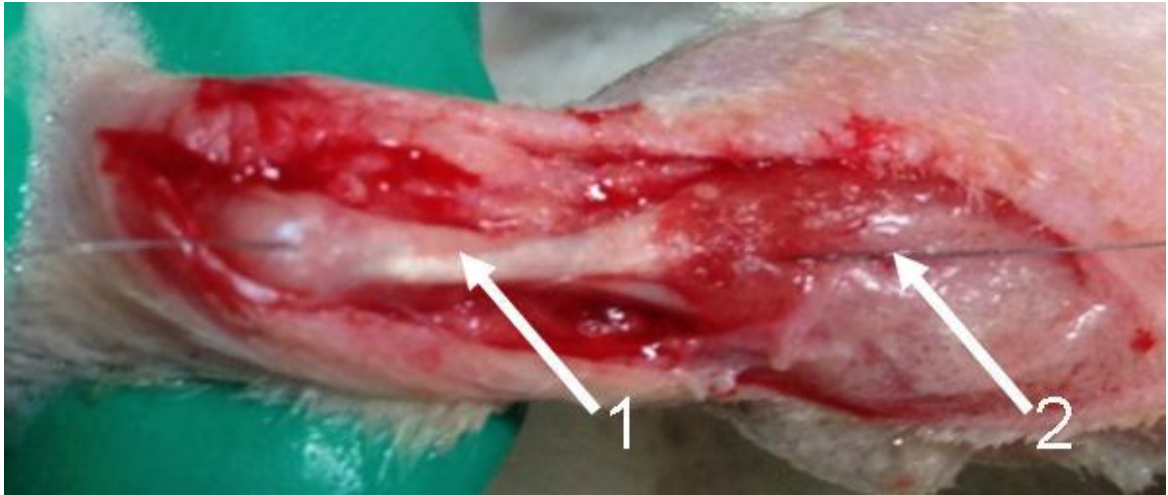


Рисунок 5 – Крыса, операционная рана. Имплантированная никелид-титановая нить: 1 – ахиллово сухожилие; 2 – никелид-титановая нить 120 мкм.

Нить фиксировали проксимально на уровне сухожильно-мышечного перехода, дистально – у места крепления последнего к пяточной кости (рисунок 6).

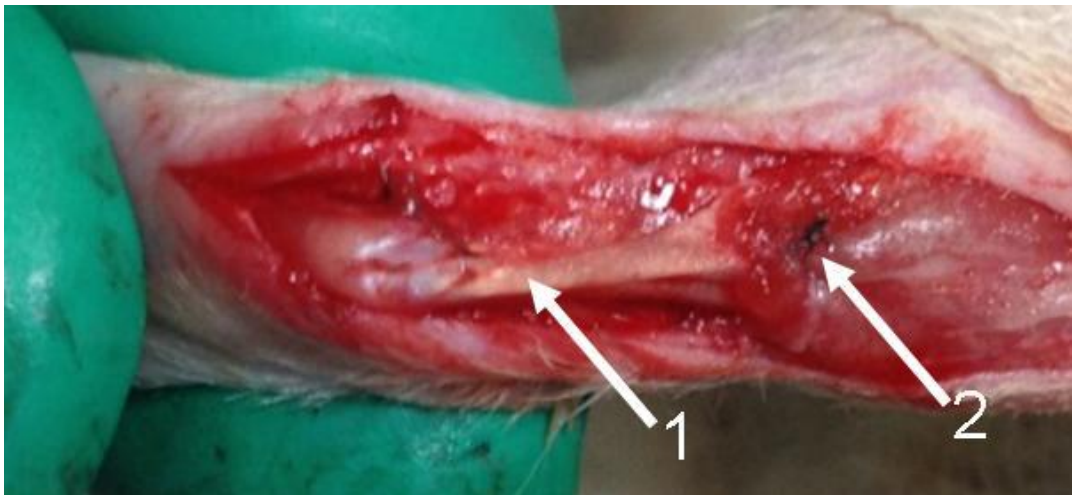

Рисунок 6 – Крыса, операционная рана. Никелид-титановый имплантат, фиксированный проксимально на уровне сухожильно-мышечного перехода, дистально – на уровне прикрепления сухожилия к пяточной кости: 1 – ахиллово сухожилие; 2 – фиксированный никелид-титановый имплантат 120 мкм.

В контрольной группе при помощи проводника имплантировался отрезок нити Prolen 5/0 с фиксацией проксимально на уровне сухожильно-мышечного перехода, дистально – у места крепления последнего к пяточной кости (рисунок 7).

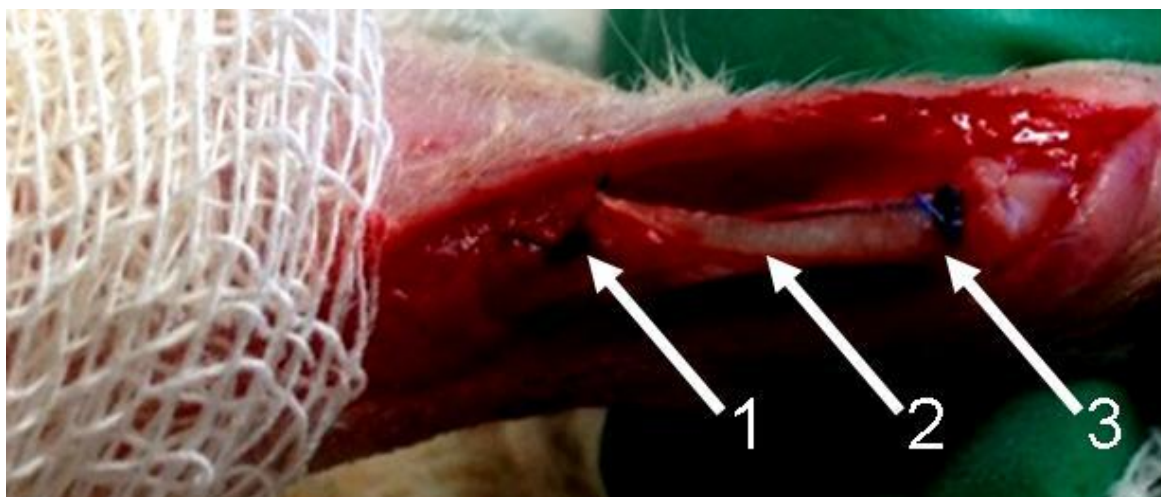


Рисунок 7 – Крыса, операционная рана. Имплантированная нить Prolen 5/0, фиксированная проксимально на уровне сухожильно-мышечного перехода, дистально – на уровне прикрепления сухожилия к пяточной кости: **1** – ахиллово сухожилие; **2** – проведенная нить; **3** – фиксирующий узловый шов.

Далее проверялась прочность фиксации нити путём проведения сгибательных движений лапы, после подтверждения прочности фиксации – гемостаз, непрерывный шов на кожу нитью Premilen 3/0.

Производилась обработка раны бриллиантовым зелёным. После оперативного вмешательства животные помещены в специализированные бункеры.

В послеоперационном периоде при проведении клинического наблюдения отмечались характер заживления ран, отёк и движение конечности.

Заживление послеоперационных ран протекало без осложнений, раны были заживлены на 6-е сутки и в основной, и в контрольной группах.

У всех животных основной и контрольной групп методом волюметрии изучали выраженность отека тканей. Метод волюметрии применялся для подтверждения наличия отека на конечности животного, участвующего в эксперименте. Нами проводилось волюметрическое обследование конечности лабораторной крысы с использованием градуированного химического стакана. Физиологический раствор или воду наливали в стакан до стандартной метки, чтобы конечность животного была полностью погружена в жидкость. Уровень подъема жидкости или количество вытесненной жидкости в мл являлись критерием динамики регресса отека.

Исследование выполнялось на 3-и, 7-е и 14-е сутки.

Результаты определения степени отёка конечности методом волюметрии на 3-и сутки отражены на рисунке 8.

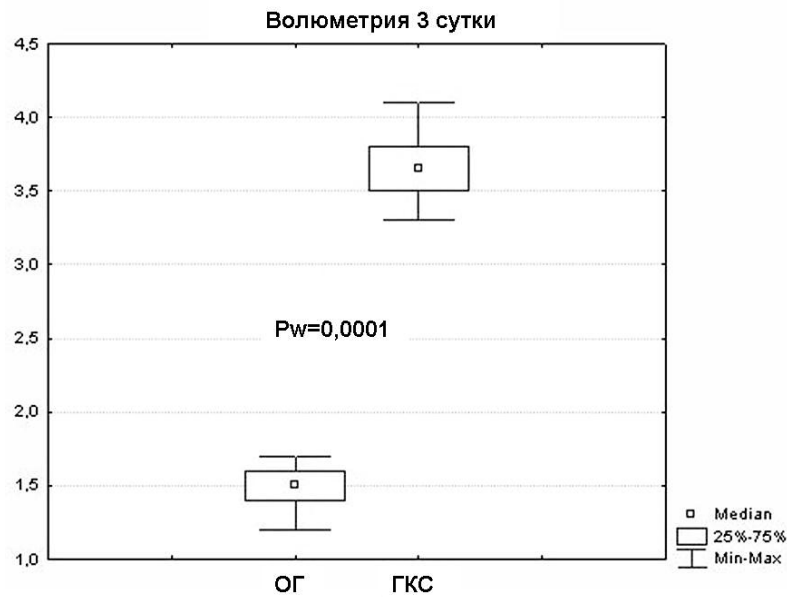


Рисунок 8 – Результаты волюметрии оперированных конечностей, 3-и сутки исследования.

При исследовании отёка конечности методом волюметрии на 3-и сутки нами были выявлены различия по степени отёка конечностей в виде вытеснения жидкости: в основной группе – 1,5 (1,2–1,7) мл, в контрольной группе – 3,6 (3,3–4,1) мл ($p_u = 0,0001$).

Результаты определения степени отёка конечности методом волюметрии на 7-е сутки отражены на рисунке 9.

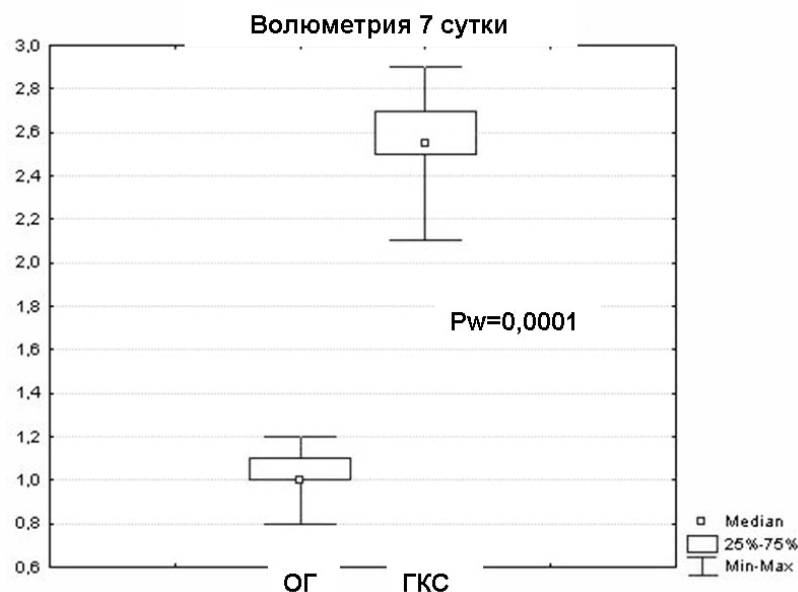


Рисунок 9 – Результаты волюметрии оперированных конечностей, 7-е сутки исследования.

На 7-е сутки исследования на фоне общего снижения отёка конечностей тенденция в преобладании отёка в контрольной группе сохранялась: объём вытеснения жидкости в контрольной группе составил 2,4 (2,1–2,9) мл, в основной группе – 1,1 (0,8–1,3) мл ($p_u = 0,0001$).

Результаты определения степени отёка конечности методом волюметрии на 14-е сутки отражены на рисунке 10.

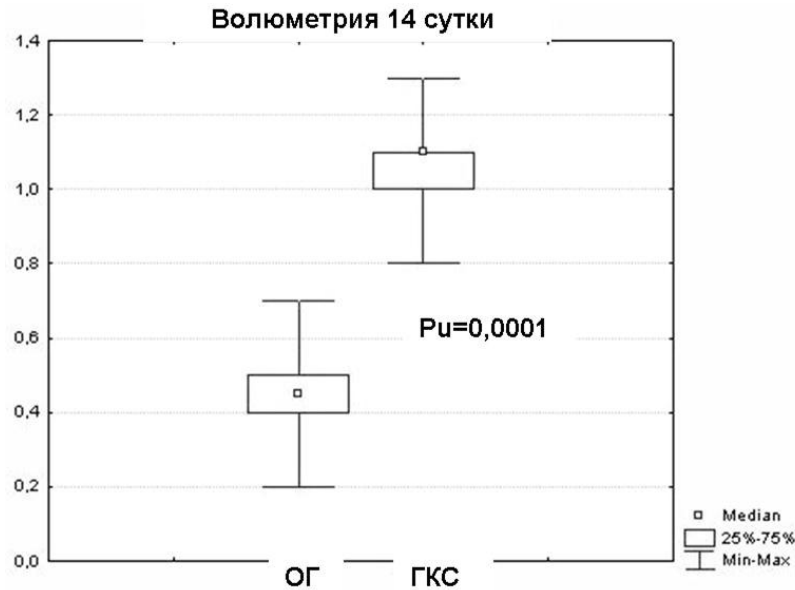


Рисунок 10 – Результаты волюметрии оперированных конечностей, 14-е сутки исследования.

К 14-м суткам исследования выявленная закономерность сохраняется: объём вытесненной жидкости в основной группе составляет 0,5 (0,2–0,7) мл, в контрольной – 1,0 (0,8–1,3) мл ($p_u = 0,0001$).

Оценка восстановления двигательной и опорной функции лап (рисунок 11) проводилась путём наблюдения за исследуемыми животными и оценкой восстановления опорной функции по модернизированной нами бальной системе С. Я. Ягникова: 1 балл – отсутствие опоры на оперированную конечность; 2 балла – опора на оперированную конечность с подвывихом лапы; 3 балла – полная опора на лапу.

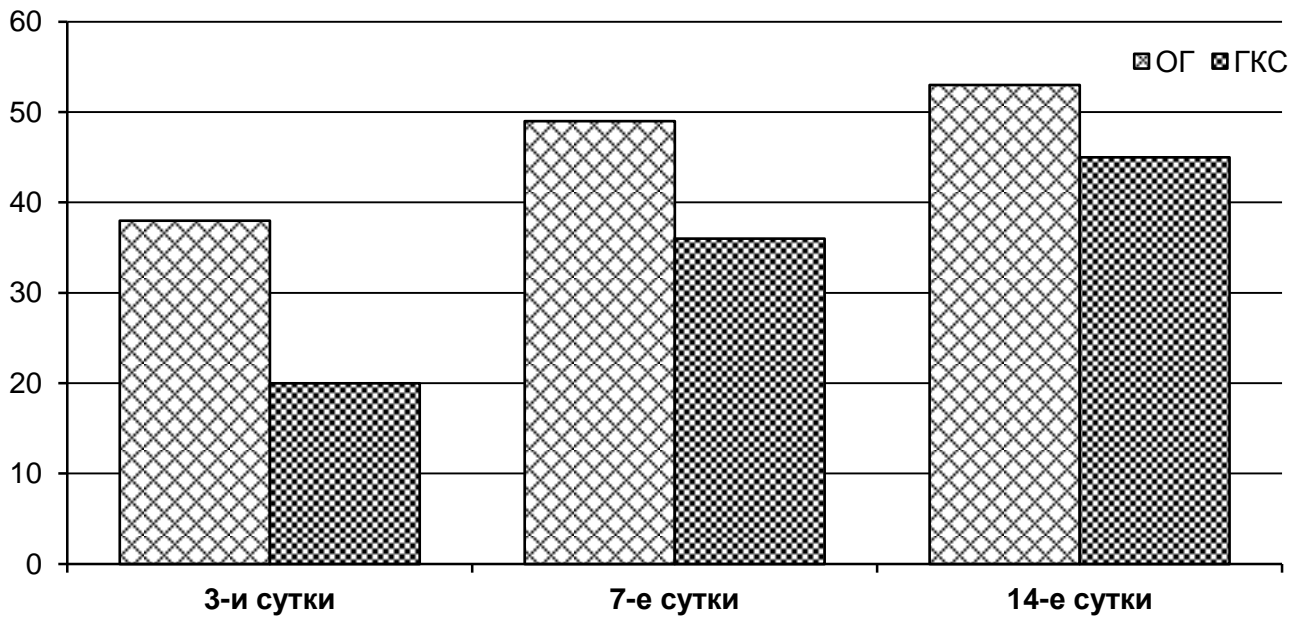


Рисунок 11 – Результат оценки восстановления двигательной и опорной функции оперированных конечностей

Из проведённого наблюдения выявлена статистически достоверная (таблица 2) наиболее ранняя активация животных в основной группе, где выполнена имплантация никелид-титановой нити 120 мкм.

Таблица 2 – Оценка восстановления двигательной и опорной функции оперированных конечностей на 3-и, 7-е и 14-е сутки

Сутки	Группа				
	3-и сутки	p_w	7-е сутки	p_w	14-е сутки
Основная группа ($n = 18$)	38 баллов	0,00002	49 баллов	0,0014	53 балла
Контрольная группа ($n = 18$)	20 баллов		36 баллов		45 баллов
p_u	0,000004	–	0,000214	–	0,0003

Сроки выведения из эксперимента определены, исходя из биологии сращения сухожилий по J. W. Strickland (1995): 3-и, 7-е и 14-е сутки. Также указанные сроки являются необходимыми для начала ранней реабилитации.

Лабораторные животные выведены из эксперимента строго в определённые ранее сроки. Изготовлены макропрепараты – голени самцов породы Вистар с имплантированными нитью Prolen 5/0 (рисунок 12А) и никелид-титановой нитью 120 мкм (рисунок 12Б).

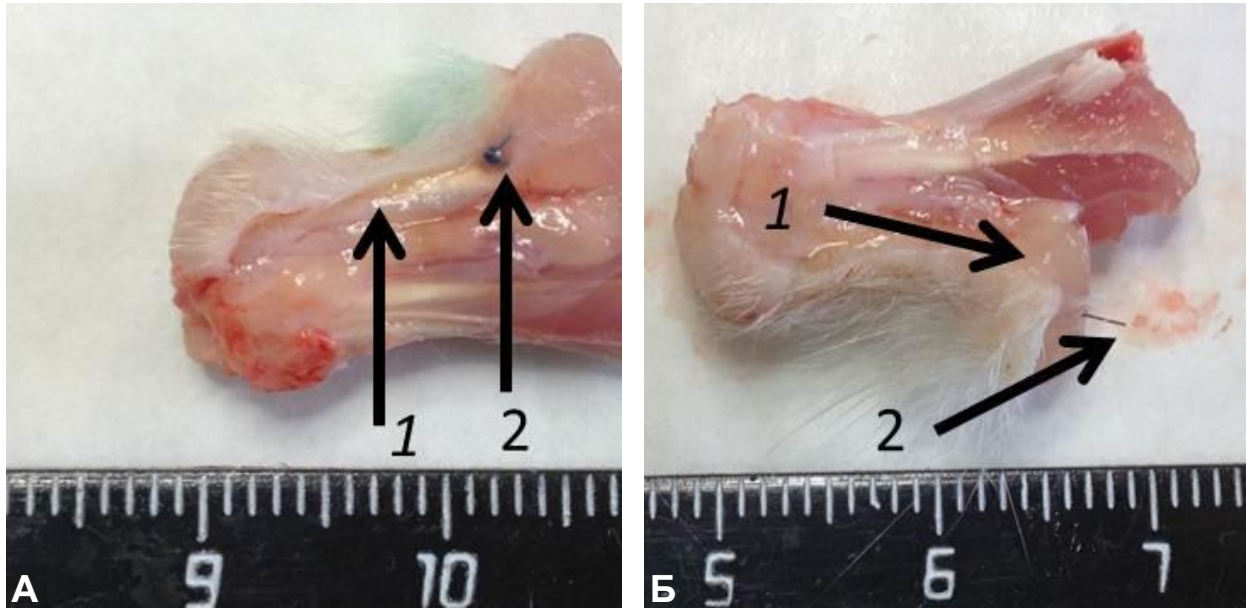


Рисунок 12 – Крыса, 7-е сутки исследования. Макропрепарат – голень с имплантированной нитью Prolen 5/0 (**А**) и никелид-титановой нитью 120 мкм (**Б**): 1 – ахиллово сухожилие; 2 – фиксированная нить.

Образцы фиксировали в 10% забуференном формалине, после обезвоживания проводилась прецизионная вырезка препаратов с имплантированными нитью Prolen 5/0 (рисунок 13А) и никелид-титановой нитью 120 мкм (рисунок 13Б).

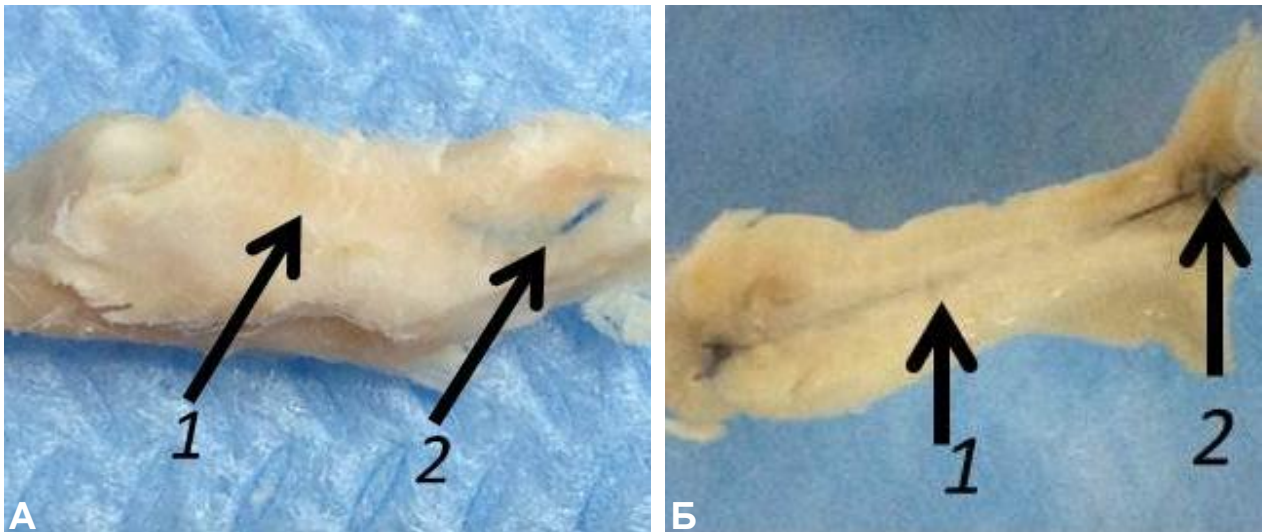


Рисунок 13 – Крыса, 14-е сутки исследования. Макропрепараты сухожильно-мышечного комплекса голени с имплантированной нитью Prolen 5/0 (**А**) и никелид-титановой нитью 120 мкм (**Б**): 1 – ахиллово сухожилие; 2 – фиксированная нить.

Далее изготовленные препараты заливали в вакуумном процессоре в парафин. Блоки полученного материала с нитью Prolen 5/0 и никелид-титановой нитью 120 мкм представлены на рисунке 14.

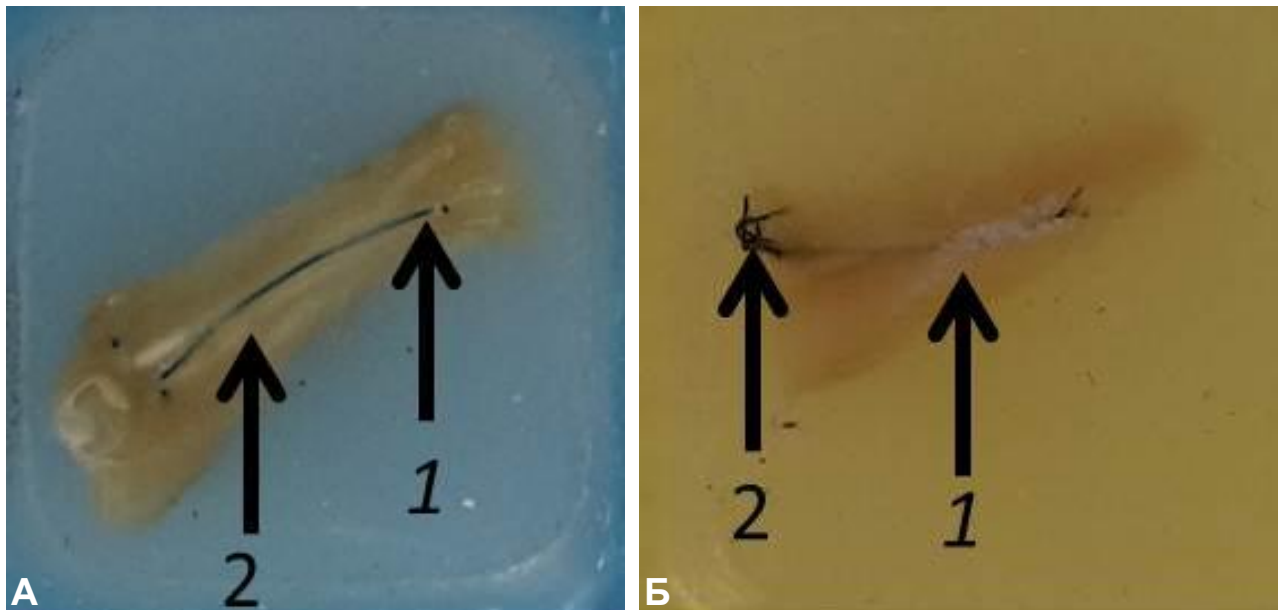


Рисунок 14 – Крыса, 7-е сутки исследования. Блоки изготовленных препаратов с нитью Prolen 5/0 (**А**) и никелид-титановой нитью 120 мкм (**Б**): **1** – ахиллово сухожилие; **2** – фиксированная нить.

Продольные срезы изготавливались на санном микротоме «МС-2» (ЗМА, г. Харьков). В связи с прочностными характеристиками материала на основе никелида титана и невозможностью проведения последнего через микротом нить подсекалась и удалялась при помощи микрохирургической техники с увеличением $\times 12$, таким образом, чтобы не повредить зону контакта сухожилия и материала. Блок препарата с извлеченной никелид-титановой нитью представлен на рисунке 15.

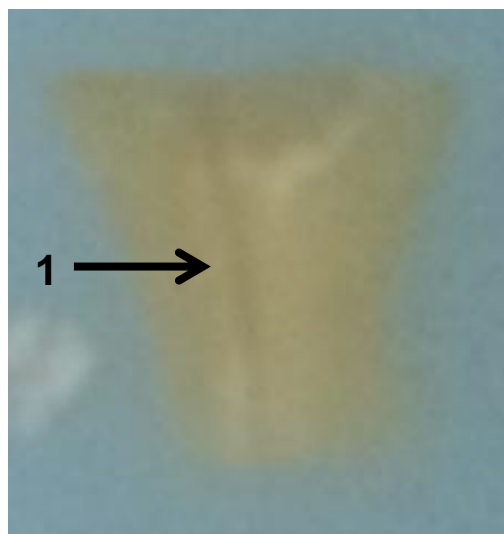


Рисунок 15 – Крыса, 7-е сутки исследования. Блок препарата с извлеченной никелид-титановой нитью: **1** – канал нити.

2.2. Гистологическое исследование взаимодействия сверхэластичных имплантатов из никелида титана с сухожильной тканью

Срезы толщиной 5 мкм окрашивали гематоксилин-эозином и пикрофуксином по Ван-Гизону, исследовали в световом микроскопе с увеличением $\times 40$, $\times 100$ и $\times 200$.

При гистологическом исследовании через трое суток (рисунок 16) после наложения экспериментального шва вокруг проленовой нити выявляли формирование воспалительного вала, представленного макрофагами с небольшим количеством полинуклеарных лейкоцитов.

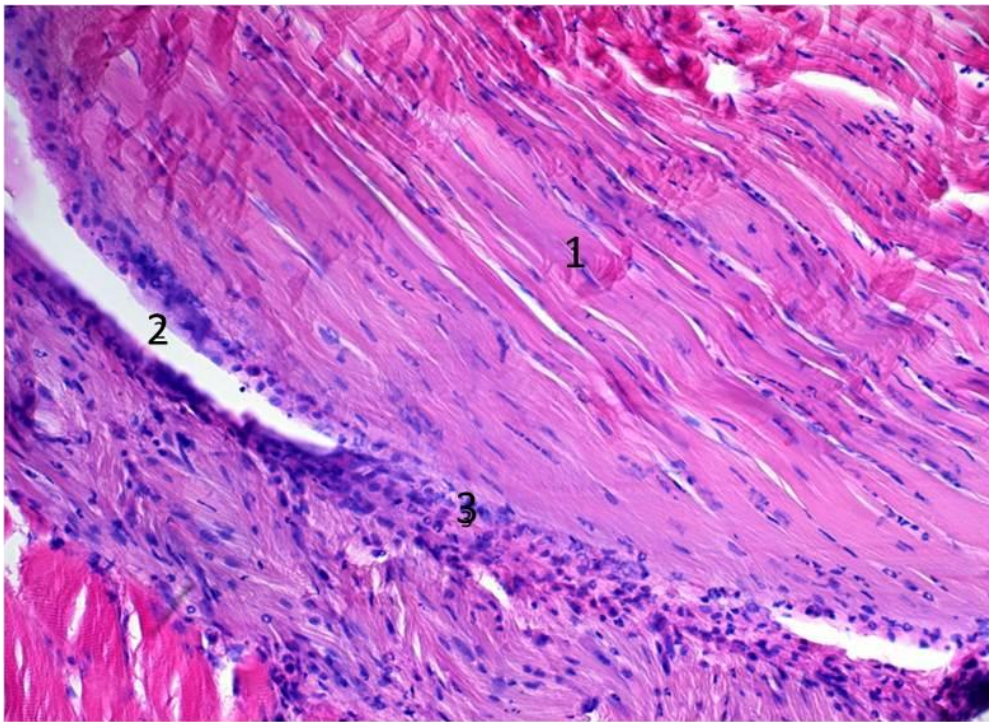


Рисунок 16 – Крыса, 3-и сутки исследования. Стенка канала пролена в сухожилии с инфильтрацией макрофагами и полинуклеарными лейкоцитами: 1 – сухожилие; 2 – канал нити; 3 – капсула. Окраска гематоксилин-эозином, ув. $\times 200$.

В то же время экссудативная реакция вокруг нити из никелида титана (рисунок 17) была минимальной и была представлена единичными мононуклеарами. В обоих случаях сухожилие было отечно, с щелевидными пространствами между коллагеновыми пучками и единичными полинуклеарными экстравазатами.

Канал нити в сухожилии окружен экссудативным валом, представленным макрофагами и нейтрофилами. Наблюдается отек сухожилия.

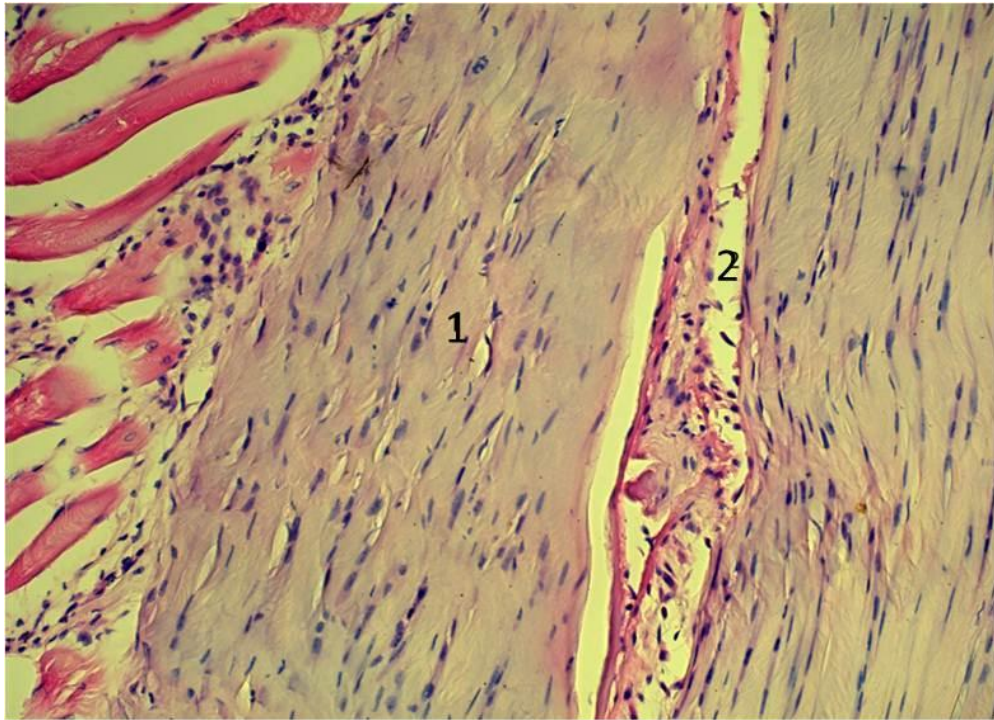


Рисунок 17 – Крыса, 3-и сутки исследования. Стенка канала нити из никелида титана в сухожилии: **1** – сухожилие; **2** – канал нити. Окраска гематоксилин-эозином, ув. × 200.

Канал нити окружен единичными макрофагами. Наблюдается отек сухожилия.

При микроскопическом исследовании зоны проведения проленовой нити в сухожилии на 7-е сутки эксперимента вокруг проленовой нити выявляли (рисунки 18, 19) формирование капсулы из соединительной ткани с разной степенью зрелости, умеренным отеком, инфильтрацией макрофагами, эпителиоидными клетками и небольшим количеством нейтрофилов.

Стенки канала нити из пролена окружены формирующейся соединительной тканью, инфильтрированной макрофагами и нейтрофилами. При окраске гематоксилин-эозином и пикрофуксином в области капсулы, окружающей нить из пролена, четко определяются поля формирующейся соединительной ткани со слабо прокрашиваемым коллагеном и прилежащие участки сухожилия. Видна формирующаяся щелевидная полость между капсулой и сухожилием.

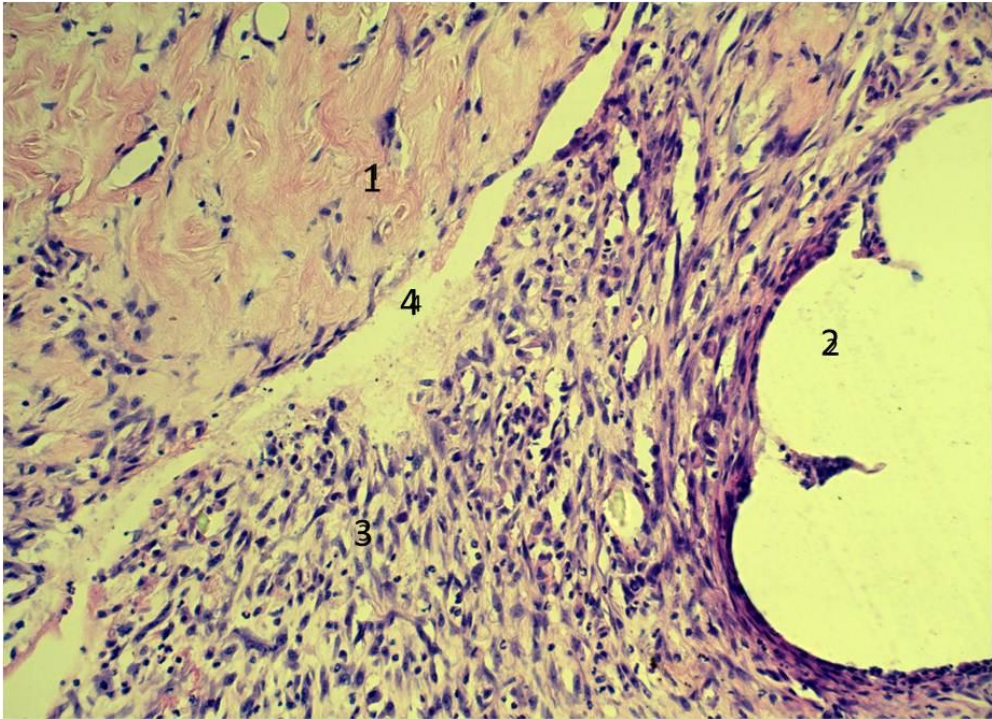


Рисунок 18 – Крыса, 7-е сутки исследования. Формирование соединительнотканной стенки канала нити из пролена: 1 – сухожилие; 2 – канал нити; 3 – фибробласты в формирующейся капсуле; 4 – формирующаяся щелевидная полость между капсулой и сухожилием. Окраска гематоксилин-эозином, ув. × 200.

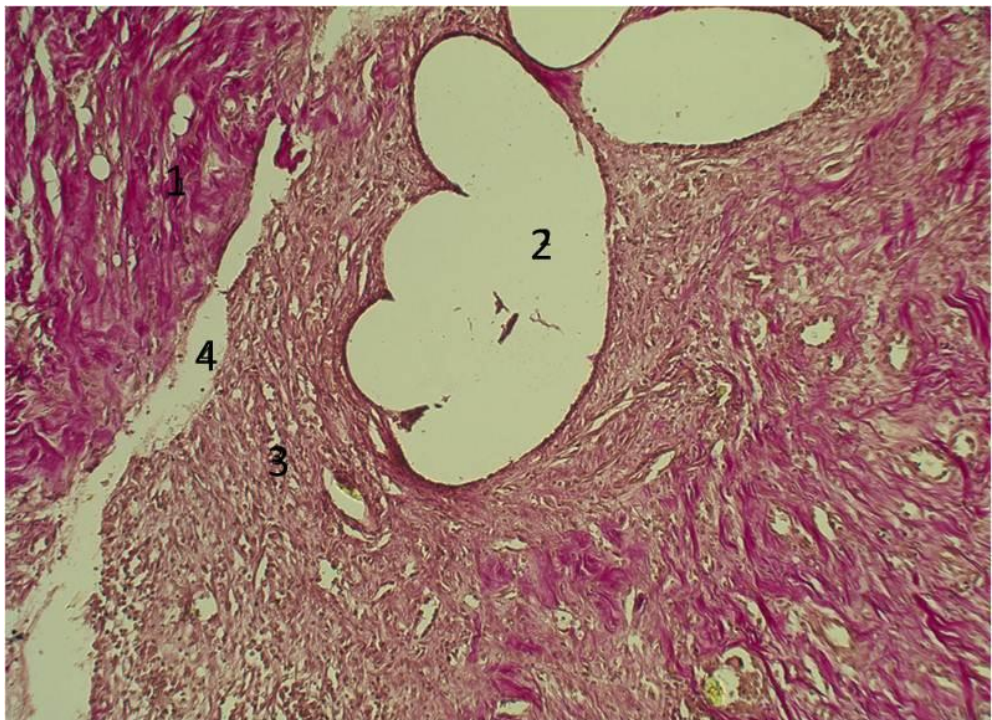


Рисунок 19 – Крыса, 7-е сутки исследования. Формирование соединительнотканной стенки канала нити из пролена: 1 – сухожилие; 2 – канал нити; 3 – фибробласты в формирующейся капсуле; 4 – формирующаяся щелевидная полость между капсулой и сухожилием. Окраска пикрофуксином, ув. × 100.

Капсула вокруг нити из никелида титана (рисунки 20, 21) образована молодой соединительной тканью с высокой плотностью активных ориентированных фибробластов и коллагеновых нитей.

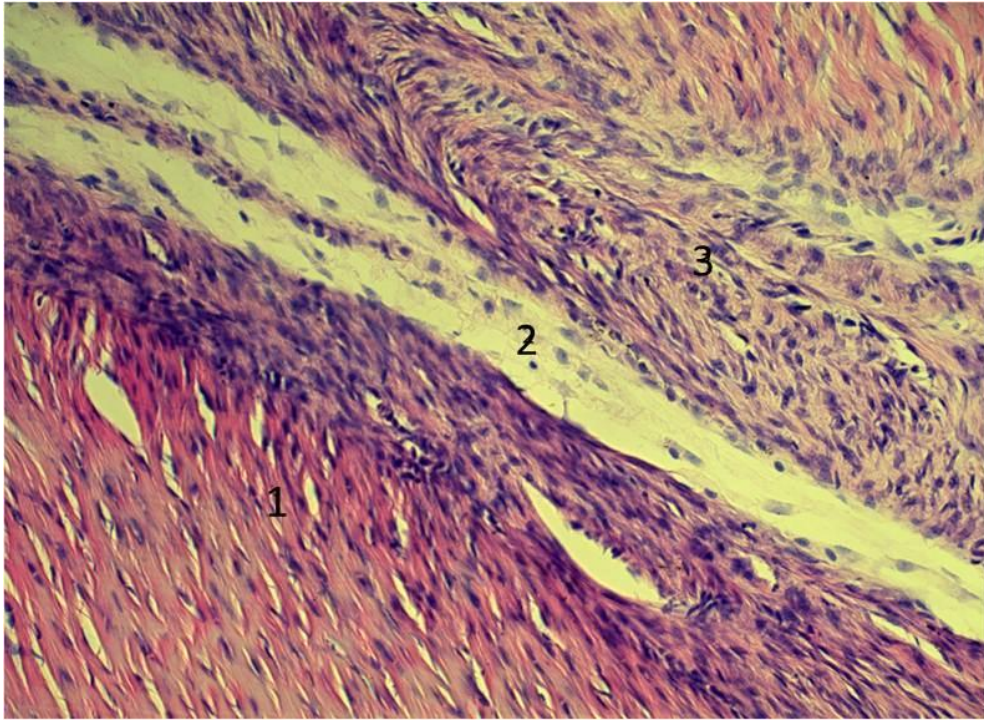


Рисунок 20 – Крыса, 7-е сутки исследования. Формирующаяся муфта вокруг нити из никелида титана: 1 – сухожилие; 2 – канал нити; 3 – капсула. Окраска гематоксилин-эозином. Ув. 200 х

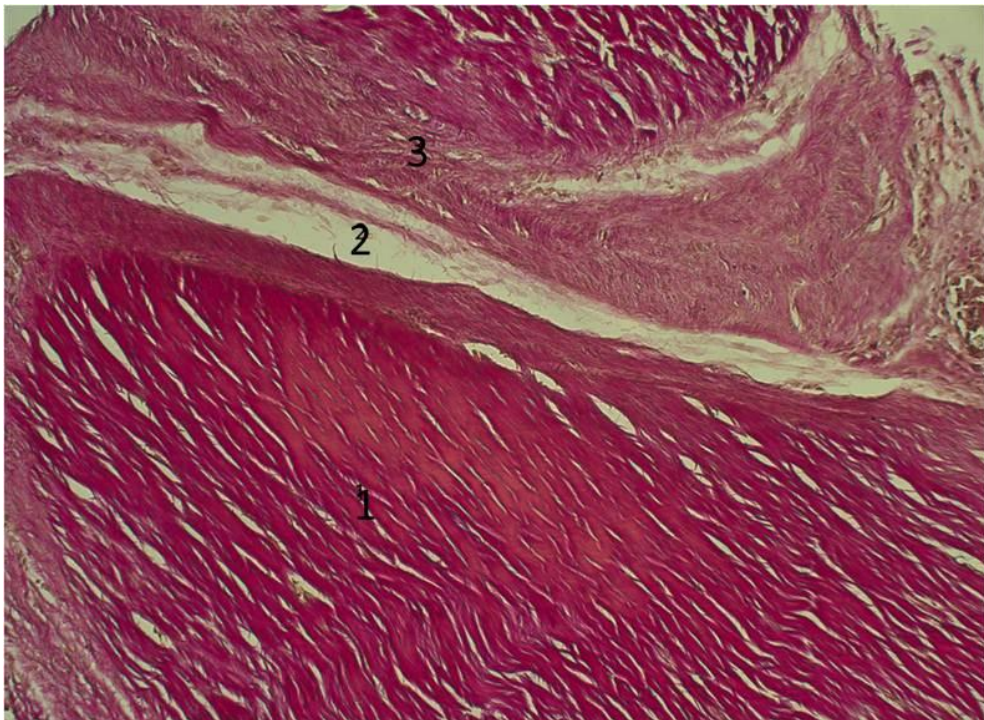


Рисунок 21 – Крыса, 7-е сутки исследования. Формирующаяся муфта вокруг нити из никелида титана: 1 – сухожилие; 2 – канал нити; 3 – капсула. Окраска пикрофуксином, ув. × 100.

Капсула вокруг проленовой нити значительно шире, чем вокруг нити из никелида титана.

Микроскопическая картина на 14-е сутки эксперимента: в зоне проленового шва (рисунки 22, 23) обнаружена молодая рыхлая соединительная ткань с высокой плотностью клеток, относительно тонкими хаотично расположенными коллагеновыми волокнами, большим количеством тонкостенных капилляров и скудной мононуклеарной инфильтрацией. В то же время капсула вокруг нити из никелида титана (рисунки 24, 25) была представлена плотной соединительной тканью с компактным расположением ориентированных коллагеновых волокон.

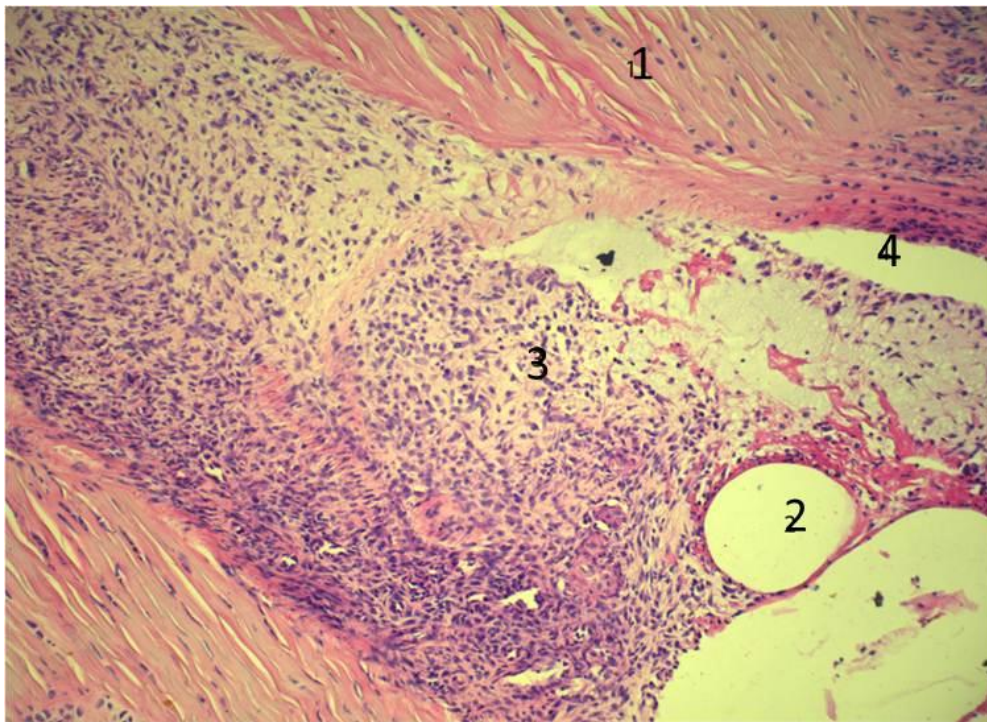


Рисунок 22 – Крыса, 14-е сутки исследования. Сформированная соединительнотканная стенка канала нити из пролена: **1** – сухожилие; **2** – канал нити; **3** – капсула; **4** – щелевидное пространство между капсулой и сухожилием. Окраска гематоксилин-эозином. ув. $\times 200$.

Вокруг канала нити обнаружена рыхлая соединительная ткань. Видна щель между капсулой и сухожилием.

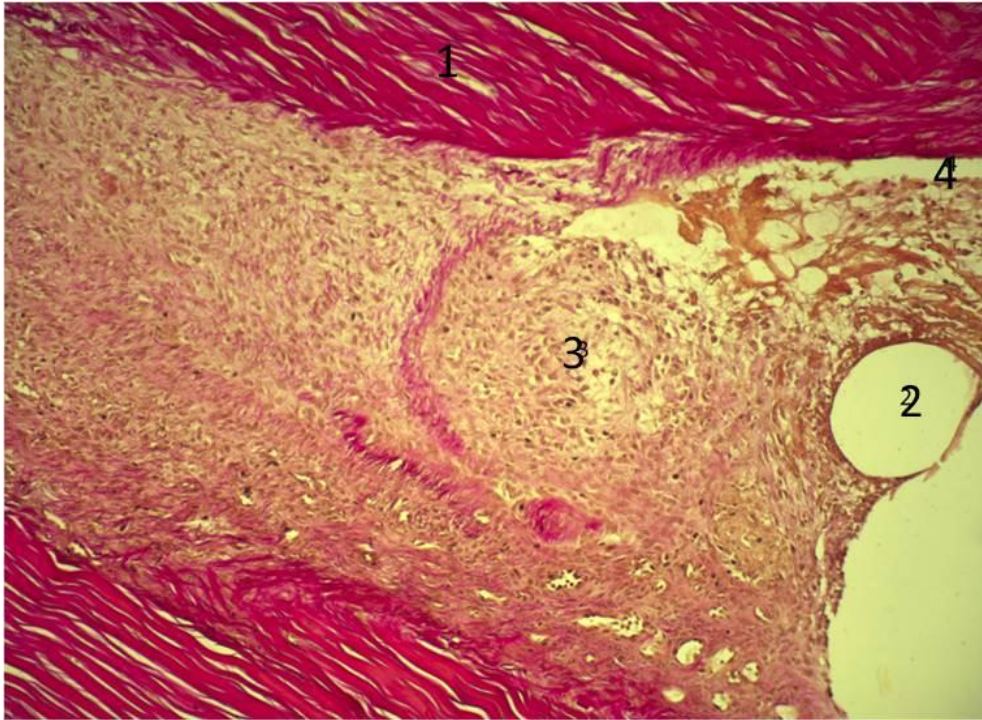


Рисунок 23 – Крыса, 14-е сутки исследования. Сформированная соединительнотканная стенка канала нити из пролена: **1** – сухожилие; **2** – канал нити; **3** – капсула; **4** – щелевидное пространство между капсулой и сухожилием. Окраска гематоксилин-эозином, ув. $\times 100$.

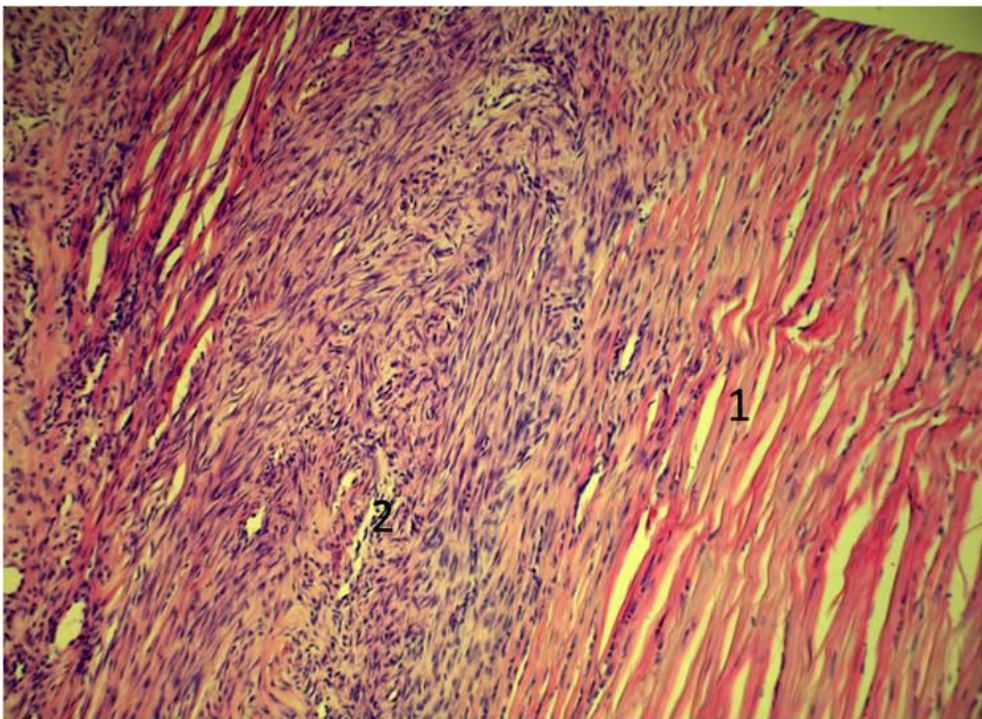


Рисунок 24 – Крыса, 14-е сутки исследования. Капсула муфты вокруг нити из никелида титана: **1** – сухожилие; **2** – капсула. Окраска гематоксилин-эозином, ув. $\times 200$.

Вокруг канала нити видна плотная соединительная ткань, связанная с эндотендоном.

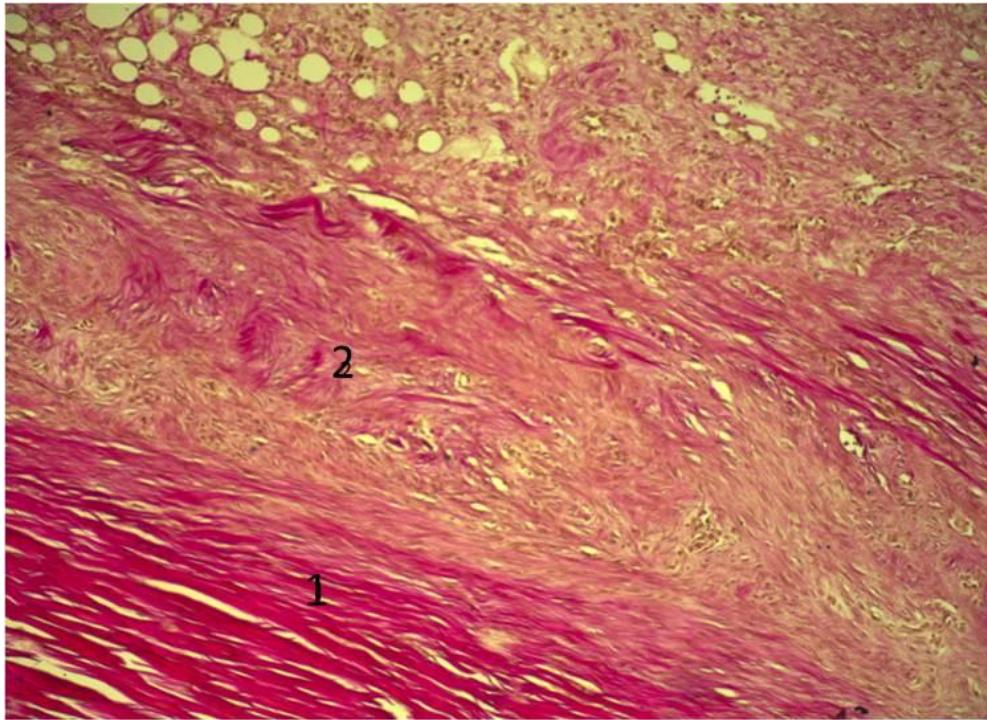


Рисунок 25 – Крыса, 14-е сутки исследования. Капсула муфты вокруг нити из никелида титана: **1** – сухожилие; **2** – капсула. Окраска пикрофуксином, ув. × 100.

Таким образом, проведенное топографо-анатомическое исследование ахиллова сухожилия крыс линии Wistar выявило возможность использования данной модели для использования в реконструктивной хирургии. Нами показано, что для выполнения реконструктивных операций на ахилловом сухожилии возможен доступ по задней поверхности голени с обнажением паратенона сухожилия на промежутке от сухожильно-мышечного перехода до места фиксации сухожилия к пяточной кости. Шовный материал необходимо проводить при помощи проводника по срединной части сухожилия веерообразно, для лучшей фиксации нитей. Закрепление нитей узловатым швом необходимо выполнять после проведения от сухожильно-мышечного перехода до места фиксации сухожилия к пяточной кости с направлением проведения сверху вниз.

После проведенного гистологического исследования выявлено, что капсула вокруг нити из никелида титана на всем протяжении имела связь с эндотендоном

прошито сухожилия. Между капсулой вокруг проленовой нити и тканью сухожилия формировались щелевидные пространства.

Таким образом, нами установлено, что в течение всего срока исследования до 14-х суток после наложения шва сухожилия имеются отличия между гистологическим ответом на нить из пролена и нить из никелида титана. Пролен, имплантированный в сухожилие, вызывал выраженную экссудативную реакцию с последующим формированием широкой соединительнотканной капсулы, лишь частично интегрированной с окружающими тканями. В то же время никелид титана индуцировал развитие фиброзной, полностью интегрированной с сухожилием фиброзной муфты в кратчайшие сроки.

Полученные результаты показывают преимущество исследуемого материала (никелид титана) над классическим шовным материалом (пролен), которое проявляется уже в раннем послеоперационном периоде, что позволяет говорить о приоритетности использования сверхэластичного имплантата на основе никелида титана для реконструкции сухожилия.

ГЛАВА 3. МАТЕРИАЛ И МЕТОДЫ ИССЛЕДОВАНИЯ

3.1. Характеристика обследованных пациентов

Клинический материал состоит из 205 пациентов с травмами сухожилий сгибателей в сложных анатомических зонах, проходивших лечение на базе микрохирургического отделения ГБУЗ Иркутской области «Знак почета» областной клинической больницы в период с 2005 по 2013 гг. В группу клинического сравнения (ГКС) вошли 150 пациентов, прооперированных по классической методике Кюнео в комбинации с обвивным адаптирующим швом в период с 2005 по 2012 гг. Основную группу (ОГ) составили 55 пациентов, прооперированных по разработанной нами методике в период с 2012 по 2013 гг.

Критерии включения: пациенты с выполненным швом сухожилий сгибателей в сложных анатомических зонах кисти способами Кюнео в комбинации с обвивным адаптирующим швом, а также с проведенным восстановительным послеоперационным лечением согласно принятым протоколам.

Критерии исключения: пациенты с частичным повреждением сухожилий, изолированным повреждением поверхностных сгибателей пальцев и застарелыми повреждениями сухожилий, по поводу которых выполнялась сухожильная пластика, так как исход таких травм, как правило, бывает хорошим даже без хирургического вмешательства; пациенты с повреждениями сухожилий на уровне зон 3, 4 и 5.

В послеоперационном периоде в ГКС применялся метод полной 3-недельной иммобилизации.

Возраст обследованных пациентов ОГ – 16–60 лет, средний возраст – 35,3 года. Мужчин – 34 человека, женщин – 21.

Возраст обследованных пациентов ГКС – 16–60 лет, средний возраст – 37,7 лет. Мужчин – 98 человек, женщин – 52.

Пациенты распределены на возрастные группы, количественное соотношение которых представлено на рисунках 26, 27.

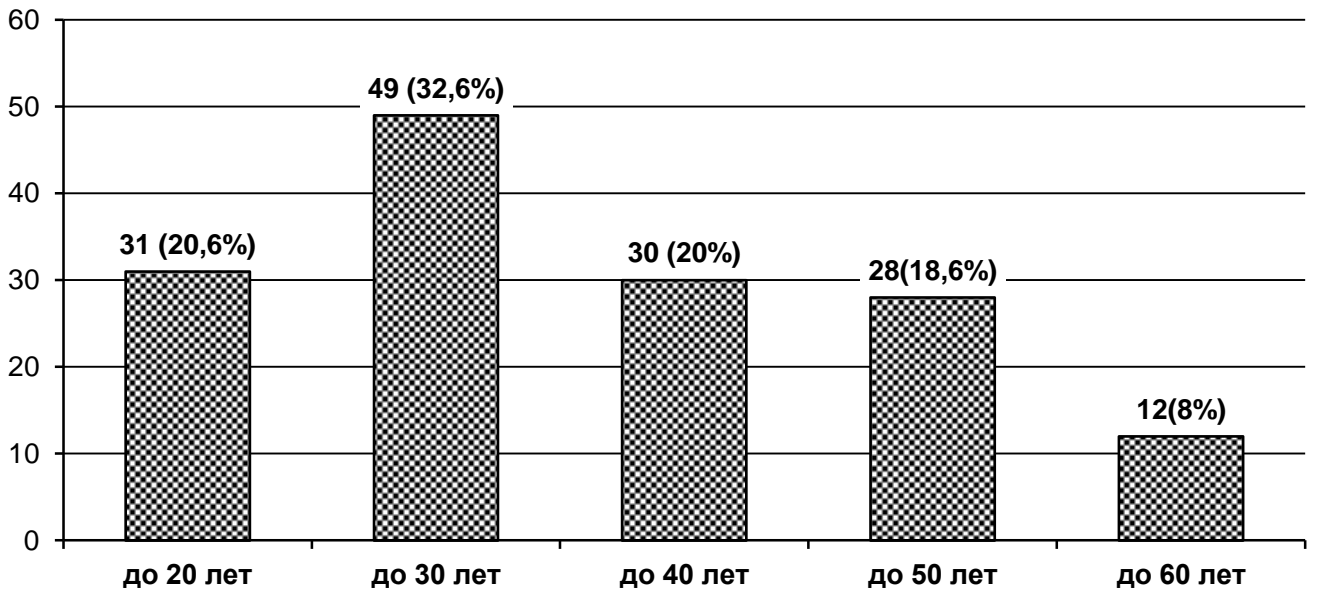


Рисунок 26 – Распределение обследованных пациентов ГКС по возрасту ($n = 150$).

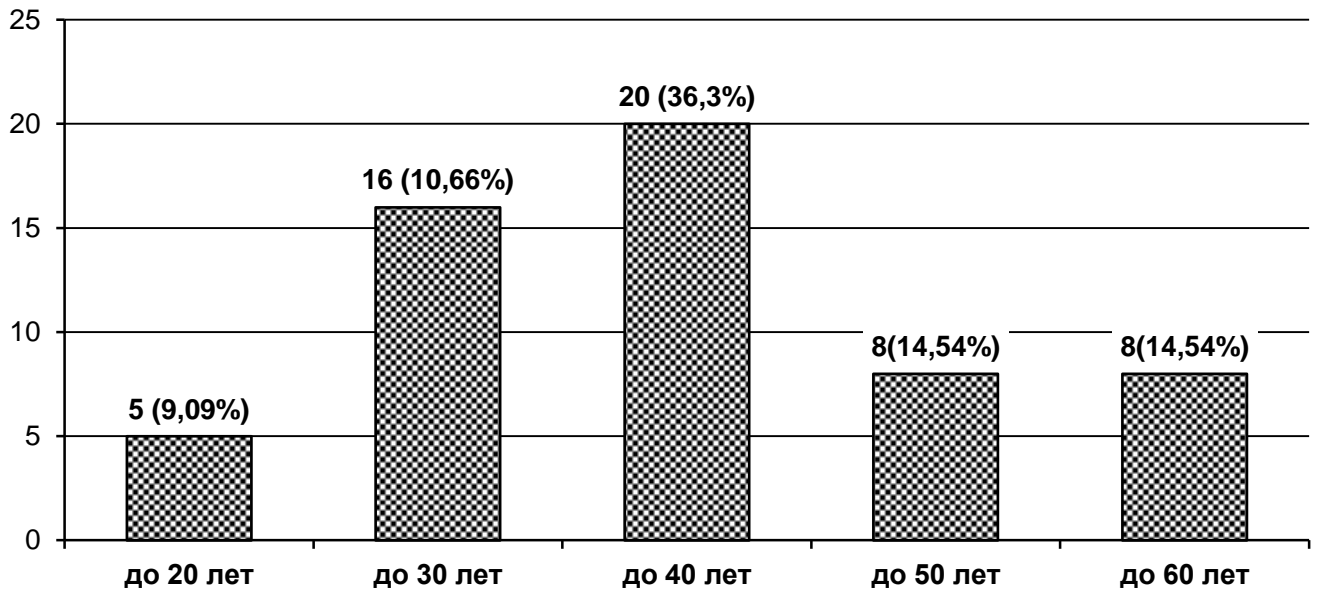


Рисунок 27 – Распределение обследованных пациентов ОГ по возрасту ($n = 55$).

Из представленных рисунков видно, что наиболее часто травмы получают лица в возрасте от 20 до 50 лет. Значимых различий между возрастом в сравниваемых группах не выявлено ($p > 0,05$). Этот возраст является наиболее социально значимым, так как он является наиболее трудоспособным.

Также немаловажное значение отводится и характеру травмы, так как от этого зависит и объём повреждения. Распределение пациентов ГКС по характеру повреждения представлено на рисунке 28.

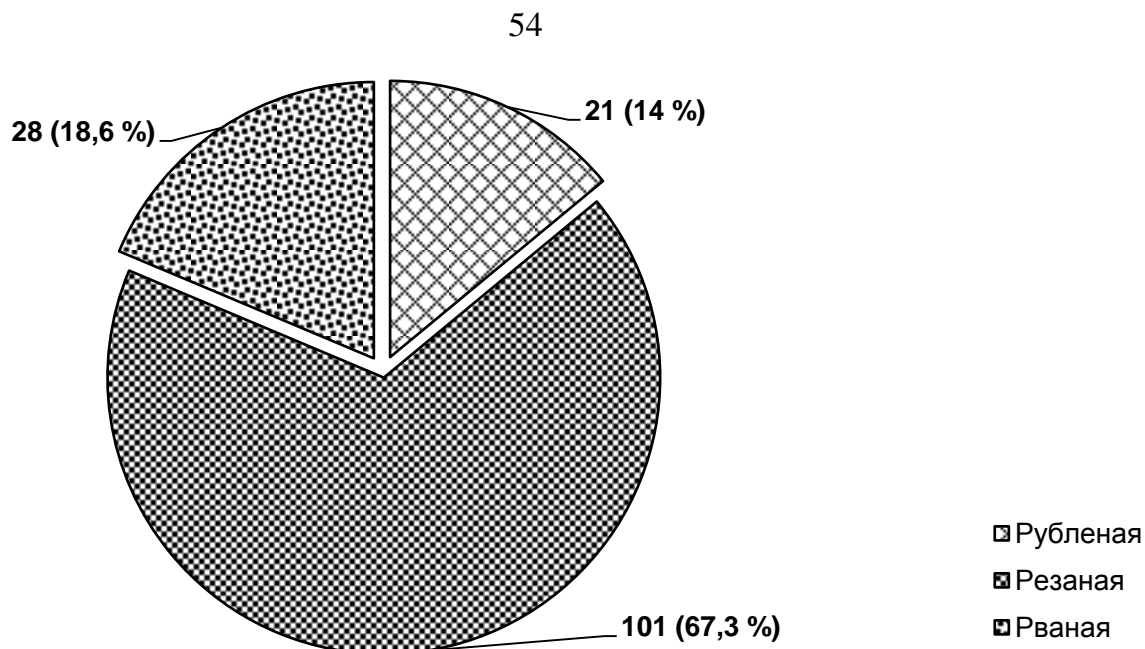


Рисунок 28 – Распределение обследованных пациентов ГКС по характеру повреждения ($n = 150$).

Распределение пациентов ОГ по характеру повреждения представлено на рисунке 29.

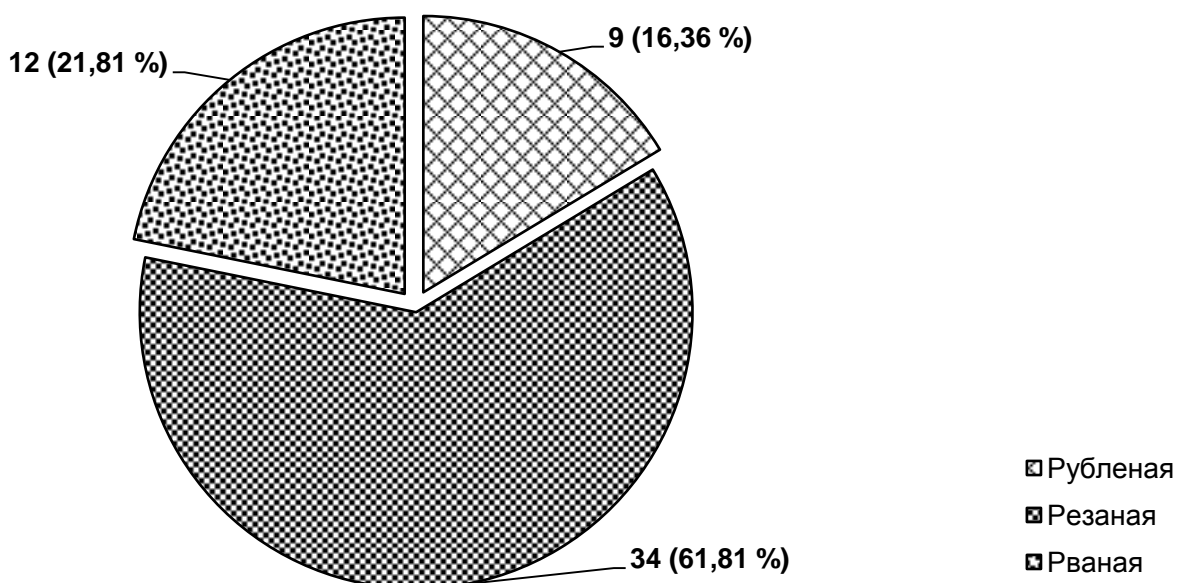


Рисунок 29 – Распределение обследованных пациентов ОГ по характеру повреждения ($n = 55$).

Основную массу травм составляют резаные, в меньшей степени – рваные и рубленые раны, причем статистически значимого различия между сравниваемыми группами пациентов не выявлено ($p > 0,05$).

Большое значение в достижении функционального результата имеет и распределение по локализации повреждения (по пальцам), так как мотивация пациентов к восстановлению наиболее функционально значимых пальцев, а именно 1-го, 2-го и 3-го, выше, чем при повреждениях остальных пальцев.

Распределение обследованных пациентов по локализации повреждения (по пальцам) в ГКС и ОГ представлено на рисунках 30 и 31.

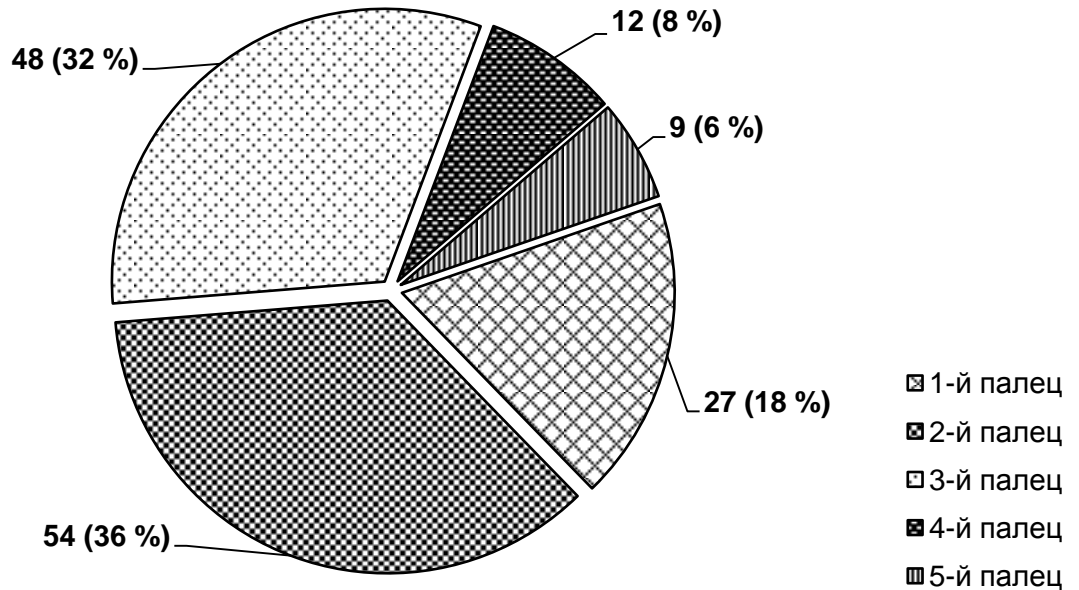


Рисунок 30 – Распределение обследованных пациентов ГКС по локализации повреждения (пальцы) ($n = 150$).

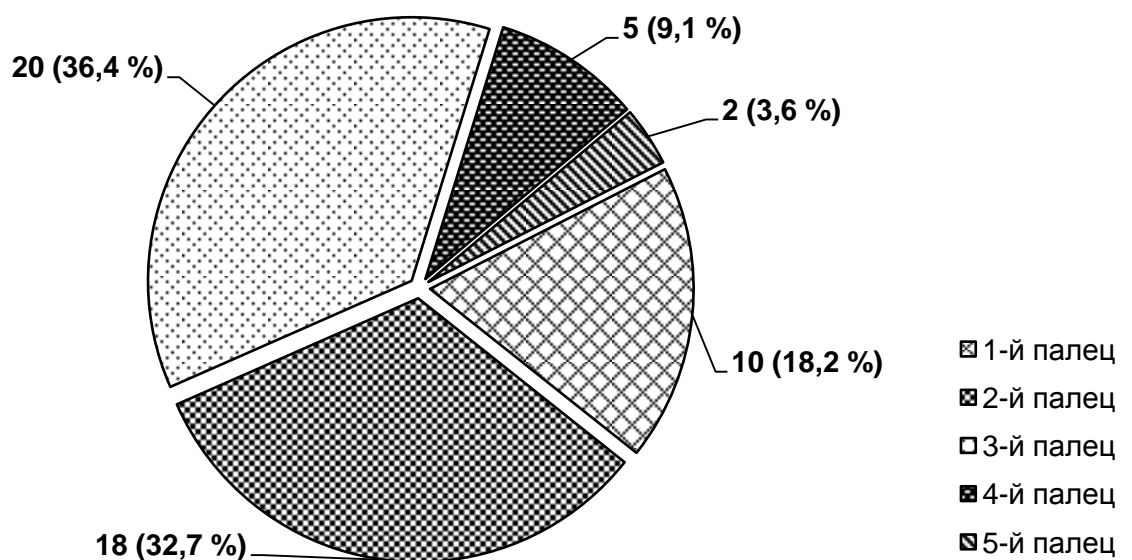


Рисунок 31 – Распределение обследованных пациентов ОГ по локализации повреждения (пальцы) ($n = 55$).

Из проведенного обследования видно, что наиболее часто травме подвергаются 1-й, 2-й и 3-й пальцы, что можно объяснить их наибольшей функциональной занятостью в процессе жизнедеятельности человека. Статистически значимого различия между ГКС и ОГ в частоте травм конкретных пальцев не выявлено ($p > 0,05$).

Кисть человека является одной из самых совершенных в техническом плане и востребованных в функциональном отношении частей человеческого организма. Активная роль кисти в деятельности человека и определяет высокую частоту травм данного сегмента. Наиболее часто травматизации подвергаются зоны 1–2 в связи с непроизвольной защитной реакцией в момент получения травмы (Водянов Н. М., 1973; Ванцян Н. Э., 1979). Этот уровень и явился объектом нашего изучения.

В связи с тем, что наиболее сложными для хирургической реконструкции и менее благоприятными в отношении функциональной реабилитации являются повреждения сухожилий в зонах 1 и 2, последние и стали областью изучения в данной работе. Распределение пациентов ГКС по зонам поврежденных пальцев отображено на рисунке 32.

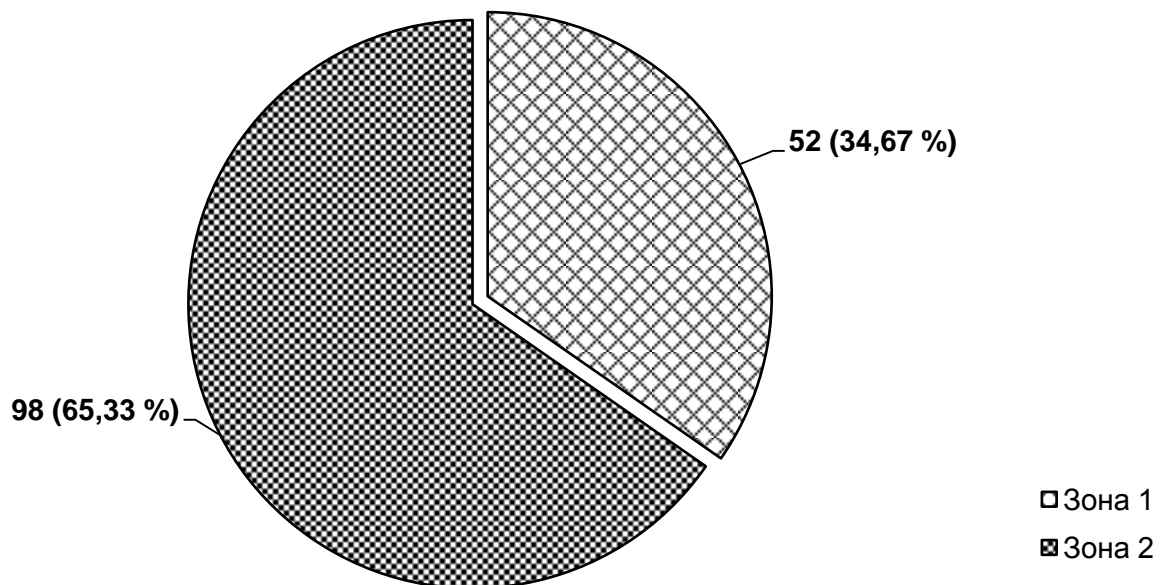


Рисунок 32 – Распределение пациентов ГКС по зонам повреждённых пальцев ($n = 150$).

Распределение пациентов ОГ по зонам поврежденных пальцев отображено на рисунке 33.

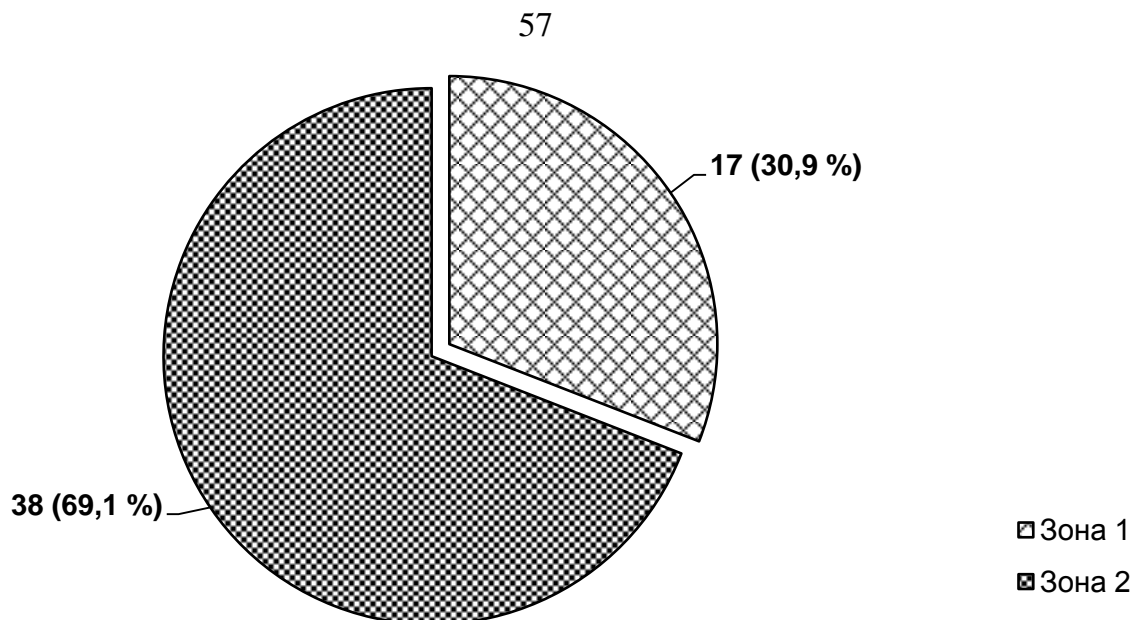


Рисунок 33 – Распределение пациентов по зонам повреждённых пальцев ОГ ($n = 55$).

При проведении исследования выяснилось, что наиболее часто травме подвергается 2-я зона кисти, повреждение скользящего аппарата на уровне которой является наиболее неблагоприятным как для выполнения шва сухожилия, так и для достижения хорошего функционального результата. Статистически значимых различий по зонам повреждения в сравниваемых группах не выявлено.

Важным в плане социальной и трудовой реабилитации является повреждение именно правой кисти, так как она является ведущей в выполнении основных функций. Распределение пациентов ГКС по данному критерию ($n = 150$) представлено на рисунке 34, пациентов ОГ ($n = 55$) – на рисунке 35.

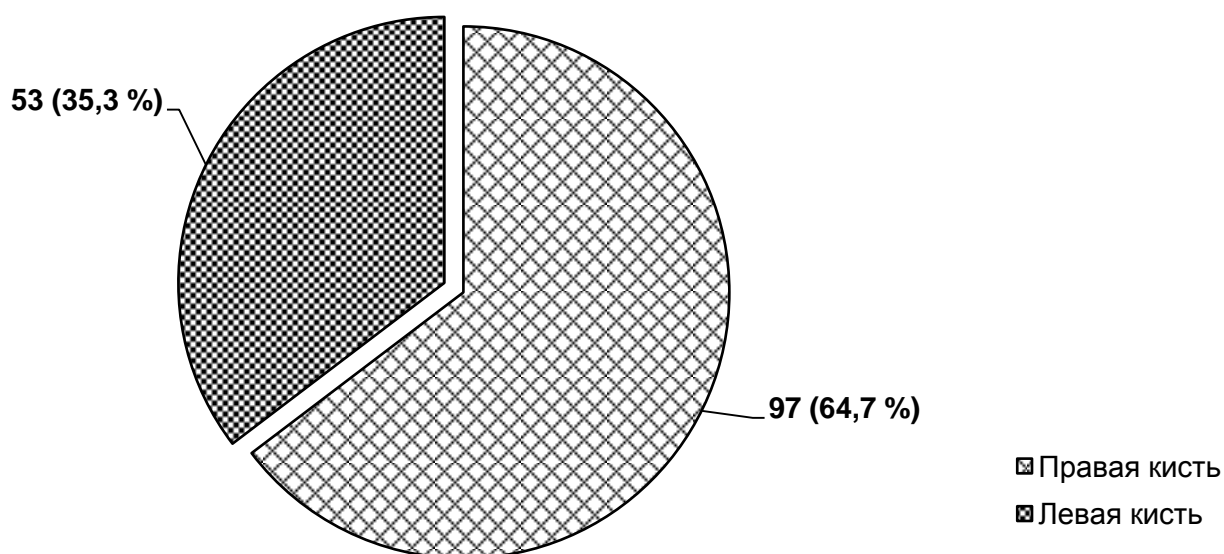


Рисунок 34 – Распределение пациентов ГКС по локализации повреждений пальцев (кисти) ($n = 150$).

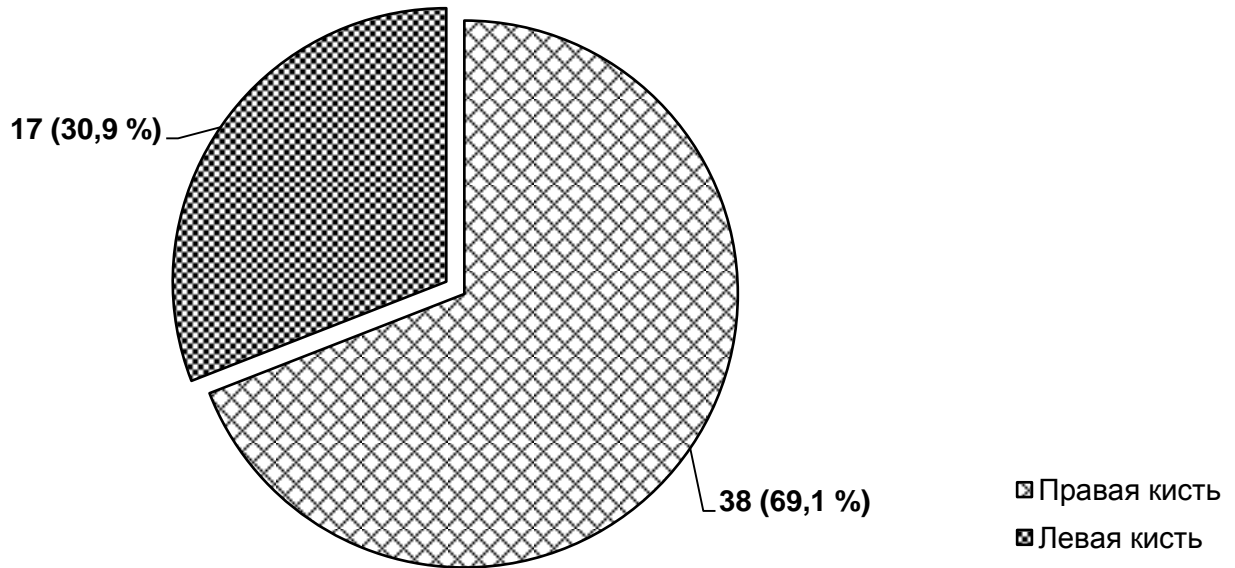


Рисунок 35 – Распределение пациентов ОГ по локализации повреждений пальцев (кисти) ($n = 55$).

Из полученных данных видно, что количество повреждений пальцев правой кисти превышает количество повреждений пальцев левой кисти. Данный факт показывает социальную значимость подобных травм в плане не только реабилитации и трудовой деятельности, но и выполнения бытового труда и самообслуживания.

3.2. Методы оценки результатов хирургического лечения повреждения сухожилий сгибателей в сложных анатомических зонах по классическим методикам

Оценка отдаленных результатов восстановительных операций на сухожилиях сгибателей пальцев кисти осуществлялась не ранее чем через 1 год после вмешательств. Именно этот отрезок времени является наиболее информативным, поскольку при классических методах реконструктивного лечения и послеоперационного ведения процесс регенерации восстановленного сухожилия идет путём образования спаек с окружающими тканями, которые богаты развитой капиллярной сетью, способствующей восстановлению кровоснабжения, нарушенного в повреждённом сухожилии, и регенерации. Но, сыграв положительную роль, в последствии они становятся помехой, нарушая функцию скольжения восстановленного сухожилия. Это является основной причиной неудовлетворительных результатов лечения. Для завершения всех вышеперечисленных процессов и периода разработки реконструированного сухожи-

лия, по данным подавляющей массы авторов, необходимо 12 месяцев, после чего возможно наиболее достоверно произвести оценку полученных результатов.

Для удобства анализа работы с пациентами разработана статистическая карта, позволяющая всесторонне отразить все необходимые показатели для оценки функционального состояния кисти после реконструктивного лечения (таблица 3).

Таблица 3 – Статистическая карта

Статистическая карта № _____		№ ИБ _____	
Ф. И. О. _____			
Возраст _____	Пол	<input type="checkbox"/> М	<input type="checkbox"/> Ж
Адрес _____			
Место работы _____			
Профессия _____			
Телефон _____			
Механизм травмы	<input type="checkbox"/> Резанная	<input type="checkbox"/> Рубленая	<input type="checkbox"/> Рваная
Локализация	<input type="checkbox"/> Правая		<input type="checkbox"/> Левая
Палец	<input type="checkbox"/> 1	<input type="checkbox"/> 2	<input type="checkbox"/> 3
	<input type="checkbox"/> 4	<input type="checkbox"/> 5	
Зона повреждения	<input type="checkbox"/> 1	<input type="checkbox"/> 2	<input type="checkbox"/> 3
	<input type="checkbox"/> 4	<input type="checkbox"/> 5	
Другие сухожилия _____			
Количество повреждённых пальцев _____			
Количество повреждённых сухожилий _____			
Вид анестезии	<input type="checkbox"/> наркоз	<input type="checkbox"/> проводниковая	<input type="checkbox"/> в/в
	<input type="checkbox"/> инфльтрационная		
Сухожилие поверхностного сгибателя	<input type="checkbox"/> Сшивалось		<input type="checkbox"/> Не сшивалось
Сопутствующие повреждения	<input type="checkbox"/> Нерв	<input type="checkbox"/> Артерия	<input type="checkbox"/> Кость
	<input type="checkbox"/> Сухожилие разгибателя		<input type="checkbox"/> Дефект кожи
Симультантные операции	<input type="checkbox"/> Шов артерии		<input type="checkbox"/> Остеосинтез
	<input type="checkbox"/> Кожная пластика		
Иммобилизация	<input type="checkbox"/> Постоянная		<input type="checkbox"/> Съёмная
Длительность иммобилизации _____			
Осложнения	<input type="checkbox"/> Нагноение	<input type="checkbox"/> Разрыв	<input type="checkbox"/> Контрактура
Хирург _____			
Дата травмы _____			
Дата операции _____			
Дата выписки _____			
Дата контрольного осмотра _____			
Расстояние от кончика пальца до ладони (TPD)	<input type="checkbox"/> Повр.		
	<input type="checkbox"/> Контр.		
Общий объем активных движений (ТАМ)	<input type="checkbox"/> ПФС	<input type="checkbox"/> ДМФС	<input type="checkbox"/> ПМФС
	<input type="checkbox"/> Контр. ПФС	<input type="checkbox"/> Контр. ДМФС	<input type="checkbox"/> Контр. ПМФС
Дефицит разгибания	<input type="checkbox"/> ПФС	<input type="checkbox"/> ДМФС	<input type="checkbox"/> ПМФС
	<input type="checkbox"/> Контр. ПФС	<input type="checkbox"/> Контр. ДМФС	<input type="checkbox"/> Контр. ПМФС
Результат лечения	<input type="checkbox"/> ОТЛИЧНЫЙ	<input type="checkbox"/> ХОРОШИЙ	<input type="checkbox"/> УДОВЛ.
	<input type="checkbox"/> ПЛОХОЙ		

Существует множество вариантов оценки сухожильного шва, и все из них имеют право на своё существование, однако нет единого мнения о том, какой из методов наиболее информативен, точен и удобен в применении. Для оценки функционального состояния кисти нами использованы наиболее популярные шкалы оценки: В. И. Розова (1952), Н. Е. Kleinert et al. (1967), W. L. White (1956), J. H. Boyes и Н. Н. Stark (1971), К. Tsuge (1977), J. W. Strickland (1995).

Шкала J. H. Boyes – измерение по расстоянию от кончика пальца до дистальной ладонной складки: 0,5 дюйма – отлично; 1 дюйм – хорошо; 1,5 дюйма – удовлетворительно.

Шкала В. И. Розова:

5 баллов – полное восстановление функции сгибателя пальца.

4 балла – полное сгибание в проксимальном межфаланговом суставе (ПМФС), небольшое ограничение сгибания в дистальном межфаланговом суставе (ДМФС), наличие сгибательной контрактуры, при сгибании палец почти касается ладони; активное сгибание в ПМФС, неподвижный ДМФС, при сгибании палец несколько не доходит до ладони.

3 балла – удовлетворительное активное сгибание в ПМФС, неподвижный ДМФС, при сгибании палец несколько не доходит до ладони.

2 балла – активная подвижность в межфаланговых суставах отсутствует, умеренная сгибательная контрактура в функционально-выгодном положении.

1 балл – палец находится в том же положении, что и до операции.

По *шкале W. L. White* учитывали 3 критерия: общий объем сгибания в градусах в 3 суставах пальца (200° – отлично, 180° – хорошо, 150° – удовлетворительно; $< 150^\circ$ – плохо); дефицит разгибания пальца в градусах (0° – отлично; 30° – хорошо; 40° – удовлетворительно; $> 40^\circ$ – плохо); расстояние от кончика пальца до дистальной ладонной складки (0,5 дюйма – отлично; 1 дюйм – хорошо; 1,5 дюйма – удовлетворительно; $> 1,5$ дюймов – плохо).

Шкала К. Tsuge: расстояние от кончика пальца до дистальной ладонной складки < 1 см, общий объем активных движений $> 200^\circ$ – отличный результат; расстояние от кончика пальца до дистальной ладонной складки < 2 см, общий объем актив-

ных движений $> 180^\circ$ – хороший результат; расстояние от кончика пальца до дистальной ладонной складки < 4 см, общий объем активных движений $> 150^\circ$ – удовлетворительный результат; расстояние от кончика пальца до дистальной ладонной складки > 4 см, общий объем активных движений $< 150^\circ$ – плохой результат.

Шкала Н. Е. Kleinert: отличным результатом считается расстояние от кончика пальца до дистальной ладонной складки < 1 см, дефицит разгибания $< 15^\circ$; хорошим – расстояние от кончика пальца до дистальной ладонной складки $< 1,5$ см, дефицит разгибания $< 30^\circ$; удовлетворительным – расстояние от кончика пальца до дистальной ладонной складки < 3 см, дефицит разгибания $< 50^\circ$; плохим – расстояние от кончика пальца до дистальной ладонной складки > 3 см, дефицит разгибания $> 50^\circ$.

Шкала J. W. Strickland: общий объем сгибания 200° – отлично; 175° – хорошо; 150° – удовлетворительно; меньше – плохо.

Согласно литературным данным, способы, в которых использовалось несколько критериев оценки (по В. И. Розову, W. L. White, Н. Kleinert, К. Tsuge), в большинстве случаев не дают однозначного ответа, поскольку по одному из критериев результат лечения можно отнести к отличному, а по другому – к удовлетворительному. Системы, использующие один критерий (J. H. Boyes, J. W. Strickland), дают наиболее конкретную оценку результата лечения, в связи с чем для определения приоритетного метода исследования нами обследовано 20 пациентов с использованием всех вышеперечисленных методов. В результате проведенного обследования (таблица 4) статистически значимых различий нами выявлено не было ($p > 0,05$).

Таблица 4 – Оценка результатов лечения ($n = 20$)

Метод обследования	Оценка результатов лечения		p
	удовлетворительно	неудовлетворительно	
W. Littler	12	8	$p_u > 0,05$
D. Buck-Gramko	11	9	
K. Tsuge	13	7	
J.H. Boyes	12	8	
W.L. White	14	6	
J.W. Strickland	11	9	

Поскольку при оценке результатов лечения данной группы пациентов не выявлено значимых различий, дальнейшее обследование пациентов выполнялось по методу J. W. Strickland, являющегося, на наш взгляд, наиболее приемлемым для оценки результатов шва сухожилия на уровне сложной анатомической зоны ввиду своего удобства и минимума затрачиваемого для исследования времени.

ГЛАВА 4.

ХИРУРГИЧЕСКОЕ ЛЕЧЕНИЕ ПОВРЕЖДЕНИЯ СУХОЖИЛИЙ СГИБАТЕЛЕЙ ПАЛЬЦЕВ КИСТИ НА УРОВНЕ СЛОЖНЫХ АНАТОМИЧЕСКИХ ЗОН С ПРИМЕНЕНИЕМ СЕТЧАТОГО ИМПЛАНТАТА НА ОСНОВЕ НИКЕЛИДА ТИТАНА

Хирургия сухожилий сгибателей пальцев кисти, особенно на уровне костно-фиброзных каналов, в «ничейной зоне», находится в постоянном поиске наиболее оптимальных методов лечения. Предложенный способ наложения сухожильного шва с применением сетчатого имплантата на основе никелида титана (Патент РФ № 2524126 от 30 мая 2014 г.) отвечает всем канонам хирургии сухожилий в целом и наиболее оптимально подходит для реконструкции скользящего аппарата кисти именно в сложных анатомических зонах.

На базе микрохирургического отделения ГБУЗ Иркутской ордена «Знак почета» областной клинической больницы в период с 2012 по 2013 гг. по данной методике прооперировано 55 пациентов с повреждением сухожилий сгибателей пальцев кисти на уровне костно-фиброзных каналов.

Особенность метода заключается в том, что используется сетчатый имплантат на основе никелида титана.

Длина и размер подбираются индивидуально в зависимости от размеров повреждённого сухожилия, его длины, толщины. Характер плетения сетки исполнен таким образом, что позволяет выдерживать нагрузки в разы выше, чем любая из используемых в хирургии сухожилий нитей. Ячеистость используемого материала способствует эффекту армирования в процессе формирования рубца, что также позволяет увеличить его прочность. Немаловажной особенностью является значительно меньшая реакция тканей, в связи с чем отсутствует массивный отёк сухожилия, что позволяет уменьшить сопротивление его движению, а также не возникает эффекта прослабления нити. Результаты проведенного экспериментально-гистологического исследования подтверждают эффективность используемого материала. Все вышеперечисленное делает возможным начало ранней реабилита-

ции, движения, что является одним из ключевых моментов в ранней активизации и восстановлении работоспособности пациентов с повреждением сухожильного аппарата кисти.

При ретроспективном обследовании пациентов выявлено, что наибольшие трудности в реконструкции сухожилий сгибателей и наиболее неблагоприятный функциональный результат наблюдаются при повреждении на уровне зон кисти 1 и 2, так как на этом уровне сухожилие проходит на уровне костно-фиброзного канала. Стенками данного канала являются костная составляющая и связка, за счет которой обеспечивается блок, позволяющий осуществить возможность сгибания фаланг пальцев при движении сухожилия.

Разработанный нами метод принципиально отличается от используемых ранее при классическом формировании сухожильного шва. Материал, используемый в исследовании, представлен никелид-титановой нитью, разработанной на базе научно-производственного предприятия «МИЦ» (г. Томск) (сертификат соответствия РОСС RU.АЯ79Н14192 от 12.04.2011 г.). Из никелид-титановой нити сплетена цилиндрическая сетка, исключающая возможность растяжения как в продольном, так и в поперечном направлении, что является принципиальным в хирургии сухожилия, так как шов должен быть прочным, и при увеличении нагрузки на анастомоз должна исключаться возможность деформирования имплантата. Немаловажное значение имеет ячеистость структуры имплантата, что позволяет увеличить прочность анастомоза за счёт увеличения площади контакта «имплантат – сухожилие» и достичь эффекта армирования в процессе формирования рубца.

Наложение сухожильного шва осуществляли следующим образом: предварительно определяли объём движения сухожилия, попадание зоны повреждения и зон фиксации имплантата в область межфаланговых связок. После определения последних иглу-проводник с помещённым внутри сетчатым имплантатом вводили в дистальный конец повреждённого сухожилия в точке, не проходящей при его движении через межфаланговую связку, в направлении к зоне повреждения и выводили через центр торца дистального конца сухожилия. Затем иглу-проводник

вводили в центр торца противоположного конца сухожилия и выводили в точке, не попадающей при движении через межфаланговую связку. После этого из иглы-проводника выводили конец имплантата, который надрезали, разворачивали и фиксировали никелид-титановой нитью 100 мкм узловыми швами к ткани сухожилия. Проводник выводили, освобождая имплантат в толще сухожилия, после чего имплантат подтягивали до сопоставления поврежденных концов сухожилия и проводили аналогичную фиксацию второго конца имплантата на поверхности проксимального конца сухожилия. Затем при помощи микрохирургической техники никелид-титановой нитью 120 мкм накладывали адаптирующий непрерывный шов между краями повреждённого сухожилия. Схема формирования шва (вид спереди, вид сбоку) представлена на рисунке 36.

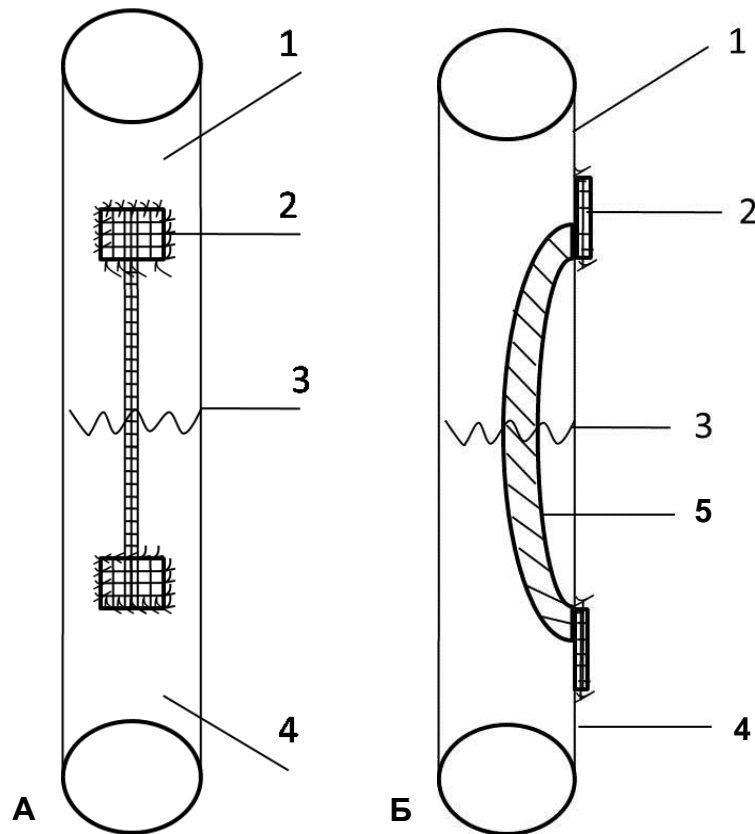


Рисунок 36 – Схема формирования сухожильного шва с применением сетчатого имплантата на основе никелида титана (вид спереди (А) и вид сбоку (Б)): 1 – дистальный отрезок повреждённого сухожилия; 2 – фиксированный на поверхности сетчатый никелид-титановый имплантат; 3 – микрохирургический адаптирующий шов; 4 – проксимальный отрезок повреждённого сухожилия; 5 – сетчатый никелид-титановый имплантат, проходящий внутривольно.

Предлагаемый метод реконструкции сухожилий сгибателей на уровне костно-фиброзных каналов представлен в клинических примерах.

Клинический пример 1

Пациент Н., 33 года. Травма острым предметом за 3 часа до поступления в больницу. При осмотре выявлено повреждение сухожилий сгибателей 2-го, 3-го и 4-го пальцев правой кисти на уровне зоны 2 (уровень костно-фиброзных каналов) (рисунок 37).

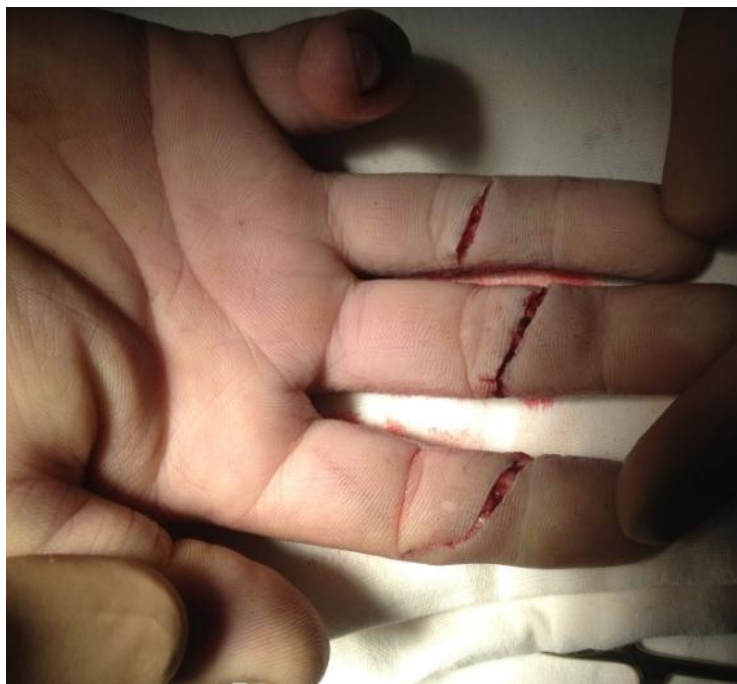

Рисунок 37 – Пациент Н., 33 года. Резаная рана с повреждением сухожилия сгибателя на уровне зоны 2.

После трёхкратной обработки операционного поля раствором «Эмитель» под проводниковой анестезией выполнена первичная хирургическая обработка (ПХО) раны, гемостаз. Были прецизионно выделены проксимальный и дистальный концы повреждённого сухожилия глубокого сгибателя, определен объём движения сухожилия, попадание зоны повреждения и зон фиксации имплантата в область межфаланговых связок (рисунок 38).

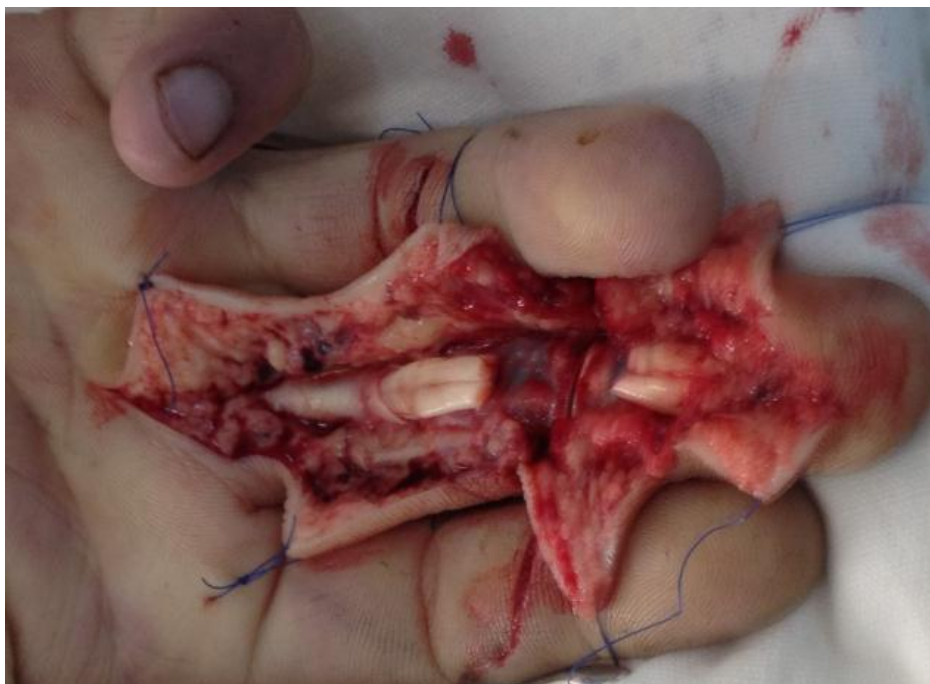

Рисунок 38 – Пациент Н., 33 года. Определение объёма движения сухожилия, попадания зоны повреждения и зон фиксации имплантата в область межфаланговых связок.

После определения зон фиксации имплантата в область межфаланговых связок иглу-проводник с помещённым внутри сетчатым имплантатом вводили в дистальный фрагмент повреждённого сухожилия в точке, не проходящей при движении сухожилия через межфаланговую связку, в направлении к зоне повреждения и выводили через центр сухожилия. Затем вкол иглы-проводника осуществляли в центр противоположного конца сухожилия и выводили ее в точке, не проходящей при движении сухожилия через межфаланговую связку. Из проводника выводили концевую часть имплантата и фиксировали никелид-титановой нитью 100 мкм узловыми швами к ткани сухожилия. Проводник выводили, освобождая имплантат. Противоположную часть имплантата освобождали и фиксировали никелид-титановой нитью 100 мкм узловыми швами к ткани сухожилия (рисунок 39).

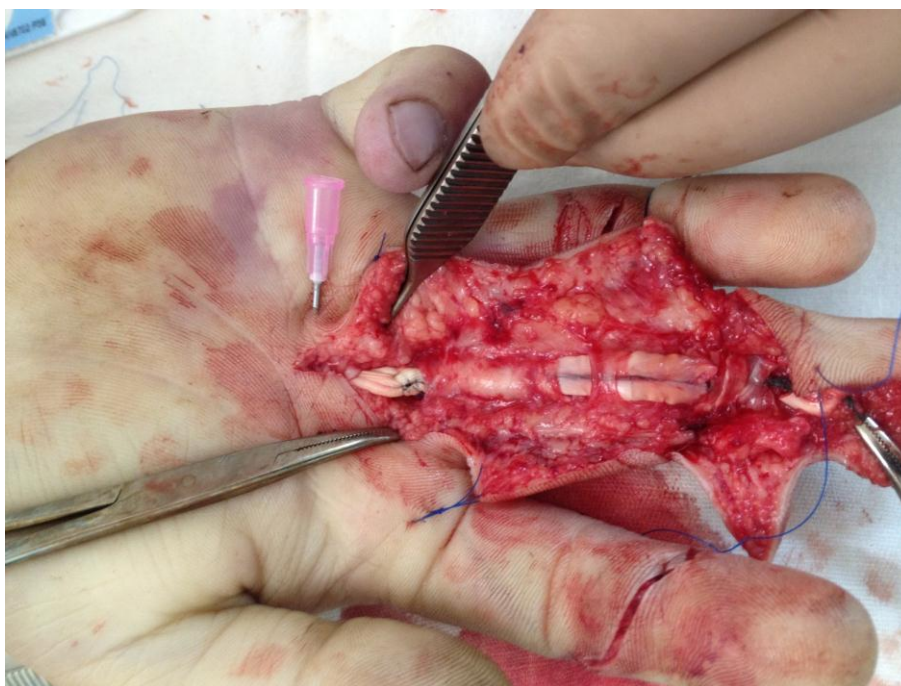

Рисунок 39 – Пациент Н., 33 года. Этап проведения и фиксации имплантата.

При помощи микрохирургической техники никелид-титановой нитью 120 мкм накладывали адаптирующий непрерывный шов между краями повреждённого сухожилия (рисунок 40). Гемостаз. Узловые швы на кожу. Накладывается асептическая повязка, гипсовая иммобилизация не применяется (рисунок 41).

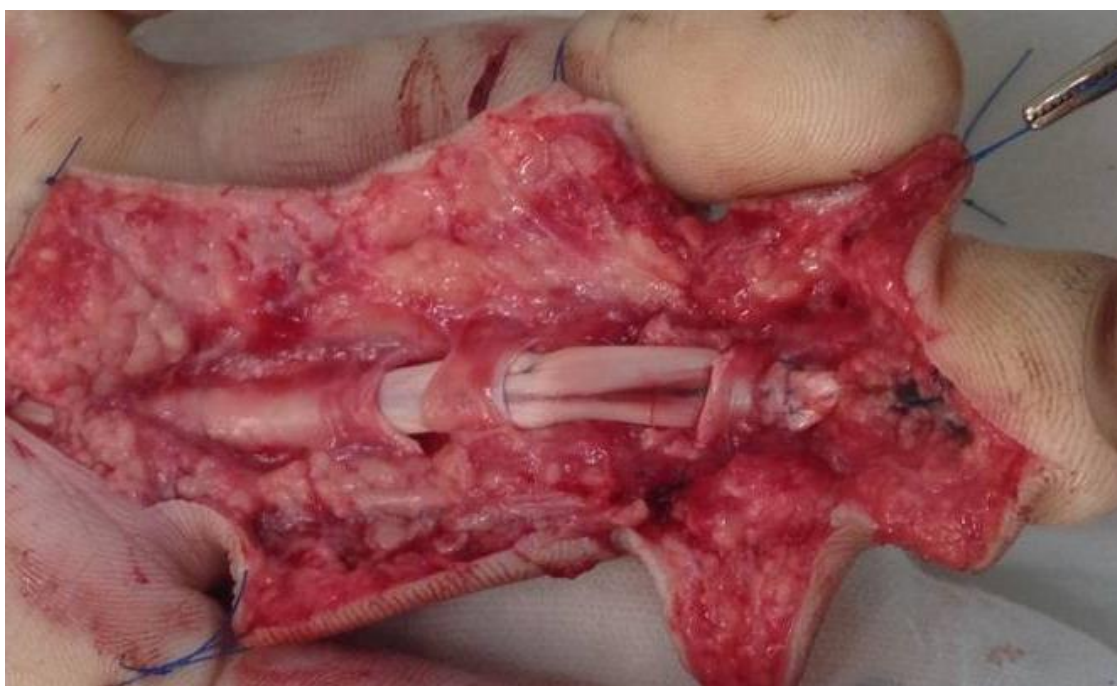

Рисунок 40 – Пациент Н., 33 года. Восстановленное при помощи никелид-титанового имплантата сухожилие глубокого сгибателя.

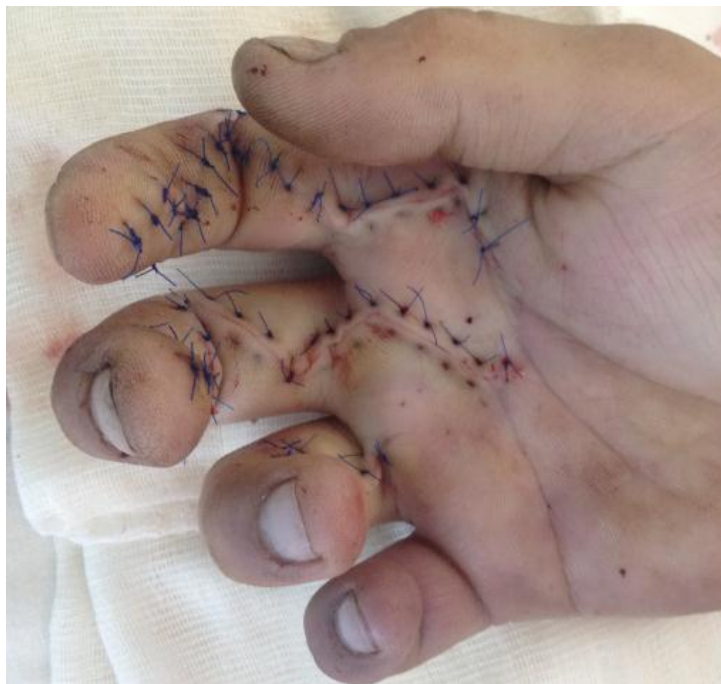

Рисунок 41 – Пациент Н., 33 года. Вид раны после хирургического лечения.

Ведение послеоперационного периода осуществлялось по описанному нами ниже протоколу как на стационарном, так и на амбулаторном этапах.

На 3-и сутки после оперативного лечения начинали пассивные движения, состоящие из ежечасных упражнений (10 повторений пассивного разгибания ДМФС с пассивным сгибанием ПМФС и ПФС; 10 повторений пассивного разгибания ПМФС с пассивным сгибанием в ДМФС и ПФС). При данном способе хирургического лечения не исключена возможность движения и с 1-х суток после реконструкции, однако в данном случае из-за обширной площади повреждения тканей у пациента наблюдался выраженный болевой синдром, что препятствовало началу движения в 1-е сутки. Пассивные движения продолжали в течение 3 дней, на 6-е сутки начинали активные движения, включающие в себя активное сгибание в МФС вслед за полным разгибанием пальцев. Снятие швов осуществляли на 14-е сутки. В период с 15-х суток начинали выполнение упражнений с блокированием пальца. На амбулаторном этапе для уменьшения течения рубцового процесса пациентам назначали физиолечение, не менее 10 процедур, с препаратом Лидаза. В связи с началом ранних движений выраженность рубцового процесса вокруг восстановленного сухожилия значительно меньше, что заметно сокращает перечень и длительность реабилитационных мероприятий и сводит их к физиолечению.

Клинический пример 2

Пациентка П., 22 года. Травма ножом за 1 час до поступления в лечебное учреждение. При осмотре выявлено повреждение сухожилий сгибателей 5-го пальца правой кисти на уровне зоны 2 (уровень-костно-фиброзных каналов) (рисунок 42).

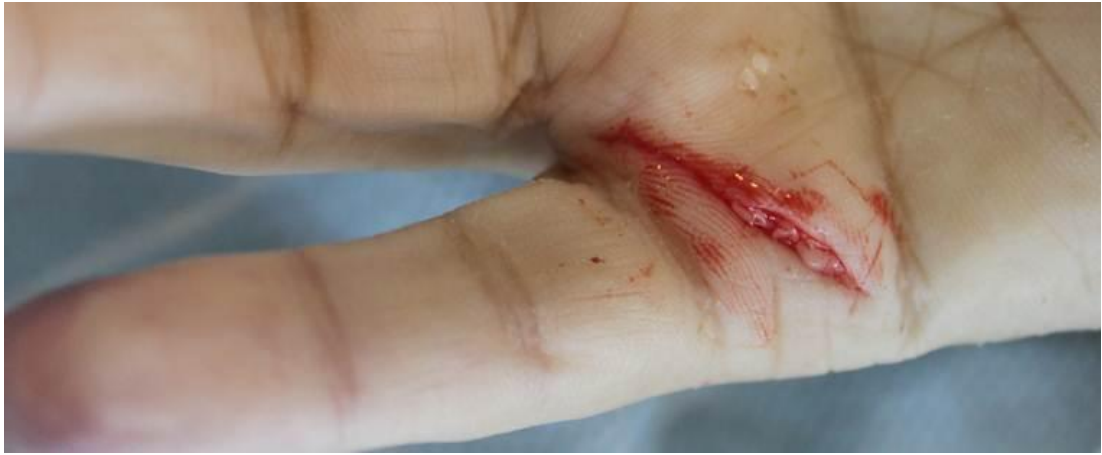

Рисунок 42 – Пациентка П., 22 года. Резаная рана 5-го пальца правой кисти с повреждением сухожилия сгибателя, зона 2.

Предоперационная подготовка осуществлялась по описанной ранее методике. Проксимальный и дистальный концы повреждённого сухожилия глубокого сгибателя прецизионно выделяются, определяется объём движения сухожилия, попадание зоны повреждения и зон фиксации имплантата в область межфаланговых связок (рисунок 43).

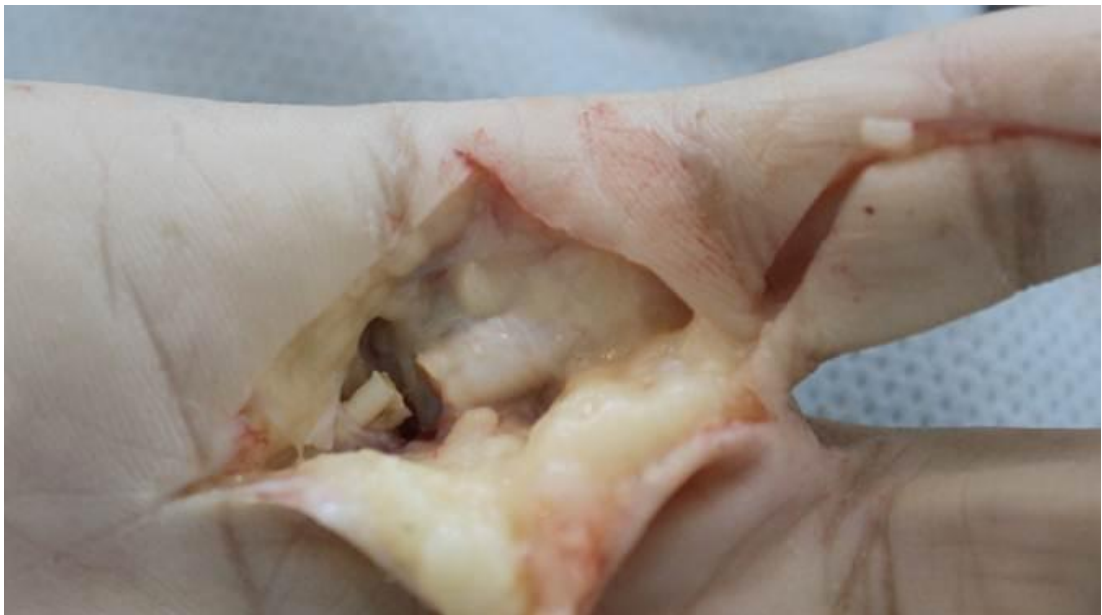

Рисунок 43 – Пациентка П., 22 года. Определение объёма движения сухожилия, попадание зоны повреждения и зон фиксации имплантата в область межфаланговых связок.

Оперативное лечение проведено по разработанному методу, с применением сетчатого имплантата на основе никелида титана. В связи с тем, что уровень повреждения – пястнофаланговый сустав, и ограниченность сухожилия связочным аппаратом на этом уровне в проксимальную сторону выражена меньше, чем в дистальную, сетчатый имплантат проводится внутривольно в проксимальном направлении на расстояние, достаточное для фиксации, – до 1,5 см, в то время как в дистальном направлении – до уровня анатомической фиксации сухожилия глубокого сгибателя (рисунок 44). Вышеописанное проведение имплантата обеспечивает надёжную фиксацию и не препятствует скольжению сухожилия на уровне костно-фиброзного канала. Укрепление зоны анастомоза осуществляется непрерывным обвивным швом никелид-титановой нитью 120 мкм. Гемостаз. Узловые швы на кожу. Накладывается асептическая повязка, гипсовая иммобилизация не применяется.

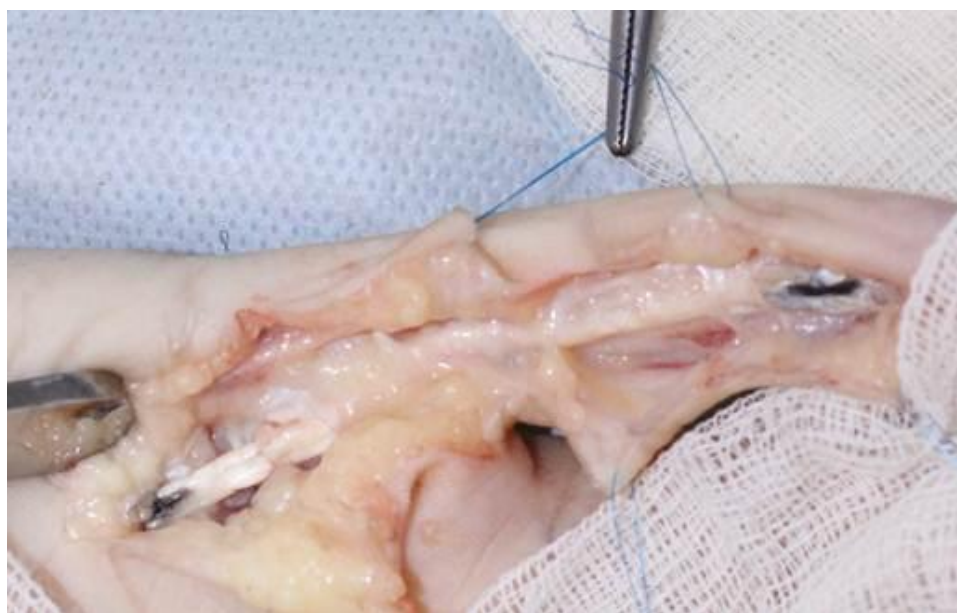

Рисунок 44 – Пациентка П., 22 года. Восстановленное при помощи никелид-титанового имплантата сухожилие глубокого сгибателя.

Ведение послеоперационного периода осуществлялось по описанному нами выше методу, однако незначительная площадь травмы и, вследствие этого, меньший болевой синдром позволили начать движения с 1-х суток после оперативного лечения. Столь раннее начало движения позволяет к сроку снятия швов, на 15-е сутки, получить удовлетворительный результат лечения по шкале J. W. Strickland, чего нельзя добиться при выполнении шва по классической методике.

Клинический пример 3

Пациент Т., 33 года. Травма стеклом за 2 часа до поступления в лечебное учреждение. При осмотре выявлено повреждение сухожилия сгибателя 2-го пальца правой кисти на уровне зоны 2 (уровень-костно-фиброзных каналов) (рисунок 45).

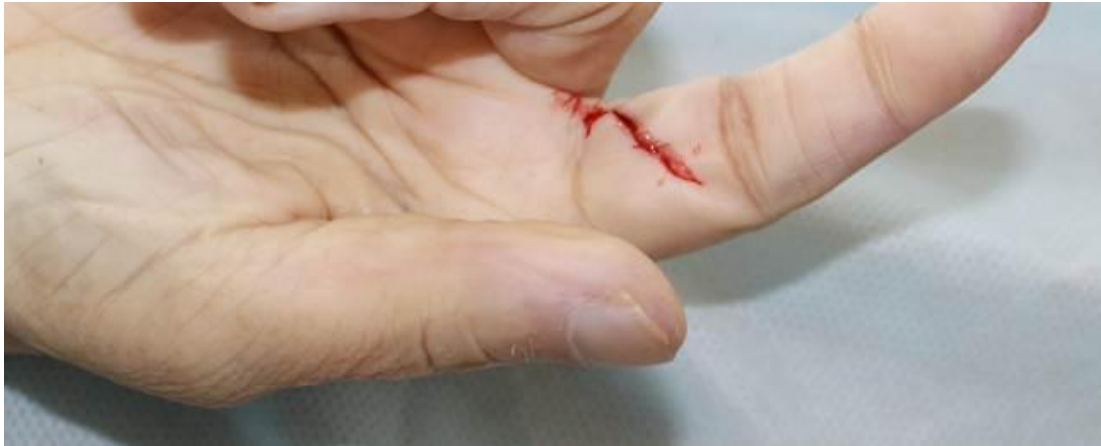

Рисунок 45 – Пациент Т., 33 года. Резаная рана с повреждением сухожилия сгибателя, зона 2.

После трёхкратной обработки операционного поля раствором «Эмитель» под проводниковой анестезией выполнена ПХО раны, гемостаз. Проксимальный и дистальный концы повреждённого сухожилия глубокого сгибателя прецизионно выделяются, определяется объём движения сухожилия, попадание зоны повреждения и зон фиксации имплантата в область межфаланговых связок (рисунок 46).

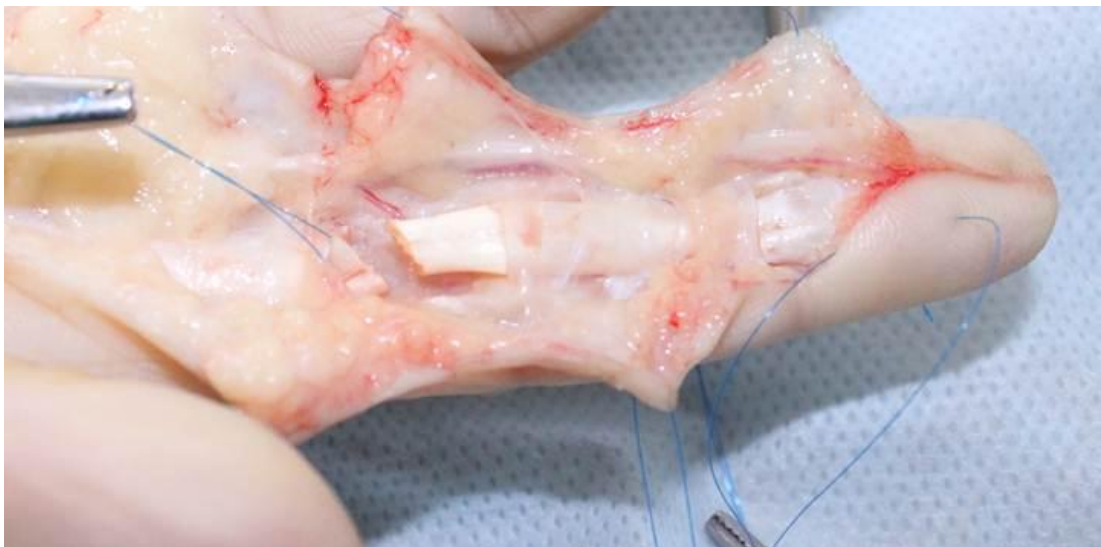

Рисунок 46 – Пациент Т., 33 года. Определение объёма движения сухожилия, попадание зоны повреждения и зон фиксации имплантата в область межфаланговых связок.

Оперативное лечение проведено по разработанному методу с применением сетчатого имплантата на основе никелида титана. В данном случае повреждение сухожилия – на уровне основной фаланги, в связи с чем имплантат проводится как в проксимальном, так и в дистальном направлении и выводится на поверхность восстанавливаемого сухожилия в зоне, не попадающей при движении в зону межфаланговых связок. Укрепление зоны анастомоза осуществляется непрерывным обвивным швом никелид-титановой нитью 120 мкм. Гемостаз. Узловые швы на кожу. Накладывается асептическая повязка.

На рисунке 47 представлен этап проведения проводника с погружённым никелид-титановым имплантатом.

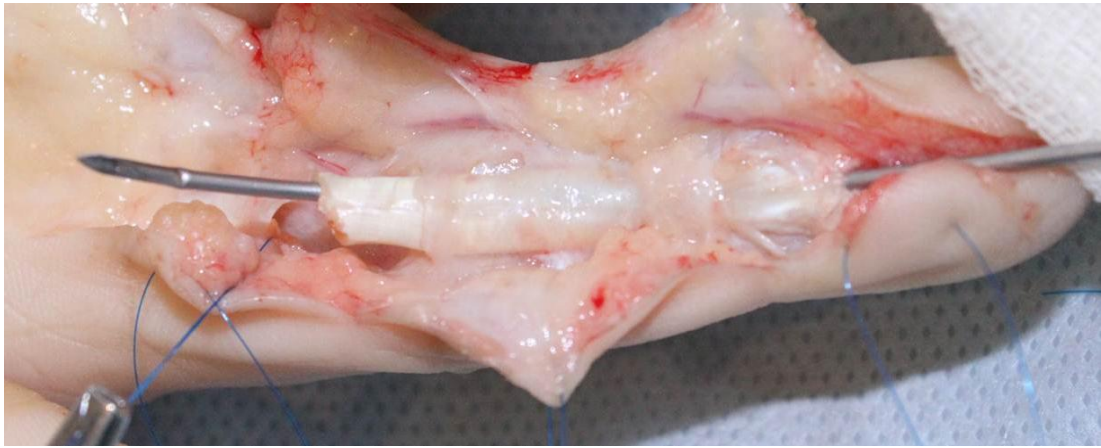

Рисунок 47 – Пациент Т., 33 года. Этап проведения имплантата.

Конечный вид восстановленного сухожилия глубокого сгибателя представлен на рисунке 48.

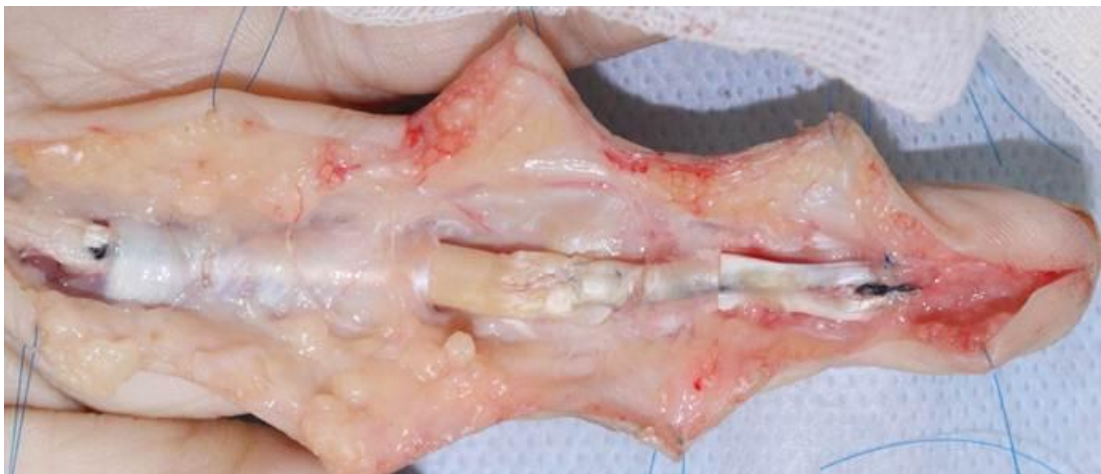

Рисунок 48 – Пациент Т., 33 года. Восстановленное при помощи никелид-титанового имплантата сухожилие глубокого сгибателя.

Заживление раны протекало без осложнений. Ведение послеоперационного периода аналогично второму клиническому случаю.

Описанные клинические примеры показывают, что вне зависимости от уровня повреждения сухожилий сгибателей на уровне костно-фиброзных каналов методика формирования шва остается неизменна.

Использование разработанного метода показало перспективность данного способа реконструкции сухожилий в сложных анатомических зонах. Опыт в использовании данного метода в лечении повреждений сухожильного аппарата кисти на уровне костно-фиброзных каналов позволяет выделить следующие преимущества перед классическими видами реконструкции:

1. Восстанавливается непрерывность повреждённого сухожилия без наличия узлов в зоне движения через межфаланговые связки, и в связи с этим не нарушаются скользящие свойства сухожилия.

2. Прорезывание нитей исключается высокой площадью соприкосновения имплантата с тканью сухожилия.

3. Прочность шва на разрыв достигается за счёт используемого имплантата основе никелида титана, его формы, характера плетения.

4. Реакция тканей на используемый материал значительно меньше, чем при использовании классического шовного материала, что обеспечивает формирование более прочного рубца.

5. Имплантат проводится в бессосудистой зоне, что максимально исключает ишемизацию сухожилия.

6. Осуществляется ранняя активизация и восстановление функции пальца, что максимально исключает развитие рубцовых сращений и контрактур.

7. Исключается необходимость гипсовой иммобилизации.

ГЛАВА 5. РЕАБИЛИТАЦИЯ ПАЦИЕНТОВ ПОСЛЕ НАЛОЖЕНИЯ ШВА СУХОЖИЛИЯ СГИБАТЕЛЕЙ ПАЛЬЦЕВ КИСТИ

5.1. Реабилитация пациентов после хирургического лечения повреждения сухожилий сгибателей пальцев кисти по классическим методикам

Оптимальное ведение послеоперационного периода является необходимым условием получения хорошего результата лечения после травмы сухожилий сгибателей пальцев кисти. По мнению Е. А. Черенок и Я. И. Крыжановского, результаты лечения больных с патологией кисти и пальцев только на 50 % зависят от качественного выполнения операции и еще на 50 % – от полноценной и трудоемкой реабилитации.

На сегодняшний день предложено множество вариантов ведения пациентов после реконструктивного лечения повреждённых сухожилий. Как правило, все программы сводятся к одному ключевому моменту – иммобилизация. Различные попытки ранней реабилитации ограничены, поскольку имеется высокий риск разрыва анастомоза. В свою очередь длительная неподвижность конечности также неблагоприятна, так как имеется высокий риск развития контрактур, рубцовой деформации восстановленного сухожилия, что неминуемо приводит к увеличению сроков реабилитации и снижению функционального результата лечения, особенно при повреждениях сухожильного аппарата кисти на уровне костно-фиброзных каналов.

Принципы предложенных протоколов реабилитации пациентов при лечении пациентов с повреждением сухожилий сгибателей кисти как по классической, так и по предложенной методике схожи, но имеют принципиальное различие в сроках начала пассивных и активных движений.

Используемый нами подход в реабилитации после сухожильного шва на стационарном этапе включает в себя:

- 1) выбор метода иммобилизации и разработки пальцев кисти;

- 2) медикаментозную терапию;
- 3) физиотерапевтические процедуры;
- 4) лечебную гимнастику, массаж;
- 5) трудо- и механотерапию.

Данный подход направлен на предупреждение образования рубцовых сращений между сухожилием и окружающими тканями в послеоперационном периоде.

Иммобилизация

После применения классического вида шва сухожилия нами используются постоянные несъемные шины – это, пожалуй, самый консерваторский подход к реабилитации после восстановительных операций на сухожилиях, однако этот метод до сих пор занимает центральное место в реабилитационных программах. Постоянная иммобилизация может быть показана в следующих случаях: у детей и взрослых, которые в силу объективных причин не способны следовать достаточно строгим рекомендациям, предписываемым программами активной реабилитации; при сочетанных повреждениях других анатомических структур, например, при переломах; при состояниях, которые прямо или косвенно могут повлиять на заживление тканей, например, при ревматоидном артрите.

В связи с достижениями в области техники операций возникла тенденция перехода от иммобилизационных программ к ранним управляемым движениям. Программа реабилитации управляемыми движениями нами используется в основном при повреждениях в зоне 2, но с изменениями она также используется при повреждениях в остальных зонах. Однако ранние управляемые движения сопряжены с огромными рисками несостоятельности сухожильного шва. Существует две основные программы реабилитации пассивными движениями, которые являются основами для других программ: метод Кляйнерта и метод Дюрана.

Программа Кляйнерта

Программа Кляйнерта – это программа реабилитации пассивными движениями с использованием тыльной защитной шины (30° сгибания в запястье, 30–

40° сгибания в ПФС) с эластичными тягами за ногтевые пластики к ладонной поверхности предплечья. Эластичные тяги действуют как восстановленные сухожилия сгибателей, только без сокращения мышц-сгибателей. Активное разгибание пальца осуществляется только до тыльного защитного щитка. Из-за возможной сгибательной контрактуры в ПМФС и потери активных движений в ДМФС нами применяются две модификации: с добавлением ладонного блока для улучшения сгибания в ДМФС и со снятием на ночь тяг и разгибанием пальцев в пределах шины для предотвращения сгибательных контрактур. Основные положения программы Кляйнерта представлены в таблице 5.

Программа Дюрана

Программа Дюрана (Duran R. J., Houser R., 1975) – это программа пассивных контролируемых движений с использованием подобной же тыльной защитной шины, но без эластичных тяг. Осуществляется пассивное разгибание в ДМФС одновременно со сгибанием в ПМФС и ПФС, что уводит зону шва глубокого сгибателя пальцев (FDP) от зоны шва поверхностного сгибателя пальцев (FDS). Пассивное разгибание в ПМФС одновременно со сгибанием в ПФС и ДМФС уводит оба сухожилия от места кожного повреждения. Основные положения программы Дюрана приведены в таблице 6.

Ранние активные движения

Как правило, ранние активные движения при классическом выполнении сухожильного шва нами выполнялись крайне редко в связи с высокими рисками разрыва анастомоза сухожилия. Сила, применяемая при этом, не должна превышать силу натяжения шва во избежание прорезывания или разрыва шва. Установлено, что сочетание сгибания в ПФС и разгибания в запястье приводит к наименьшему натяжению области шва, способствует наиболее дифференцированной взаимной экскурсии FDS и FDP. J. W. Strickland представил наиболее адаптированный к настоящим условиям протокол активных движений (Центр кисти, Индиана) при четырехнитевом шве с эпитендиозным швом (таблица 7).

Таблица 5 – Программа Кляйнерта (1976)

0–3-й день	0–4-я неделя	4–6-я неделя	6–8-я неделя
<p>Тыльная шина в положении сгибания в запястье и ПФС и разгибания пальцев.</p> <p>Эластичная тракция за кончики пальцев, через ладонный блок, на ладонную поверхность предплечья.</p> <p>Снятие тяг в ночное время и мягкая фиксация пальцев в разгибании в пределах шины.</p>	<p>Ежечасно: активное разгибание в пределах шины, сгибание только за счет эластических тяг, лечение раны и послеоперационного рубца.</p>	<p>Шина снимается, иногда заменяется манжетой на запястье с эластичными тягами.</p> <p>Ночная шина для предотвращения сгибательных контрактур.</p> <p>Активные движения в запястье и осторожное сжимание пальцев в кулак, если нет признаков адгезивных сращений.</p> <p>На 6-й неделе начинаются упражнения с блокированием пальцев.</p>	<p>Упражнения с постепенно возрастающей нагрузкой.</p>

Таблица 6 – Программа Дюрана (1978)

0–3 дня	0–4,5 недели	4,5–5,5 недель	5,5 недель	7,5 недель
<p>Тыльная защитная шина в положении сгибания запястья 20°, ПФС сгибание ~ 50°, межфаланговые суставы в полном разгибании.</p>	<p>Ежечасные упражнения в шине: 10 повторений пассивного разгибания ДМФС с пассивным сгибанием ПМФС и ПФС; 10 повторений пассивного разгибания ПМФС с пассивным сгибанием в ДМФС и ПФС.</p>	<p>Шина меняется на запястную манжету с эластичными тягами от ногтей до манжеты.</p> <p>Продолжение активного разгибания / пассивного сгибания.</p>	<p>Манжета снимается, начинаются упражнения с блокированием и сжимание пальцев в кулак.</p>	<p>Легкие упражнения на сопротивление (с пластилином).</p> <p>Шинирование при любых суставных и мышечных контрактурах.</p>

Таблица 7 – Протокол активных движений

0–3-й день	0–4-я неделя	4-я неделя	5-я неделя	6-я неделя	8-я неделя	14-я неделя
<p>Тыльная блокирующая шина, сгибание запястья 20°, сгибание ПФС 50°.</p> <p>Гибкая шина, обеспечивающая 30° разгибание запястья и сохраняющая при этом сгибание ПФС.</p>	<p>Пассивные движения по схеме Дюрана, выполняемые 15 раз каждые 2 часа.</p> <p>Упражнения в гибкой шине, выполняются 15 раз каждые 2 часа.</p>	<p>Шина снимается во время упражнений, но затем вновь одевается для защиты.</p> <p>Продолжаются упражнения на разгибание</p> <p>Вводятся упражнения с одновременным разгибанием запястья и пальцев.</p>	<p>Активное сгибание в МФС вслед за полным разгибанием пальцев.</p>	<p>Упражнения с блокированием пальца, если диастаз от кончика пальца до дистальной ладонной складки более 3 см.</p> <p>Можно начинать пассивное разгибание на 7-й неделе.</p>	<p>Вводятся упражнения с прогрессирующим сопротивлением.</p>	<p>Нет ограничений по нагрузке.</p>

Пример ранней реабилитации по программе Кляйнерта при восстановлении сухожилия сгибателя по классической методике представлен клиническим примером.

Клинический пример 4

Пациентка Н., 32 года. Повреждение сухожилия сгибателя 5-го пальца левой кисти на уровне костно-фиброзного канала. Выполнено оперативное лечение: пластика сухожилия сгибателя с дистальной фиксацией на уровне ногтевой фаланги, проксимально на уровне нижней трети предплечья. Вид послеоперационной раны на 7-е сутки после оперативного лечения представлен на рисунке 49.

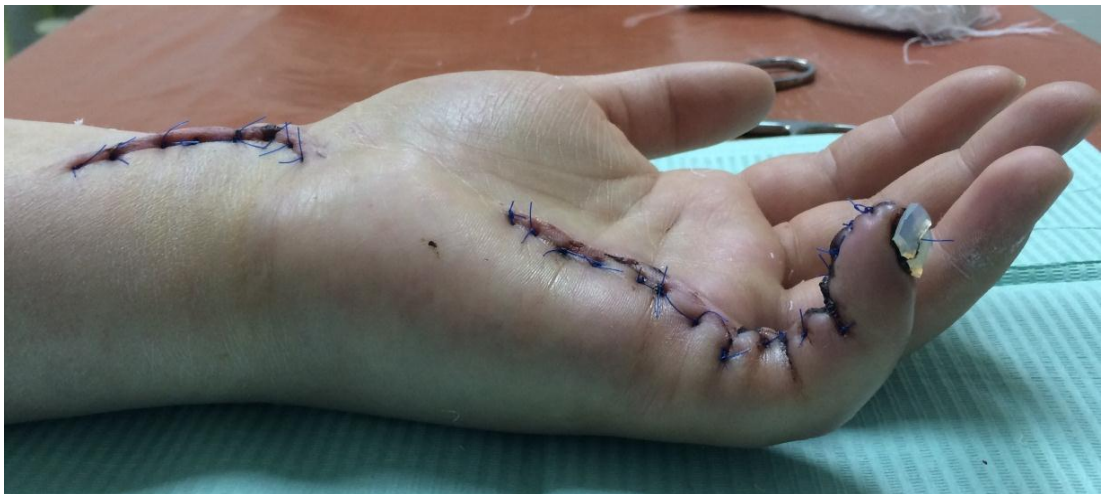

Рисунок 49 – Пациентка Н., 32 года. Послеоперационная рана на 7-е сутки после операции. Тонус сухожилия сохранен. Имеется отёк тканей. Рана без признаков активного воспаления.

По описанной ранее методике применяли эластичную тракцию за кончики пальцев, через ладонный блок, на ладонную поверхность предплечья в пределах шины, начиная с 7-х суток после операции, что представлено на рисунке 50.

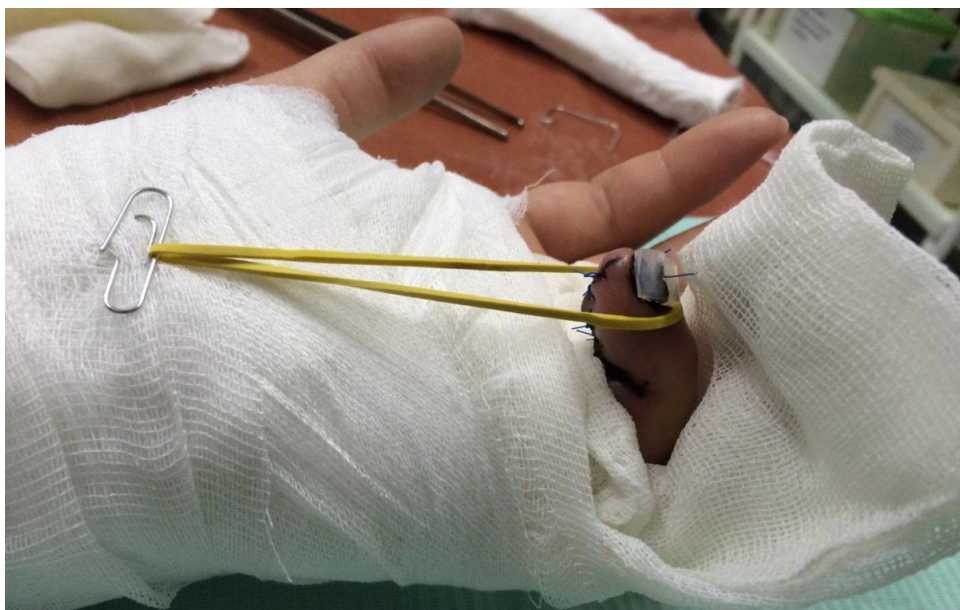

Рисунок 50 – Пациентка Н., 32 года. Тракция за ногтевую фалангу 5-го пальца, через ладонный блок, на ладонную поверхность предплечья, в пределах шины.

Как правило, использование вышеописанной методики повышает конечный функциональный результат, так как к моменту снятия гипсовой лонгеты появляется частичная подвижность сухожилия в пределах интервала движения в период разработки, однако зачастую разработка сухожилия после 3-недельной иммобилизации становится весьма затруднительной задачей для пациентов.

Медикаментозная терапия

В течение 0–3-го дней соблюдался полупостельный режим с возвышенным положением для оперированной конечности днем и ночью. Осуществляли местную гипотермию на область предплечья и кисти (мешочек со льдом, грелка с холодной водой, шина или камера «Гипотерм»). Назначали антибиотики широкого спектра действия по схеме в течение 3–7 дней в зависимости от течения раневого процесса и общего состояния больного, при выраженном и нарастающем отеке кисти назначали мочегонные средства (гипотиазид, фуросемид, лазикс, верошпирон, листья толокнянки). При наличии болевого синдрома назначалась обезболивающая терапия (анальгин, кетанов, трамадол и др.). Для ускорения регенерации сухожильной ткани, уменьшения отека и образования рубцовых сращений назна-

чали метилурацил и витамин А. Системная энзимотерапия осуществлялась препаратами «Wobenzym», «Phlogenzym», «Wobe-Mugos E».

Физиотерапевтическое лечение

Для предупреждения послеоперационного отека и улучшения трофики тканей, снятия болевого синдрома проводили курс магнитотерапии (20–25 минут ежедневно, 10 сеансов). При выраженном болевом синдроме на область предплечья назначали диадинамические токи (5–6 сеансов продолжительностью 10–15 минут). Хорошие результаты давало применение у больных с тяжелыми травмами кисти метода информационно-волновой терапии (ИВТ). Светолечение ускоряет репаративные процессы в тканях, устраняет отек, снижает процент гнойно-воспалительных процессов, в связи с чем назначали 10–12 сеансов по 10–15 минут каждый.

Лечебная гимнастика, массаж

Назначался массаж всей верхней конечности. В последующем целью назначения массажа являлось повышение мышечного тонуса, смягчение и мобилизация рубцов. С 3–5-го дня больным выполняли идеометрические упражнения на сгибание, разгибание, отведение и приведение кисти и пальцев, изотоническое напряжение и расслабление мышц предплечья, сгибание и разгибание в локтевом суставе, упражнения для шейного отдела позвоночника, упражнения для здоровой верхней конечности, обучались правильному положению травмированной кисти в дневное и ночное время.

Протокол реабилитации после сухожильного шва (амбулаторный этап)

С 3-й недели для уменьшения процессов фиброзирования назначали витамин Е в дозировке 50–100 мг/м через день в течение месяца, курсами, повтор – через 2 месяца. Для профилактики рубцовых сращений сухожилий с окружающими тканями, тугоподвижности суставов назначались препараты гиалуронидазы: на

курс лечения – 7–10 инъекций лидазы в область рубцов, по сухожильным каналам. Также лидаза назначалась в виде компрессов, аппликаций, ультразвука. При отеке и болевом синдроме назначались 2–3 инъекции гидрокортизона (дексаметазона) – по 2 мл один раз в 3 дня в область рубцов и по сухожильному каналу. Данные инъекции следует выполнять только после заживления кожных покровов, так как препараты данной группы снижают репаративные процессы. Для гидравлической препаровки к гидрокортизону следует добавить 3 мл 0,5% раствора новокаина или 1% раствор лидокаина. Электрофорез лидазы, йодистого калия, новокаина, трилона-Б проводился ежедневно в течение 10 дней (повторный курс – через 1–1,5 месяца). Электростимуляция мышц кисти и предплечья – по 10 сеансов с перерывом в 30 дней в течение 5–6 месяцев. После заживления ран назначались теплые ванночки (38–40 °С) с ромашкой, эвкалиптом и морской солью – 10–15 сеансов по 20–25 минут. После ванночки кожу кисти рекомендовалось смазывать детским кремом или питательным кремом для рук. При гипертрофических рубцах, небольших отеках, болевых синдромах следовало применять один из гелей: Контрактубекс, Лиотон 1000, Фастум-гель и др. При выраженном отеке кисти и пальцев тепловые процедуры были противопоказаны.

Метод удара и массажа рубца в течение 2–4 недель назначался для ускорения процесса адаптации рубца, снижения болевой чувствительности, улучшения косметических параметров:

1. Удар: указательным или средним пальцем или при помощи тупого конца карандаша, ручки осуществляли быстрые (2–3 раза в секунду) перкуторные удары по наиболее чувствительным местам рубца, а далее – и на всем его протяжении. Продолжали упражнения без перерыва, в течение 3 минут. Область рубца может становиться онемелой или менее чувствительной. После 1 минуты отдыха снова начинали упражнение. Это упражнение должно быть выполнено максимально возможное количество раз в течение дня. В дальнейшем рубец становится безболезненным.

2. Массаж рубца: с целью мобилизации послеоперационного рубца сдвигали кожу во всех направлениях, а также по часовой стрелке.

После массажа и методики удара при продольном, правильной формы рубце выполняли методику «кожной складки»: большим и указательным пальцем рубец брали в кожную складку, слегка сжимали и сдвигали во всех направлениях по очереди.

На 4–6-й неделях (постепенное прекращение гипсовой иммобилизации) назначались парафиновые или озокеритовые аппликации в виде «высокой перчатки» – 10 сеансов по 30 минут через день. При наличии контрактур тепловые физиопроцедуры выполняли со специальными укладками для создания усилия в противоположном контрактуре положении. Выполняли лепку фигур из разогретого парафина (пластилина). Массаж пальцев, кисти и предплечья выполнялся после прохождения тепловых процедур. С 5-й недели назначали повторный курс ультразвука с витаминами Е, С, маслом облепихи, калины. Выполняли упражнения проприоцептивного тренинга: написание алфавита, тонкие моторные навыки, рабочие специфические упражнения.

Также на 4–6-й неделях после операции назначалась программа «Four Fours», которая включала:

- 4 разгибательных движения пальцами (стремление разогнуть пальцы до 180°);
- 4 пассивных сгибательных движения поврежденного пальца;
- 4 активных сгибательных движения;
- 4 раза ежедневно.

На 6–8-й неделях при необходимости повторяли курс электрофореза лидазы, ронидазы, йодистого калия – ежедневно в течение 10 дней.

На 8–12-й неделях начинали упражнения на возвращение силы и выносливости (блоковые аппараты, поднятие и удержание легких грузов и др.). Выполняли координационные движения с теннисным мячом – легкие броски, точное попадание в цель, поочередное касание подушечками II, III, IV, V пальцев подушечки I пальца с постепенным увеличением скорости упражнения. Назначался витамин Е. В поликлинике или в санаторно-курортных условиях проводились грязелечение и массаж: курсы по 10 сеансов через 1–2 дня в течение месяца. За год курс следует повторить 2–3 раза. При необходимости физиопроцедуры назнача-

лись повторно. К концу 12-й недели должен отмечаться самый большой прогресс в полном движении пальцев и кисти.

Лечебная гимнастика и трудотерапия

Лечебную гимнастику после операции сухожильного шва и тендопластики назначали через 3 недели.

Общие методические правила лечебной гимнастики:

- 1) систематичность занятий;
- 2) постепенность нагрузки (нарастание нагрузки);
- 3) длительность занятий;
- 4) индивидуализация;
- 5) эмоциональность занятий;
- 6) регулярный учет эффективности.

Принципы дозировки нагрузки:

- 1) продолжительность занятий;
- 2) число повторений упражнений (движения) в сеансе и количество процедур на лечебный курс;
- 3) темп упражнений, их амплитуда и степень силовых напряжений;
- 4) сложность упражнений (количество занятых мышечных групп, количество элементов движений, характер координации);
- 5) взаимоотношения между упражнениями «местного» и общего характера;
- 6) насыщенность сеанса, количество и продолжительность перерывов между отдельными упражнениями.

Разработка движений выполнялась пассивно, на расслабленных мышцах, медленно. Комплекс упражнений должен включать: полный объем движений в лучезапястном суставе; сгибание и разгибание вначале в суставах здоровых пальцев, затем – в суставе травмированного пальца, поочередно и всех вместе; разведение и сведение пальцев на скользящей поверхности; восстановление супинационно-пронационных движений; восстановление силы захвата предметов.

В течение первых 3 дней каждое движение из назначенного комплекса упражнений выполняется 3–4 раза, в последующие дни количество движений следует увеличивать на 1–2 раза. Постепенно в течение 2–3 дней переходили на активные движения. При наличии контрактуры возможно приложение дополнительного (умеренного) пассивного усилия, направленного в сторону, противоположную контрактуре. Интенсивность и продолжительность занятий со временем следует увеличивать. В суставах поврежденных пальцев вырабатывают изолированное, дифференцированное движение за счет фиксации фаланги пальца, расположенной проксимальнее сустава.

Механотерапию считаем необходимым проводить в комплексе с лечебной гимнастикой. Вначале упражнения проводят с поролоном различной плотности, затем переходят к более твердым предметам (резиновые и теннисные мячи, деревянные цилиндры, бруски, шары, различные предметы быта) и к таким упражнениям, как захватывание мелких предметов, расстегивание и застегивание пуговиц различного размера, открывание и закрывание ключом замка, лепка фигур из теплого парафина или пластилина и т. д. Все упражнения направлены на выработку стереотипа: активный захват предметов различной величины, противопоставление пальцев, разведение и сведение, сгибание и разгибание пальцев.

Несомненно, каждая из программ тщательно подбирается для пациента в зависимости от уровня повреждения, вида шва сухожилия, используемого хирургом, шовного материала. Однако каждая реабилитация сопряжена с неминуемыми рисками, заключающимися в разрыве восстановленного шва в зоне анастомоза. Это может происходить вследствие воспаления, выраженного отёка сухожилия, реакции на используемый шовный материал, недостаточной прочности последнего. Все эти факторы резко ограничивают возможности реабилитации пациентов с повреждениями сухожильного аппарата кисти.

5.2. Реабилитация пациентов после хирургического лечения повреждения сухожилий сгибателей пальцев кисти с применением сетчатых имплантатов на основе никелида титана

При применении классических подходов к лечению повреждений сухожилий сгибателей на уровне костно-фиброзных каналов кисти реабилитационные меро-

приятия являются весьма сложным и трудоёмким процессом. Нами применялось множество методик и подходов по данному направлению, однако ни одна из них не может в полной мере являться ведущей и удовлетворить всем требованиям.

Длительность иммобилизации и сроки начала пассивных и активных движений коррелируют с сроками образования рубцовой спайки сухожилия при применении классического шовного материала (монофиламентные нити).

Различия в тактике послеоперационного лечения отражают различные взгляды на биологию сращения поврежденного сухожилия. В настоящее время существует 3 точки зрения на течение этого процесса:

1. Сухожилие срастается за счет окружающих тканей. Для оптимизации этого процесса необходим полный покой.

2. Сухожилие срастается за счет пролиферации клеток самого сухожилия, так как обладает внутренними регенераторными способностями. Для оптимизации этого процесса необходимы ранние движения.

3. Сухожилие срастается за счет окружающих тканей и клеток самого сухожилия. Для оптимизации этих процессов необходимы одновременно и покой, и ранние движения.

Исходя из вышеперечисленного, нельзя прийти к однозначному мнению о тактике послеоперационного ведения пациентов.

Применение по разработанной методике сверхэластичных имплантатов из никелида титана в хирургическом лечении повреждений сухожилий сгибателей на уровне костно-фиброзного канала открывает принципиально новые возможности в реабилитации данной группы пациентов, и в связи с большей прочностью используемого материала зона контакта регенерата с имплантатом прямо пропорциональна площади микропористой поверхности последнего и превосходит прочность контакта сухожилия с полиэфирной нитью (Львов С. Е., Голубев И. О., 1994; Verdán С. Е., 1960, 1972), что позволяет достичь более высокой прочности рубца за меньший промежуток времени. Проведенные нами экспериментальные исследования показали, что капсула вокруг нити из никелида титана на всем про-

тяжении имеет связь с эндотендоном прошитого сухожилия, в то время как между капсулой вокруг проленовой нити и тканью сухожилия формировались щели.

Обнаружены отличия между гистологическим ответом на нить из пролена и нить из никелида титана. Пролен вызывал более выраженную экссудативную реакцию с последующим формированием широкой соединительнотканной капсулы, лишь частично интегрированной с окружающими тканями, в то время как никелид титана индуцировал развитие фиброзной, полностью интегрированной с сухожилием муфты в кратчайшие сроки.

Все эти преимущества позволяют провести максимально ранние мероприятия по реабилитации пациентов. Результаты ранней нагрузки и дозированные ранние движения способствуют восстановлению силы конечности и объема активных движений. Основным отличием от всех предложенных ранее методик реабилитации является отсутствие гипсовой лонгеты и других приспособлений, ограничивающих движение поврежденных структур кисти.

На 3-и сутки после оперативного лечения мы начинали выполнение пациентам пассивных движений, состоящих из ежечасных упражнений (10 повторений пассивного разгибания ДМФС с пассивным сгибанием ПМФС и ПФС; 10 повторений пассивного разгибания ПМФС с пассивным сгибанием в ДМФС и ПФС). Не исключена возможность движения и с 1-х суток после реконструкции, однако в этот период присутствует выраженный болевой синдром в связи с травмой тканей. Пассивные движения продолжаются в течение 3 дней, на 6-е сутки в программу нашей реабилитации вводились активные движения, включающие в себя активное сгибание в МФС вслед за полным разгибанием пальцев. Снятие швов осуществлялось на 14-е сутки. В период с 15-х суток выполняются упражнения с блокированием пальца. На амбулаторном этапе для уменьшения течения рубцового процесса пациентам назначали физиолечение (не менее 10 процедур) с препаратом Лидаза. Возможность начала столь ранней реабилитации достигается за счет использования предложенного шва. Введение пассивных и активных движений в указанные сроки позволяет избежать прочных рубцовых сращений сухожилия с окружающими тканями, что практически вдвое сокращает реабилитацион-

ный период, особенно на амбулаторном этапе, и значительно улучшает функциональный результат, по сравнению с классическими методами лечения.

Клинический пример иллюстрирует раннюю реабилитацию пациентов после реконструкции сухожилия сгибателя на уровне костно-фиброзного канала по предложенному методу.

Клинический пример 5

Пациентка Т., 33 года. Повреждение сухожилия сгибателя 2-го пальца правой кисти на уровне костно-фиброзного канала. Выполнено оперативное лечение: шов сухожилия сгибателя с применением сетчатого имплантата на основе никелида титана. Вид послеоперационной раны на 3-и сутки после оперативного лечения представлен на рисунке 51.

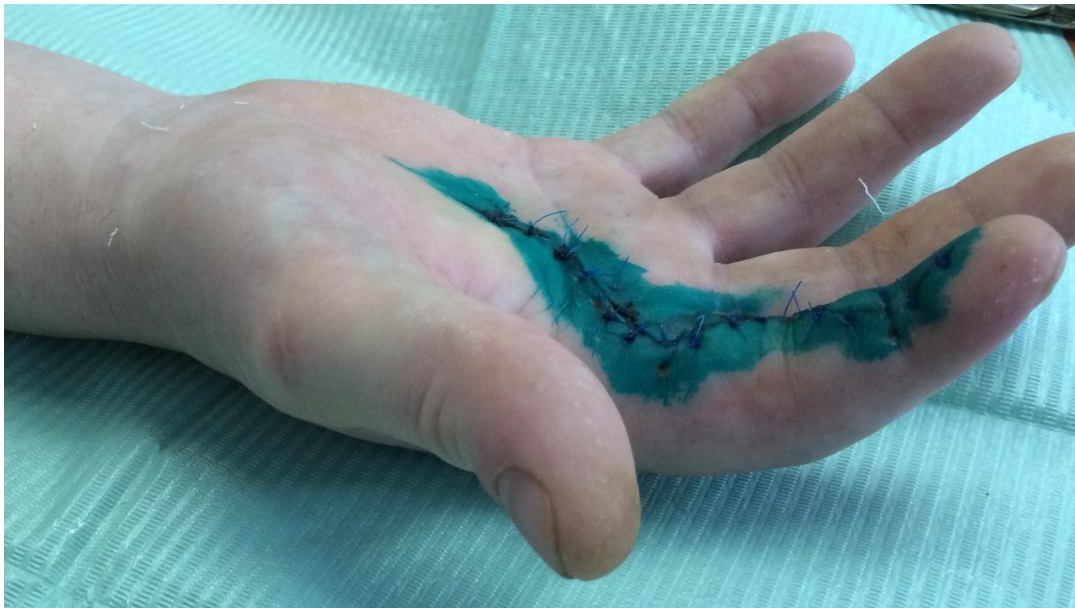

Рисунок 51 – Пациентка Т., 33 года. Послеоперационная рана на 3-и сутки после операции. Тонус сухожилия сохранен. Имеется незначительный отёк тканей. Рана без признаков активного воспаления.

По описанной ранее методике применяли эластичную тракцию за кончики пальцев, через ладонный блок, на ладонную поверхность предплечья. Иммобилизационная шина не используется начиная с 3-х суток после операции (рисунок 52).

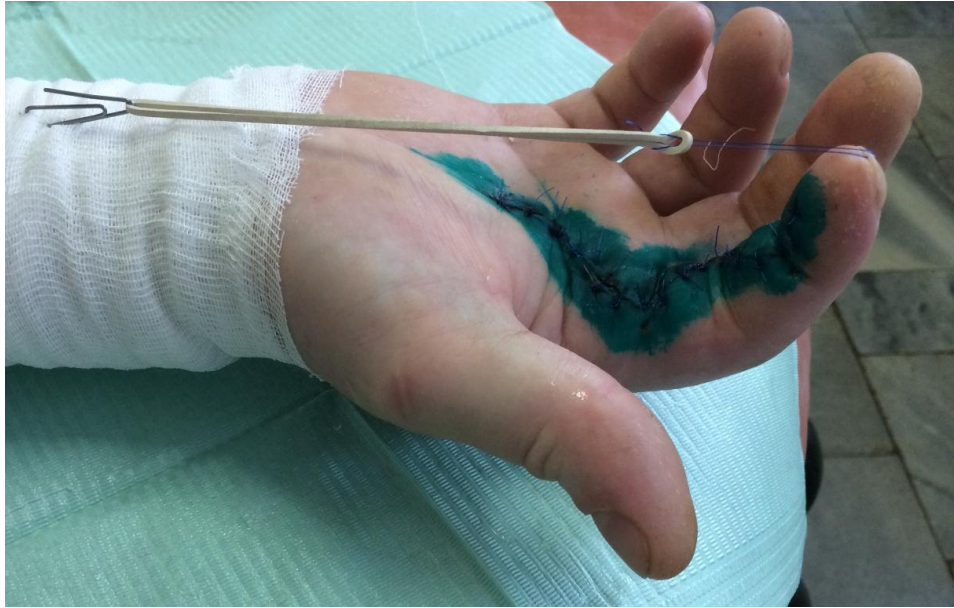

Рисунок 52 – Пациентка Т., 33 года. Тракция за ногтевую фалангу 2-го пальца, через ладонный блок, на ладонную поверхность предплечья.

Пассивные движения осуществлялись в течение 3 суток, далее с 6-х суток после операции начало активных движений в положении разгибания (рисунок 53) и в положении сгибания со средней нагрузкой (рисунок 54).

В связи с тем, что никелид-титановый имплантат является рентген-контрастным материалом, имеется возможность контроля и визуализации как в ранний, так и в поздний послеоперационные периоды. Это позволяет проводить контроль состоятельности шва сухожилия, что особенно важно в период начала ранней разработки и невозможно проконтролировать при выполнении классического шва.

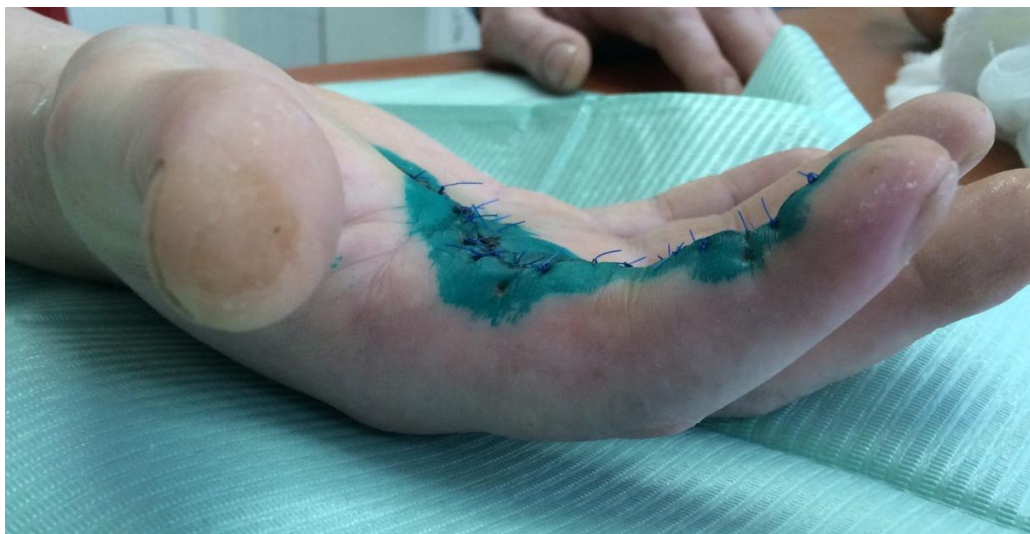

Рисунок 53 – Пациентка Т., 33 года. 6-е сутки после оперативного лечения, 2-й палец в положении разгибания.

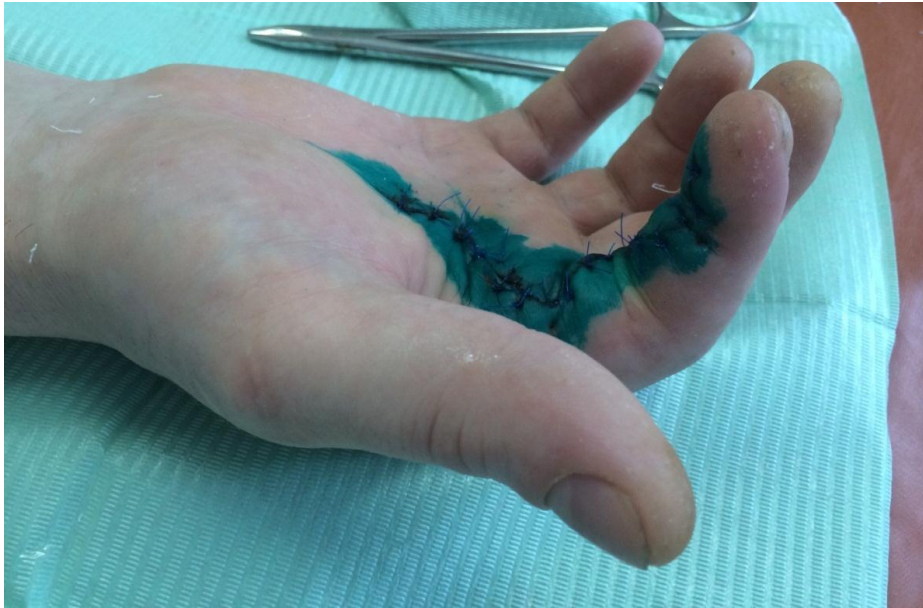

Рисунок 54 – Пациентка Т., 33 года. 6-е сутки после оперативного лечения, 2-й палец в положении сгибания.

На рисунке 55 показан имплантированный никелид-титановый имплантат на 6-е сутки при начале активных движений.

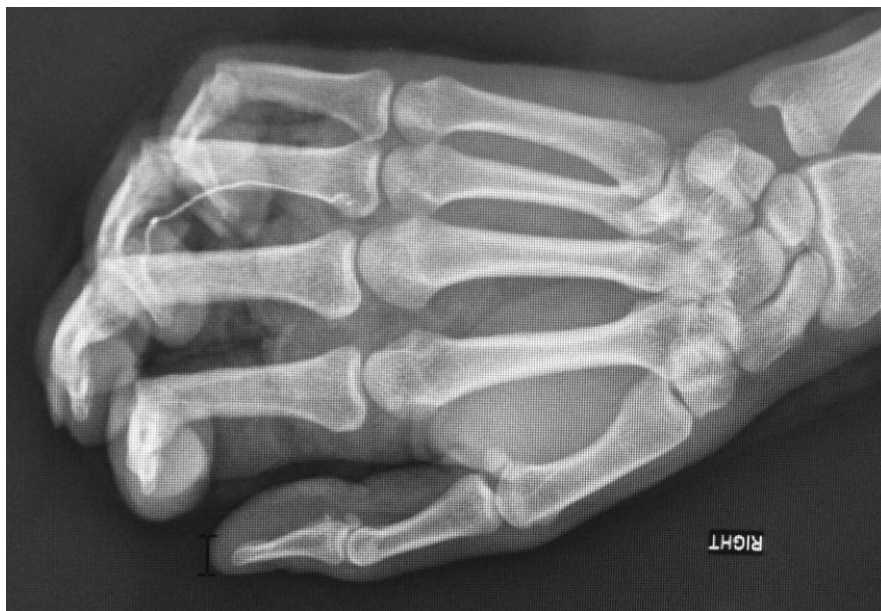

Рисунок 55 – Пациентка Н., 33 года. 6-е сутки после оперативного лечения, рентгенологическая картина после выполненной реконструкции сухожилия сгибателя 4-го пальца правой кисти с применением никелид-титанового имплантата.

Также на стационарном этапе лечения пациентов включали в себя курс медикаментозной терапии, физиотерапевтического лечения, лечебной гимнастики и массажа, описанные ниже.

Медикаментозная терапия

В течение 0–3-го дней соблюдали полупостельный режим с возвышенным положением для оперированной конечности днем и ночью. Осуществлялась местная гипотермия на область предплечья и кисти (мешочек со льдом, грелка с холодной водой, шина или камера «Гипотерм»). Назначались антибиотики широкого спектра действия по схеме в течение 3–7 дней в зависимости от течения раневого процесса и общего состояния больного, при выраженном и нарастающем отеке кисти – мочегонные средства (гипотиазид, фуросемид, лазикс, верошпирон, листья толокнянки). Проводилась обезболивающая терапия (анальгин, кетанов, трамадол и др.). Для ускорения регенерации сухожильной ткани, уменьшения отека и образования рубцовых сращений назначали метилурацил и витамин А. Проводилась системная энзимотерапия препаратами «Wobenzym», «Phlogenzym», «Wobe-Mugos E».

Физиотерапевтическое лечение

Для предупреждения послеоперационного отека и улучшения трофики тканей, снятия болевого синдрома проводился курс магнитотерапии (20–25 минут ежедневно, 10 сеансов). При выраженном болевом синдроме на область предплечья назначались диадинамические токи (5–6 сеансов продолжительностью 10–15 минут). Хорошие результаты давало применение у больных с тяжелыми травмами кисти метода информационно-волновой терапии (ИВТ). Светолечение ускоряет репаративные процессы в тканях, устраняет отек, снижает процент гнойно-воспалительных процессов, в связи с чем назначали курс из 10–12 сеансов по 10–15 минут каждый.

Лечебная гимнастика, массаж

Осуществлялся массаж всей верхней конечности. В последующем целью применения массажа являлось повышение мышечного тонуса, смягчение и мобилизация рубцов.

***Протокол реабилитации после сухожильного шва
(амбулаторный этап)***

Для профилактики рубцовых сращений сухожилий с окружающими тканями, тугоподвижности суставов назначались препараты гиалуронидазы – на курс лечения 7–10 инъекций лидазы в область рубцов, по сухожильным каналам. Также лидаза назначалась в виде компрессов, аппликаций, ультразвука. При отеке и болевом синдроме назначались инъекции гидрокортизона (дексаметазона) – 2–3 инъекции по 2 мл один раз в 3 дня в область рубцов и по сухожильному каналу. Данные инъекции следует выполнять только после заживления кожных покровов, так как препараты данной группы снижают репаративные процессы. Электростимуляция мышц кисти и предплечья выполнялась по 10 сеансов с перерывом в 30 дней в течение 5–6 месяцев. После заживления ран назначались теплые ванночки (38–40 °С) с ромашкой, эвкалиптом и морской солью – 10–15 сеансов по 20–25 минут. После ванночки кожу кисти рекомендовалось смазывать детским кремом или питательным кремом для рук. При гипертрофических рубцах, небольших отеках, болевых синдромах следовало применять один из гелей: Контрактубекс, Лиотон 1000, Фастум-гель и др. При выраженном отеке кисти и пальцев тепловые процедуры были противопоказаны.

ГЛАВА 6. РЕЗУЛЬТАТЫ ЛЕЧЕНИЯ ПАЦИЕНТОВ С ПОВРЕЖДЕНИЕМ СУХОЖИЛИЙ СГИБАТЕЛЕЙ ПАЛЬЦЕВ КИСТИ

6.1. Результаты лечения пациентов при применении классического метода шва сухожилий сгибателей пальцев кисти

Результаты лечения были проанализированы с учетом следующих факторов: уровень повреждения, возраст пациентов, характер раны и наличие сочетанных повреждений.

Зависимость исходов лечения от возраста представлена в таблице 8 ($n = 150$).

Таблица 8 – Оценка результатов лечения пациентов ГКС ($n = 150$)

Возраст пациентов	Кол-во пациентов	Оценка результатов лечения по J. W. Strickland (1987)			
		отлично	хорошо	удовлетворительно	плохо
0–20 лет	31	18 (58,1 %)	9 (29,0 %)	4 (12,9 %)	–
21–30 лет	49	20 (40,8 %)	17 (34,7 %)	12 (24,5 %)	–
31–40 лет	30	14 (46,7 %)	10 (33,3 %)	6 (20,0 %)	–
41–50 лет	19	4 (21,0 %)	6 (31,6 %)	6 (31,6 %)	3 (15,8 %)
51–60 лет	21	6 (28,6 %)	3 (14,3 %)	9 (42,8 %)	3 (14,3 %)
Итого	150	62	45	37	6
%	100	41,3	30,0	24,7	4,0

Как видно из таблицы 8, наибольшее количество отличных и хороших результатов получено среди пациентов в возрасте от 0 до 20 лет (87,0 %). Несколько меньшие значения данных показателей наблюдаются в возрастных группах от 21 до 30 (75,5 %), от 31 до 40 (80,0 %) и от 41 до 50 лет (52,6 %). Наихудшие результаты получены у пациентов старше 50 лет (42,8 %).

В процессе регенерации сухожилия выделяют 5 этапов:

– 1-й этап (2–4-е сутки) – фаза воспаления (фибрин и кровяной сгусток между краями сухожилия, фибробласты и внутренние клетки из эпитеидона);

- 2-й этап (5–28-е сутки) – фибропластическая стадия (появляются коллагеновые волокна, сначала дезорганизованные, а к 28-му дню – продольно ориентированные);
- 3-й этап (5-я неделя) – начало фазы ремоделирования;
- 4-й этап (8 недель) – коллагеновые волокна зрелые, линейной формы;
- 5-й этап (112 суток) – завершение фазы ремоделирования.

Полученная зависимость результатов лечения от возраста обусловлена тем, что определяющим для старения тканей с возрастом является резкое снижение скорости их самообновления (физиологической регенерации), а также снижение индуцированного клеточного роста (репаративной регенерации) – при повреждениях ткани, индуцированных различными факторами процессов гиперплазии и гипертрофии тканей, снижение эластичности тканей.

Кроме того, как упомянуто выше, значимую роль для реконструкции сухожильного аппарата кисти на уровне костно-фиброзных каналов, а также для прогнозирования функционального результата играет характер травмы.

Зависимость результата лечения от характера травмы представлена в таблице 9 ($n = 150$).

Таблица 9 – Зависимость результата лечения (ГКС) от характера травмы ($n = 150$)

Характер полученной травмы	Кол-во пациентов	Оценка результатов лечения по J. W. Strickland (1987)			
		отлично	хорошо	удовлетворительно	плохо
Резаная	98	44 (44,9 %)	30 (30,6 %)	24 (24,5 %)	–
Рубленая	23	9 (39,2 %)	7 (30,4 %)	7 (30,4 %)	–
Рваная	29	9 (32,0 %)	8 (28,6 %)	6 (20,7 %)	6 (20,7 %)
Итого	150	62	45	37	6
%	100	41,3	30,0	24,7	4,0

Проведённый анализ, отражённый в таблице 9, показал следующее: больше всего отличных и хороших результатов получено у больных с резаными ранами (75,5 %), у больных с рублеными ранами аналогичный показатель составил 69,5 %. Наихудшие результаты получены у больных со рваными ранами (58,6 %), что обусловлено тяжестью травмы и большими разрушениями самого сухожилия и окружающих тканей.

Такое распределение можно объяснить тем, что при резаном повреждении края раны ровные, без протяжённого повреждения тканей, что в свою очередь позволяет наиболее анатомично, с наименьшей травматизацией восстановить повреждённые структуры, что является значимой предпосылкой для достижения наилучших результатов. В то же время при различных других травмах повреждение окружающих тканей наиболее массивное и затрагивает намного больший объём окружающих тканей, соответственно, и общая площадь повреждения наибольшая, что и обуславливает худшие результаты, по сравнению с таковыми при резаных ранах.

Анатомически на кисти человека выделяется 5 зон. В большей степени неблагоприятными для реконструкции и послеоперационной реабилитации, а также для достижения функционального результата являются повреждения зон 1 и 2, причем наиболее негативной в плане функционального результата является зона 2, что наглядно продемонстрировано в таблице 10.

Таблица 10 – Зависимость результата лечения (ГКС) от уровня повреждения ($n = 150$)

Зона повреждения	Кол-во пациентов	Оценка результатов лечения по J. W. Strickland (1987)			
		отлично	хорошо	удовлетворительно	плохо
Зона 1	44	18 (40,9 %)	17 (38,6 %)	7 (15,9 %)	2 (4,6 %)
Зона 2	106	44 (41,5 %)	28 (26,4 %)	30 (28,3 %)	4 (3,8 %)
Итого	150	62	45	37	6
%	100	41,3	30,0	24,7	4,0

Доля отличных и хороших результатов в зоне 1 составила 79,5 %, в зоне 2 – 69,7 % случаев.

Таким образом, проведенный анализ результатов комплексного хирургического лечения повреждений сухожилий сгибателей пальцев кисти показывает, что ближайшие и отдаленные результаты зависят от таких причин, как уровень и характер повреждения, возраст больного. В настоящее время отсутствует единый подход к хирургическому лечению повреждений сухожильного аппарата кисти. Несмотря на множество методик, на сегодняшний день отдалённые результаты в полной мере не могут удовлетворить хирургическое сообщество, что, несомнен-

но, требует поиска иных подходов к лечению повреждений сухожильного аппарата на уровне костно-фиброзных каналов.

6.2. Результаты лечения пациентов с повреждением сухожилий сгибателей пальцев кисти при применении имплантатов на основе никелида титана

Оценка результатов восстановительных операций на сухожилиях сгибателей пальцев кисти осуществлялась не ранее чем через полгода, исходя из процессов регенерации сухожилия, после реконструктивного лечения повреждений сухожильного аппарата кисти на уровне костно-фиброзных каналов кисти с применением никелида титана.

Для удобства и максимального статистически достоверного анализа работы с пациентами применена разработанная ранее статистическая карта, позволяющая всесторонне отразить все необходимые показатели для оценки функционального состояния кисти после реконструктивного вмешательства.

Результаты лечения были проанализированы с учетом следующих факторов: уровень повреждения, возраст пациентов, характер раны и наличие сочетанных повреждений. Оценка результата проводилась по J. W. Strickland, так как ранее доказана возможность данной шкалы оценки. Зависимость исходов лечения от возраста представлена в таблице 11.

Таблица 11 – Оценка результатов лечения пациентов ОГ ($n = 55$)

Возраст пациентов (лет)	Кол-во пациентов	Оценка результатов лечения по J. W. Strickland (1987)			
		отлично	хорошо	удовлетворительно	плохо
0–20	5	4 (80,0 %)	1 (20,0 %)	–	–
21–30	16	10 (62,5 %)	3 (18,75 %)	3 (18,75 %)	–
31–40	20	14 (70,0 %)	4 (20,0 %)	2 (10,0 %)	–
41–50	8	4 (50,0 %)	2 (25,0 %)	1 (12,5 %)	1 (12,5 %)
51–60	8	4 (50,0 %)	1 (12,5 %)	1 (12,5 %)	–
Итого	55	36	11	7	1
%	100	65,5	20,0	12,7	1,8

Как видно из таблицы 11, наибольшее количество отличных и хороших результатов получено среди пациентов в возрасте от 0 до 20 лет – 100 %. В возрастной группе от 21 до 30 лет данный показатель составил 81,25 %, от 31 до 40 лет – 90,0 %, от 41 до 50 лет – 75,0 %. Наихудшие результаты получены у пациентов старше 50 лет (62,5 %).

Зависимость результата лечения от характера травмы представлена в таблице 12.

Таблица 12 – Зависимость результата лечения (ОГ) от характера травмы ($n = 55$)

Характер полученной травмы	Кол-во пациентов	Оценка результатов лечения по J. W. Strickland (1987)			
		отлично	хорошо	удовлетворительно	плохо
Резаная	33	25 (75,7 %)	6 (18,2 %)	2 (6,1 %)	–
Рубленая	9	5 (55,6 %)	2 (22,2 %)	2 (22,2 %)	–
Рваная	13	6 (46,1 %)	3 (27,1 %)	3 (27,1 %)	1 (7,7 %)
Итого	55	36	11	7	1
%	100	65,5	20,0	12,7	1,8

Проведённый анализ показал: больше всего отличных и хороших результатов получено у больных с резаными ранами – 93,9 % случаев. У больных с рублеными ранами такие результаты были отмечены в 77,8 % случаев. Наихудшие результаты отмечены у больных со рваными ранами (69,2 %), что обусловлено тяжестью травмы и большими разрушениями самого сухожилия и окружающих тканей.

Зависимость результата лечения от уровня повреждения отображена в таблице 13.

Таблица 13 – Зависимость результата лечения (ОГ) от уровня повреждения ($n = 55$)

Зона повреждения	Кол-во пациентов	Оценка результатов лечения по J. W. Strickland (1987)			
		отлично	хорошо	удовлетворительно	плохо
Зона 1	17	9 (52,9 %)	6 (35,3 %)	2 (11,8 %)	–
Зона 2	38	27 (71,0 %)	5 (13,2 %)	5 (13,2 %)	1 (2,6 %)
Итого	55	36	11	7	1
%	100	65,5	20,0	12,7	1,8

Доля отличных и хороших результатов в зоне 1 составила 88,2 %, в зоне 2 – 84,2 %.

При проведении статистического анализа результатов лечения пациентов ОГ и ГКС получены данные, представленные в таблице 14.

Таблица 14 – Статистический анализ результатов лечения пациентов ОГ и ГКС

ОГ	Статистический показатель		ГКС
Результаты лечения пациентов с применением никелид-титанового имплантата	$P\chi^2 = 0,0005$	$Pf = 0,0003$	Результаты лечения пациентов по классической методике

Проведённый анализ показал, что результаты лечения пациентов по предложенной методике значимо и статистически достоверно превосходят таковые при применении классических методик выполнения шва сухожилий на уровне сложных анатомических зон.

Результат лечения повреждения сухожилий сгибателей на уровне костно-фиброзного канала представлен клиническим примером.

Клинический пример 6

Пациент П., 22 года, с повреждением сухожилий сгибателей 5-го пальца правой кисти на уровне зоны 2 – средней фаланги (уровень-костно-фиброзных каналов).

На протяжении реабилитационного периода пациент наблюдался в сроки 1,5, 3 и 6 месяцев. На контрольном осмотре пациента в срок 3 месяца определено полное восстановление функции травмированного пальца. Определение результата лечения проводилось по описанной ранее методике. Результат лечения представлен на рисунках 56 (вид сверху) и 57 (вид сбоку).

Полное восстановление функции 5-го пальца, заключающееся в абсолютном восстановлении его движения, показано на рисунке 58.



Рисунок 56 – Пациент П., 22 года. Вид оперированного 5-го пальца в положении максимального разгибания (вид сверху). Видно отсутствие блока на протяжении костно-фиброзного канала.

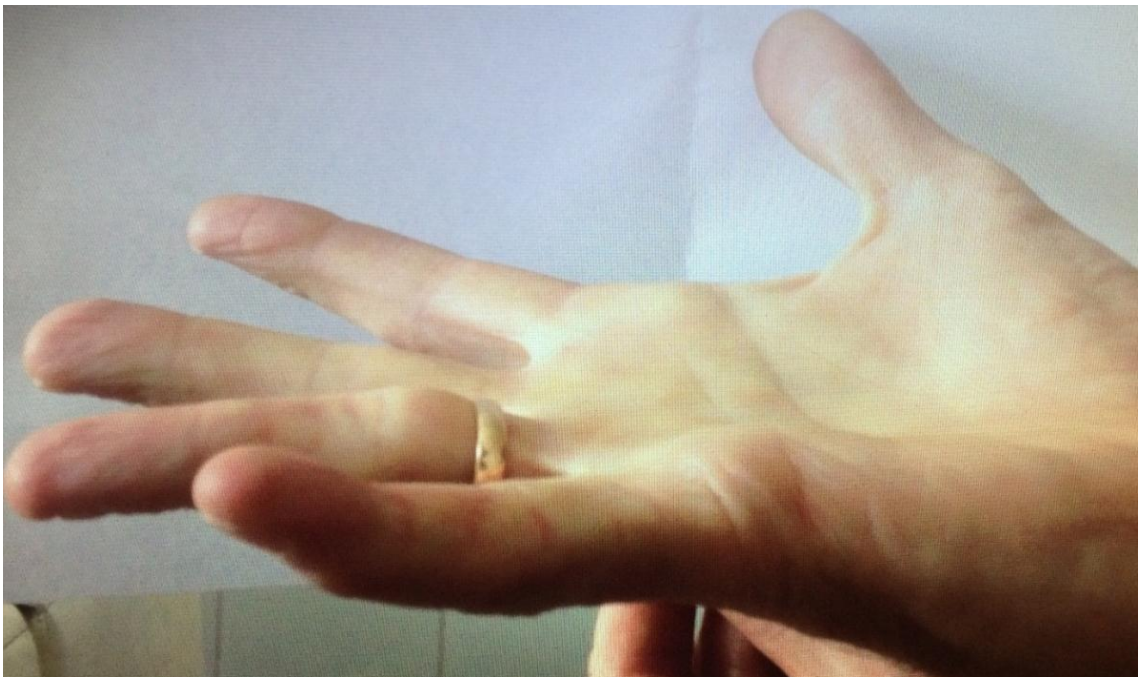

Рисунок 57 – Пациент П., 22 года. Вид оперированного 5-го пальца в положении максимального разгибания (вид сбоку – для полноценной оценки функции).

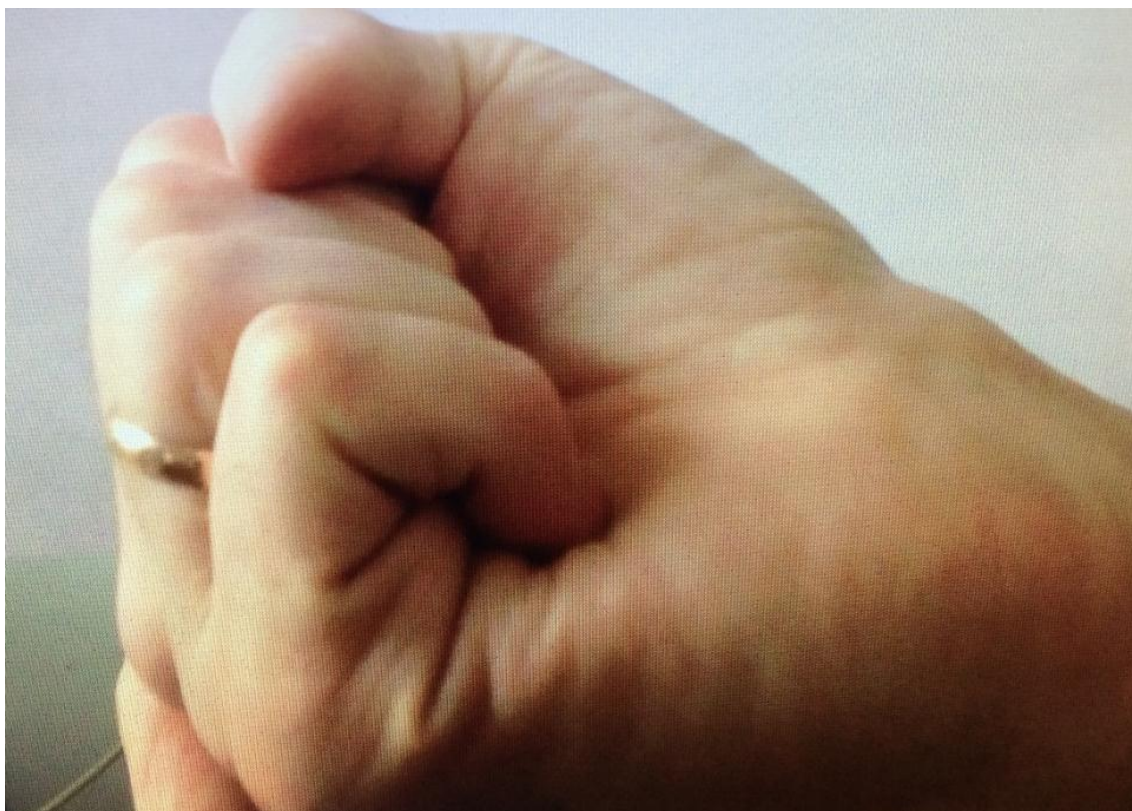


Рисунок 58 – Пациент П., 22 года. Вид оперированного 5-го пальца правой кисти в положении максимального сгибания.

Проведённое исследование результатов комплексного хирургического лечения повреждений сухожилий сгибателей кисти с применением сетчатых имплантатов на основе никелида титана на уровне костно-фиброзных каналов кисти показывает, что ближайшие и отдаленные результаты зависят от многих причин: уровень и характер повреждения, анатомические особенности строения разных пальцев, возраст больного. Закономерность полученных результатов лечения повреждения сухожилий на изучаемом уровне имеет значимые отличия от таковых при классических методиках реконструкции. Функциональный результат при меньших сроках реабилитации значимо выше, чем при использовании классических методик реконструктивного лечения повреждения сухожилий сгибателей кисти.

Полученные данные свидетельствуют об эффективности используемого метода наложения сухожильного шва с использованием имплантата на основе никелида титана. Немаловажное значение имеет послеоперационное ведение пациен-

тов как на стационарном, так и на амбулаторном этапах. Комплексное восстановительное лечение в различные периоды после оперативного вмешательства, последовательное направленное восстановление амплитуды движений пальцев и кисти в целом, координация основных функциональных захватов и силы являются обязательными условиями при восстановлении функциональной и профессиональной пригодности кисти.

ЗАКЛЮЧЕНИЕ

Кисть человека является одной из самых совершенных в техническом плане и востребованных в функциональном отношении частей человеческого организма. Наиболее часто травматизации подвергаются зоны кисти 1–2 в связи с произвольной защитной реакцией в момент получения травмы. Хирургическое лечение повреждений сухожилий сгибателей на уровне костно-фиброзных каналов относится к наиболее сложным оперативным вмешательствам, выполняемым на уровне кисти, чем и обусловлен высокий уровень неудовлетворительных результатов лечения и инвалидизации после травм кисти. Одним из наиболее значимых моментов для достижения хорошего функционального результата после реконструкции является правильная реабилитация пациентов, однако на данный момент не существует единого подхода к ней.

Наиболее значимыми и определяющими непосредственные результаты лечения следует считать рубцовую деформацию восстановленного сухожилия и места формирования анастомоза, вследствие чего нарушаются целостность костно-фиброзного канала и скользящие функции сухожилия, что неминуемо приводит к высоким цифрам осложнений.

Улучшить результаты лечения возможно за счет совершенствования технологии выполнения реконструктивной операции, поиска шовного материала, максимально интегрирующегося в сухожилии, а также разработки чёткого алгоритма послеоперационной реабилитации.

Нами изучены результаты лечения 150 пациентов с повреждением сухожилий сгибателей пальцев кисти на уровне костно-фиброзных каналов, которым проведено хирургическое лечение по классическим методикам на базе отделения микрохирургии ГБУЗ Иркутской области «Знак почёта» областной клинической больницы в период с 2005 по 2013 гг.

Всем пациентам выполнено оперативное лечение в объёме шва сухожилия по классическим методикам. Оценку результатов проводили по наиболее распростра-

нённым шкалам оценки. Согласно литературным данным, способы, в которых использовалось несколько критериев оценки (по В. И. Розову, W. L. White, H. Kleinert и К. Tsuge), в большинстве случаев не дают однозначного ответа, поскольку по одному из критериев результат лечения можно отнести к отличному, а по другому – к удовлетворительному. В связи с этим для определения приоритетного метода исследования нами обследовано 20 пациентов по всем вышеперечисленным методам исследования. В результате проведенного обследования статистически значимых различий в результате оценки нами выявлено не было ($p > 0,05$).

В связи с полученными нами данными дальнейшее обследование пациентов выполнялось по методу J. W. Strickland, являющемуся наиболее приемлемым, на наш взгляд, для оценки результатов шва сухожилия на уровне сложной анатомической зоны ввиду своего удобства и минимума затрачиваемого для исследования времени.

По нашим данным, число неблагоприятных результатов лечения поврежденных сухожилий сгибателей кисти на уровне костно-фиброзных каналов составило 28,7 %.

Высокий уровень неблагоприятного функционального результата стал причиной поисков наиболее оптимальных методов реконструктивного хирургического лечения.

Существует множество литературных данных о возможности применения материалов на основе никелида титана в хирургии, однако упоминания об использовании в их реконструктивной хирургии сухожилий на уровне сложных анатомических зон не существует. В связи с этим нами разработан сетчатый имплантат цилиндрической формы на основе никелида титана. Характер плетения полностью исключает возможность деформации при нагрузке как в продольном, так и в поперечном направлении. Имплантат за счет сетчатой структуры обеспечивает в процессе формирования рубца эффект армирования, который значительно повышает прочность шва и исключает возможность несостоятельности анастомоза сухожилия.

Для проведения полноценного клинического исследования применения данного метода нами выполнено экспериментальное исследование ($n = 36$) с мо-

делированием шва сухожилия с использованием классического шовного материала и материала на основе никелида титана. При проведении исследования выявлено, что капсула вокруг нити из никелида титана на всем протяжении имела связь с эндотендоном прошитого сухожилия. Между капсулой вокруг проленовой нити и тканью сухожилия формировались щелевидные пространства.

Таким образом, нами установлено, что в течение всего срока исследования, а именно в контрольные сроки выведения животных из эксперимента (3-и, 7-е и 14-е сутки после наложения шва сухожилия) имеются отличия между гистологическим ответом на нить из пролена и нить из никелида титана. Пролен, имплантированный в сухожилие, вызывает выраженную экссудативную реакцию с последующим формированием широкой соединительнотканной капсулы, лишь частично интегрированной с окружающими тканями, в то время как никелид титана индуцирует развитие фиброзной, полностью интегрированной с сухожилием, фиброзной муфты в кратчайшие сроки. Полученные результаты явились определяющими в выборе тактики послеоперационного ведения, заключающейся в отказе от гипсовой иммобилизации и максимально раннего начала движений.

На базе микрохирургического отделения ГБУЗ Иркутской области «Знак почета» областной клинической больницы в период с 2011 по 2013 гг. проведено лечение 55 пациентов с повреждением сухожилий сгибателей пальцев кисти на уровне сложных анатомических зон (зоны кисти 1 и 2). Проведена реконструкция повреждённых сухожилий с применением сетчатого имплантата на основе никелида титана. Наложение сухожильного шва осуществляли по описанной выше методике. Гипсовая иммобилизация не применялась. В связи с прочностными характеристиками применённого шва на 3-и сутки выполнялись активизация пациентов и начало пассивных движений, к 6-м суткам начинали активные движения. Возможность столь ранней активизации является одной из основных составляющих для получения максимально удовлетворяющего пациентов результата лечения.

Немаловажным фактом в тактике ведения пациентов является послеоперационная реабилитация. На сегодняшний момент нет единого подхода к ведению

данной группы пациентов. Нами определён, на наш взгляд, наиболее оптимальный алгоритм послеоперационного ведения как при применении классических методик, так и при использовании предложенного вида шва, позволяющий значительно увеличить ожидаемый функциональный результат.

Результаты лечения были проанализированы с учетом следующих факторов: уровень повреждения, возраст пациентов, характер раны и наличие сочетанных повреждений.

Наибольшее количество отличных и хороших результатов получено среди пациентов в возрасте от 0 до 20 лет (100 %). Несколько меньшие значения данных показателей наблюдаются в возрастных группах от 21 до 30 (81,25 %), от 31 до 40 (90 %) и от 41 до 50 лет (75 %). Наихудшие результаты получены у пациентов старше 50 лет (62,5 %).

В процессе регенерации сухожилия выделяют 5 этапов:

- 1-й этап (2–4-е сутки) – фаза воспаления (фибрин и кровяной сгусток между краями сухожилия, фибробласты и внутренние клетки из эпитеидона);
- 2-й этап (5–28-е сутки) – фибропластическая стадия (появляются коллагеновые волокна, сначала дезорганизованные, а к 28-му дню – продольно ориентированные);
- 3-й этап (5-я неделя) – начало фазы ремоделирования;
- 4-й этап (8 недель) – коллагеновые волокна зрелые, линейной формы;
- 5-й этап (112 суток) – завершение фазы ремоделирования.

Полученная зависимость результатов лечения от возраста обусловлена тем, что определяющим для старения тканей с возрастом является резкое снижение скорости их самообновления (физиологической регенерации), а также снижение индуцированного клеточного роста (репаративной регенерации) при повреждениях ткани, индуцированных различными факторами процессов гиперплазии и гипертрофии тканей, и снижение эластичности тканей.

Кроме того, как упомянуто выше, значимую роль для реконструкции сухожильного аппарата кисти на уровне костно-фиброзных каналов, а также для прогнозирования функционального результата играет характер травмы.

Проведённый анализ показал, что больше всего отличных и хороших результатов получено у больных с резаными ранами (93,9 %). У больных с рублеными ранами аналогичный показатель составил 77,8 %. Наихудшие результаты получены у больных со рваными ранами (69,2 %), что обусловлено тяжестью травмы и большими разрушениями самого сухожилия и окружающих тканей. Такое распределение можно объяснить тем, что при резаном повреждении края раны ровные, без протяжённого повреждения тканей, что, в свою очередь, позволяет наиболее анатомично, с наименьшей травматизацией восстановить повреждённые структуры, и это является значимой предпосылкой для достижения наилучших результатов. В то же время при различных других травмах повреждение окружающих тканей наиболее массивное и затрагивает намного больший объём окружающих тканей, соответственно, и общая площадь повреждения наибольшая, что и обуславливает худшие результаты по сравнению с аналогичными при резаных ранах.

Анатомически на кисти человека выделяется 5 зон. В большей степени неблагоприятными для реконструкции и послеоперационной реабилитации, а также для достижения функционального результата являются повреждения зон 1 и 2, причем наиболее негативной в плане функционального результата является зона 2. Доля отличных и хороших результатов в зоне 1 составила 88,2 %, в зоне 2 – 84,2 % случаев.

Проведенный анализ результатов комплексного хирургического лечения повреждений сухожилий сгибателей пальцев кисти показывает, что ближайшие и отдаленные результаты зависят от таких причин, как уровень и характер повреждения и возраст больного. В настоящее время отсутствует единый подход к хирургическому лечению повреждений сухожильного аппарата кисти. Несмотря на множество методик, на сегодняшний день отдалённые результаты в полной мере не могут удовлетворить хирургическое сообщество, что, несомненно, требует поиска иных подходов к лечению повреждений сухожильного аппарата на уровне костно-фиброзных каналов.

При проведении статистического анализа результатов лечения пациентов ОГ и ГКС получены следующие данные: результаты лечения пациентов по предложенной методике значимо и статистически достоверно превосходят таковые при применении классических методик выполнения шва сухожилий на уровне сложных анатомических зон.

Разработав и внедрив метод восстановления сухожилий сгибателей на уровне костно-фиброзных каналов, нам удалось снизить цифры послеоперационных осложнений и увеличить количество случаев хорошего и отличного функционального восстановления до 85,5 %.

Статистически достоверно доказано превосходство предложенного метода лечения над классическими методами лечения повреждения сухожилий на уровне костно-фиброзного канала ($P_{\chi^2} = 0,0005$; $P_f = 0,0003$)

Применённый метод хирургического лечения пациентов с повреждением сетчатого имплантата на основе никелида титана с разработанным комплексом послеоперационной реабилитации позволил значимо расширить возможности хирургов в лечении пациентов с повреждением сухожилий сгибателей пальцев кисти, вдвое сократить сроки пребывания пациентов в стационаре, на 50 % снизить длительность реабилитационного периода и восстановления функции, а значит и срок социальной адаптации пациента и возвращения его работоспособности.

ВЫВОДЫ

1. В раннем послеоперационном периоде при использовании никелида титана наиболее благоприятна реакция ткани сухожилия, проявляющаяся менее выраженными отёком ткани, воспалительной и экссудативной реакцией ($p < 0,005$).

2. Экспериментально выявлено, что нить из никелида титана индуцирует развитие фиброзной, полностью интегрированной с сухожилием, муфты к 3-м суткам, что повышает прочность сухожильного шва и определяет возможность начала ранней, с 3-х суток после оперативного лечения, реабилитации.

3. Разработанный способ шва сухожилий сгибателей пальцев кисти на уровне сложных анатомических зон обеспечивает максимальную площадь соприкосновения «материал – ткань сухожилия», не нарушая внешней целостности сухожилия и, следовательно, сохраняя скользящие свойства последнего. Особенности плетения и формы, а также свойство памяти формы, сетчатая структура, цилиндрическая форма, возможность разместить его внутривольно определяет возможность использования данного материала для формирования шва сухожилия на уровне костно-фиброзных каналов.

4. Обследование пациентов основной группы ($n = 55$) и группы клинического сравнения ($n = 150$) с повреждением сухожилия сгибателя кисти на уровне костно-фиброзных каналов показало, что при равных статистически не различающихся ($p > 0,05$) факторах (зона повреждения, характер травмы, возраст) при выполнении классических методов хирургического лечения (ГКС) доля неблагоприятных результатов (блок анатомоза сухожилия на уровне костно-фиброзного канала, разрыв шва, прослабевание нити) составляет 28,66 %, в то время аналогичный показатель в ОГ составил 14,55 % в связи с нарушением режима в раннем послеоперационном периоде (экстремальная нагрузка), что является статистически достоверным значимым различием ($Px^2 = 0,0005$; $Pf = 0,0003$).

5. Разработан последовательный алгоритм ранней реабилитации, основанный на возможности начала максимально ранних пассивных (с 1–3-х суток после операции) и активных (с 6-х суток после операции) движений, что обусловлено особенностями выполнения шва, характеристиками применённого материала, особенностями реакции ткани сухожилия и формированием рубца.

ПРАКТИЧЕСКИЕ РЕКОМЕНДАЦИИ

1. Оценку уровня повреждения сухожилия кисти следует проводить исходя из деления на 5 зон, что позволяет оценить возможность реконструкции и правильно планировать объём операции.

2. Проведение имплантата следует осуществлять при помощи проводника, внутритканьно, что позволяет сохранить скользящие свойства сухожилия, увеличить прочность шва за счёт увеличения площади соприкосновения «материал – ткань сухожилия».

3. Фиксация имплантата должна осуществляться на удалении от места повреждения, вне прохождения костно-фиброзного канала.

4. Наиболее оптимальные сроки начала пассивных движений сухожилия – 1–3-и сутки после выполнения шва, начало активных движений – с 6-х суток, без применения гипсовой иммобилизации.

5. После применения предложенного шва физиотерапевтическое лечение с ферментными препаратами целесообразно начинать с 12–14 суток при условии заживления послеоперационных ран.

СПИСОК ЛИТЕРАТУРЫ

1. Авазашвили, Д. Н. Опыт лечения травм сухожильного аппарата кисти с использованием методики «двойного сухожильного» шва / Д. Н. Авазашвили // Грузинские медицинские новости. – 2000. – № 1. – С. 39–40.
2. Авазашвили, Д. Н. Механические свойства «двойного сухожильного» шва / Д. Н. Авазашвили, Т. Ш. Копадзе // Грузинские медицинские новости. – 1999. – № 10. – С. 73–75.
3. Авазашвили, Д. Н. Тактика первичного хирургического лечения огнестрельных ранений сухожильного аппарата кисти и пальцев / Д. Н. Авазашвили, М. Г. Тваладзе, Т. Ш. Копадзе // Грузинские медицинские новости. – 1999. – № 11. – С. 32–33.
4. Афанасьев, Л. М. Профилактика послеоперационных гнойных осложнений у больных с открытыми сочетанными повреждениями верхних конечностей и их последствиями / Л. М. Афанасьев, А. В. Козлов, О. А. Якушин, Е. В. Молочков // VII Съезд травматологов-ортопедов России: матер. – Новосибирск, 2002. – Т. I. – С. 306–307.
5. Байтингер, В. Ф. Клиническая анатомия «ничейной зоны» / В. Ф. Байтингер // Вопросы реконструктивной и пластической хирургии. – 2010. – № 2. – С. 18–26.
6. Баранов, Н. А. Принципы восстановительных микрохирургических операций на нервах, кровеносных сосудах и сухожильно-мышечном комплексе / Н. А. Баранов // Анналы пластической, реконструктивной и эстетической хирургии. – 2005. – № 2. – С. 67–68.
7. Белоусов, А. Е. Пластическая реконструктивная и эстетическая хирургия / А. Е. Белоусов. – СПб.: Гиппократ, 1998. – 744 с.
8. Белоусов, А. Е. Микрохирургическая техника и методики разработки движений при первичном шве сухожилий глубоких сгибателей в «ничейной» зоне кисти / А. Е. Белоусов, Н. Г. Губочкин // Ортопедия, травматология и протезирование. – 1983. – № 9. – С. 34–37.

9. Белоусов, А. Е. Микрохирургия в травматологии / А. Е. Белоусов, С. С. Ткаченко. – Л.: Медицина, 1988. – 224 с.

10. Белоруссова, Т. Г. Применение капроновых муфт при первичном шве сухожилий сгибателей пальцев и кисти / Т. Г. Белоруссова // Ортопедия, травматология и протезирование. – 1967. – № 8. – С. 52–58.

11. Берснев, В. П. Хирургическая тактика при повторных операциях у больных с последствиями сочетанных повреждений нервов и сухожилий / В. П. Берснев // Неврологический вестник: журнал им. В. М. Бехтерева. – 2007. – Т. XXXIX, № 2. – С. 63–65.

12. Бойчев, Б. Хирургия кисти и пальцев / Б. Бойчев, Вл. Божков, Ив. Матев и др. – София: Медицина и физкультура, 1971. – 316 с.

13. Бояршинов, М. А. Первично-отсроченный шов сухожилий сгибателей пальцев кисти с применением микрохирургической техники / М. А. Бояршинов // VII Съезд травматологов-ортопедов России: матер. – Новосибирск, 2002. – Т. II. – С. 34–35.

14. Бурых, М. П. Общие основы хирургических операций / М. П. Бурых. – Ростов-на-Дону: Изд-во «Феникс», 1999. – 544 с.

15. Буянов, В. М. Хирургический шов / В.М. Буянов, В.Н. Егиев, О.А. Удотов. – М.: ТОО «Рapid-Принт», 1993. – 106 с.

16. Ванцян, Н. Э. Первичная хирургическая обработка сочетанных повреждений кисти и пальцев с использованием микрохирургической техники / Ванцян Никита Эдуардович: автореф. дис. ... канд. мед. наук. – М., 1979. – 23 с.

17. Водянов, Н. М. Первичный шов сухожилий кисти: метод. рек. / Н. М. Водянов. – Прокопьевск, 1973. – 23 с.

18. Волкова, А. М. Хирургия кисти / А. М. Волкова. – Екатеринбург: Средне-Уральское книжное издательство, 1991. – Т. 1. – 304 с.

19. Гайдамак, Т. Б. Отечественная капроновая мононить в микрохирургии глаза / Т.Б. Гайдамак, Т.У. Горгиладзе // Офтальмологический журнал. – 1991. – № 2. – С. 102–105.

20. Гришин, И. Г. Лечение повреждений кисти на этапах медицинской эвакуации / И. Г. Гришин, В. В. Азолов, Н. М. Водянов. – М.: Медицина, 1985. – 192 с.

21. Голубев, И. О. Проблемы восстановления скольжения сухожилий сгибателей пальцев кисти после тенолиза в зоне 2 / И. О. Голубев, С. Е. Львов // Реабилитация больных с травмами и заболеваниями опорно-двигательной системы. – Иваново, 1996. – Кн. 3. – С. 65–68.

22. Голубев, И. О. Функциональные результаты лечения повреждений сухожилий сгибателей в «критической» зоне трехфаланговых пальцев кисти / И. О. Голубев, С. Е. Львов // Реабилитация больных с травмами и заболеваниями опорно-двигательного аппарата. – Иваново, 1983. – С. 32–35.

23. Голубев, И. О. О роли связок фиброзного влагалища сгибателей пальцев кисти (экспериментальное исследование) / И. О. Голубев, С. Е. Львов, И. Н. Бодрова, В. М. Назаров // Морфология. – 1992. – № 11–12. – С. 117–121.

24. Гюнтер, В. Э. Никелид титана / В. Э. Гюнтер, В. Н. Ходоренко, Ю. Ф. Ясенчук, Т. Л. Чекалкин и др. // Медицинский материал нового поколения. – Томск: Изд-во МИЦ, 2006. – 296 с.

25. Датиашвили, Р. О. Реплантиция конечностей / Р. О. Датиашвили. – М.: Медицина, 1991. – 240 с.

26. Дегтярева, С. И. Опыт применения удаляемого проволочного шва при восстановлении целостности сухожилий сгибателей пальцев кисти / С. И. Дегтярева // Хирургия. – 1959. – № 7. – С. 99–102.

27. Демичев, Н. П. Функциональный результат первичного шва сухожилий сгибателей предплечья, локтевого и срединного нервов / Н. П. Демичев, М. М. Князев // Ортопедия, травматология и протезирование. – 1971. – № 12. – С. 56–57.

28. Джанелидзе, Ю. Ю. Восстановление сгибателей пальцев руки по способу Sterling / Ю. Ю. Джанелидзе // Вестник хирургии и пограничных состояний. – 1930. – Т. 19, Кн. 56–57. – С. 39–53.

29. Джанелидзе, Ю. Ю. Ранение сухожилий кисти и их лечение / Ю. Ю. Джанелидзе // Новый хирургический архив. – 1936. – Т. 36, Кн. 143–144. – С. 497–507.

30. Долинин, В. А. Операции при ранениях и травмах / В. А. Долинин, Н. П. Бисенков. – Л.: Медицина, 1982. – 192 с.

31. Дрюк, Н. Н. Лечение и реабилитация больных с застарелым повреждением сухожилий сгибателей пальцев кисти в критической зоне / Н. Н. Дрюк, В. И. Гайнович, С. С. Страфун // Вестник травматологии и ортопедии им. Н. Н. Приорова. – 1996. – № 2. – С. 31–36.

32. Дыхно, А. М. О шве сухожилий в связи с лечением ран их и два новых способа швов сухожилий / А. М. Дыхно // Новый хирургический архив. – 1936. – Т. 37, Кн. 147. – С. 403–416.

33. Казарезов, М. В. Травматология, ортопедия и восстановительная хирургия / М. В. Казарезов, И. В. Бауэр, А. М. Королева. – Новосибирск, 2001. – 288 с.

34. Клюквин, И. Ю. Травмы кисти / И. Ю. Клюквин, И. Ю. Мигулева, В. П. Охотский. – М.: ГОЭТАР-Медиа, 2009. – 192 с.

35. Книшевицкий, В. М. Модификация операции пластики сухожилий глубоких сгибателей пальцев кисти по Лексеру / В. М. Книшевицкий // Ортопедия, травматология и протезирование. – 1962. – № 12. – С. 10–15.

36. Комрачева, А. Г. Отдаленные исходы первичного сухожильного шва на кисти и пальцах / А. Г. Комрачева // Ортопедия травматология и протезирование. – 1956. – № 5. – С. 37–40.

37. Кондакова, А. П. Сравнительная характеристика прочности различных видов сухожильных швов / А. П. Кондакова, Н. Г. Жила, М. А. Бояршинов // Дальневосточный медицинский журнал. – 2009. – № 4. – С. 52–54.

38. Коршунов, В. Ф. Возможности ультрасонографии в диагностике повреждений сухожилий кисти. Современные методы лечения повреждений кисти и их последствий / В. Ф. Коршунов, Н. А. Еськин, И. Г. Чуловская // Матер. городской науч.-практ. конф. – М., 2002. – С. 42–43.

39. Коршунов, В. Ф. Возможности ультрасонографии в диагностике послеоперационных осложнений у больных с повреждениями сухожилий сгибателей пальцев кисти / В. Ф. Коршунов, А. В. Скороглядов, Н. А. Еськин, И. Г. Чуловская

и др. // Вестник травматологии и ортопедии имени Н. Н. Приорова. – 2006. – № 2. – С. 76–81.

40. Коршунов, В. Ф. Клиническая диагностика повреждений сухожилий сгибателей пальцев кисти / В. Ф. Коршунов, И. Г. Чуловская // Вестник Российского государственного медицинского университета. – 2005. – № 7. – С. 5–7.

41. Коршунов, В. Ф. Клиническая диагностика сухожилий сгибателей пальцев кисти / В. Ф. Коршунов, И. Г. Чуловская // Вестник Российского государственного медицинского университета. – 2005. – № 7. – С. 8–12.

42. Кош, Р. Хирургия кисти / Р. Кош. – Будапешт: Изд. АН Венгрии, 1966. – 512 с.

43. Кудрявцев, Б. П. О лечении застарелых сочетанных повреждений сухожилий глубоких сгибателей пальцев и нервов кисти / Б. П. Кудрявцев, Л. А. Сакс // Воен.-мед. журн. – 1995. – № 9. – С. 32–34.

44. Кузьменко, В. В. Ультрасонографическое исследование при повреждениях сухожилий пальцев кисти / В. В. Кузьменко, В. Ф. Коршунов, Н. А. Еськин, Д. А. Магдиев и др. // Современные аспекты лечения травм кисти и их последствий: матер. докл. – Днепропетровск, 1998. – С. 31–32.

45. Лапин, В. В. Сравнения некоторых способов оценки восстановления повреждений сухожилий сгибателей пальцев кисти / В. В. Лапин // Ортопедия, травматология и протезирование. – 1991. – № 6. – С. 68–71.

46. Лепехова, С. А. Программа стандартных операционных процедур: лабораторные животные (прием, содержание, уход и контроль здоровья животных в вивариях медицинского учреждения): учеб. пособие / С. А. Лепехова. – Иркутск: НЦРВХ СО РАМН; ИГМУ, 2012. – 96 с

47. Ломая, М. П. О некоторых подходах к оценке результатов шва сухожилий сгибателей кисти и пальцев / М. П. Ломая, Г. М. Абелева // Патология кисти (диагностика, лечение и реабилитация): Сб. науч. тр. – СПб., 1994. – С. 5762.

48. Львов, С. Е. Восстановление сухожилий сгибателей пальцев кисти – плановая или экстренная операция? / С. Е. Львов, И. О. Голубев // Патология кисти (диагностика, лечение и реабилитация): сб. науч. тр. – СПб., 1994. – С. 48–52.

49. Львов, С. Е. Влияние повреждений сосудисто-нервного пучка пальца на отдаленные результаты шва сухожилий сгибателей в пределах синовиальных влагалищ / С. Е. Львов, Э. П. Рослова, А. Ю. Философов // Реабилитация больных с некоторыми заболеваниями и повреждениями кисти: Сб. науч. тр. / Под ред. В. В. Азолова. – Горький: НИИТО, 1987. – С. 114–116.

50. Магдиев, Д. А. Лечение повреждений сухожилий разгибателей пальцев кисти / Д. А. Магдиев, И. Г. Чуловская, В. Н. Богатов, И. И. Винтовкин // Травматология и ортопедия России. Приложение. – 2008. – № 2. – С. 45–46.

51. Матов, И. Реабилитация при повреждениях руки / И. Матов, С. Банков. – София, 1981. – 257 с.

52. Матюшин, И. Ф. Операции на нервных стволах, сухожилиях и мышцах / И. Ф. Матюшин. – Горький, 1976. – 35 с.

53. Микусев, И. Е. Реконструктивно-восстановительное лечение последствий повреждений сухожилий пальцев в «критической» зоне / И. Е. Микусев, Г. А. Юдкевич // Восстановительно-реконструктивное лечение больных с тяжелыми повреждениями кисти: Сб. науч. тр. – Л.: Ленингр. НИИТО, 1984. – С. 1423.

54. Неттов, Г. Г. Способ сшивания сухожилий / Г. Г. Неттов // Казанский медицинский журнал. – 1986. – Т. 67, № 3. – С. 219–220.

55. Николаев, Г. Ф. Шов и пластика сухожилий сгибателей и разгибателей предплечья и кисти / Г. Ф. Николаев. – Л., 1948. – 154 с.

56. Оберфельд, М. Ф. Сшивание сухожилий спирт-хиноновым кетгуттом (экспериментальное исследование) / М. Ф. Оберфельд, С. Ф. Федоров, Б. Г. Гольдина // Хирургия. – 1961. – № 11. – С. 104–109.

57. Овчинников, Д. В. Повреждения сухожилий пальцев кисти в практике дневного хирургического стационара / Д. В. Овчинников, Ю. И. Питенин, А. И. Целищев // Амбулаторная хирургия. – 2012. – № 1. – С. 19–22.

58. Охотский, В. П. Первичная пластика сухожилий сгибателей при сочетанных повреждениях кисти / В. П. Охотский, И. Ю. Мигулева // Ортопедия, травматология и протезирование. – 1990. – № 12. – С. 11–16.

59. Панов, А. А. Хирургическое лечение разрывов ахиллова сухожилия с использованием сверхэластичных имплантов из никелид титана: автореф. дис. ... канд. мед. наук / Панов Алексей Александрович. – Новокузнецк, 2009. – 24 с.

60. Полозов, Р. Н. Микрохирургическое лечение повреждений сухожилий сгибателей пальцев кисти у детей: автореф. дис. ... канд. мед. наук / Полозов Роман Николаевич. – СПб., 1997. – 19 с.

61. Резякин, А. Т. Ошибки при оказании первичной помощи больным с повреждением сухожилий сгибателей и нервов предплечья / А. Т. Резякин, Х. О. Закс // Ортопедия, травматология и протезирование. – 1975. – № 11. – С. 13–15.

62. Розов, В. И. Повреждения сухожилий кисти и пальцев и их лечение / В. И. Розов. – М.: Медгиз, 1952. – 192 с.

63. Сакс, Л. А. Микрохирургия в оперативном лечении повреждений сухожилий глубоких сгибателей пальцев и нервов кисти: автореф. дис. ... канд. мед. наук / Сакс Леонид Александрович. – М., 1999. – 29 с.

64. Семенов, Г. М. Хирургический шов / Г. М. Семенов, В. Л. Петришин, М. В. Ковшова. – СПб.: Питер, 2001. – 256 с.

65. Синицин, В. М. Восстановительное лечение больных с повреждениями кисти в условиях межрайонного поликлинического реабилитационного центра / В. М. Синицин, В. Н. Немушкин, Е. В. Грибенник, А. В. Корниенко и др. // Патология кисти (диагностика, лечение и реабилитация): сб. науч. тр. – СПб., 1994. – С. 67–69.

66. Труфанов, Г. Е. Возможности современной лучевой диагностики в выявлении повреждений сухожилий мышц-вращателей плеча (диагностика поврежденной сухожилий плеча) / Г. Е. Труфанов, С. Ю. Доколин, А. Л. Бурулёв, Б. Я. Кипилевич и др. // Амбулаторная хирургия. – 2004. – № 1–2. – С. 11–15.

67. Усольцева, Е. В. Хирургия заболеваний и повреждений кисти; 3-е изд. / Е. В. Усольцева, К. И. Машкара. – Л.: Медицина, 1986. – 352 с.

68. Федосеев, А. В. Шов и шовный материал в хирургии сухожилий пальцев кисти / А. В. Федосеев, А. П. Мотин, В. В. Лапин // Вестник хирургии им. И. И. Грекова. – 2006. – № 2. – С. 48–52.

69. Фомичев, И. Г. Оперативная пластика шовным материалом с памятью формы сухожильного аппарата / И. Г. Фомичев, В. И. Илюшенов, В. Э. Гюнтер, А. В. Илюшенов // VII Съезд травматологов-ортопедов России: матер. – Новосибирск, 2002. – Т. I. – С. 491–492.

70. Хасиев, Б. Г. Лечение больных с застарелыми повреждениями сухожилий сгибателей в пределах ладони и пальцев: автореф. дис. ... канд. мед. наук / Хасиев Борис Георгиевич. – Новосибирск, 1990. – 32 с.

71. Холевич, Я. Шов и пластика сухожилий в области кисти и пальцев / Я. Холевич // Ортопедия, травматология и протезирование. – 1962. – № 12. – С. 67–75.

72. Черенок, Е. П. Реабилитация больных после восстановительных операций при повреждении сухожилий сгибателей пальцев кисти / Е. П. Черенок, Я. И. Крыжановский // Травма. – 2002. – Т. 3, № 2. – С. 168–172.

73. Черетенко, И. П. Капроновая нить – как шовный материал при восстановлении сухожилий / И. П. Черетенко // Ежегодник научных работ Алма-Атинского института усовершенствования врачей. – Алма-Ата, 1969. – Т. 4. – С. 393–395.

74. Шугаров, Н. А. Лечение свежих изолированных повреждений сухожилий глубокого сгибателя пальцев кисти / Н. А. Шугаров, В. В. Лапин // Ортопедия, травматология и протезирование. – 1986. – № 5. – С. 6–9.

75. Шугаров, Н. А. Сравнительная характеристика реакции ткани сухожилия и паратенона в эксперименте на шовный материал / Н. А. Шугаров, В. В. Лапин, В. А. Васин // Ортопедия, травматология и протезирование. – 1976. – № 6. – С. 44–46.

76. Шишкин, С. В. Расчёт и проектирование силовых конструкций на сплавах с эффектом памяти формы / С. В. Шишкин, Н. А. Махутов // Регулярная и хаотическая динамика. – Ижевск: Научно-издательский центр, 2007. – 412 с.

77. Ярцев, Ю. А. К вопросу о технике сухожильного шва / Ю. А. Ярцев // Ортопедия, травматология и протезирование. – 1962. – № 12. – С. 15–17.

78. Al-Qattan, M. M. Finger zone II lexor tendon repair in children (5–10 years of age) using three «figure of eight» sutures followed by immediate active mobilization / M. M. Al-Qatan // J. Hand Surg. – 2011. – Vol. 36E (4). – P. 291–296.

79. Al-Qattan, M. M. Tuberculosis of the hand / M. M. Al-Qattan, A. Al-Namla, A. Al-Thunayan, M. Al-Omawi // *J. Hand Surg. Am.* – 2011. – Vol. 36. – P. 1413–1421.

80. Bainbridge, L. C. A comparison of postoperative mobilization of flexor tendon repairs with 'passive flexion active extension' and 'controlled active motion' techniques / L. C. Bainbridge, C. Robertson, D. Gillies, D. Elliot // *J. Hand Surg. Br.* – 1994. – Vol. 19. – P. 517–521.

81. Barrie, K. A. A biomechanical comparison of multistrand flexor tendon repairs using an in situ testing model / K. A. Barrie, S. W. Wolfe, C. Shean, D. Shenbagamurthi et al. // *J. Hand Surg. Am.* – 2000. – Vol. 25. – P. 499–506.

82. Bekler, H. The surgical treatment and outcomes of high-pressure injection injuries of the hand / H. Bekler, A. Gokce, T. Beyzadeoglu, F. Parmaksizoglu // *J. Hand Surg. Eur.* – 2007. – Vol. 32. – P. 394–399.

83. Bhatti, A. Z. Tendon retrieval in zone I & II Injury: a visit of new technique / A. Z. Bhatti, A. Adeniran // *Injury Extra.* – 2006. – P. 444–446.

84. Bohler, J. *Kursfurdie Chirurgiadder Hand, Praparierskriptum* / J. Bohler, W. Hintringer, M. Leixnering, A. Bohler. – Wien, 2001. – 61 p.

85. Bois, A. J. Spontaneous flexor tendon ruptures of the hand: case series and review of the literature / A. J. Bois, G. Johnston et al. // *J. Hand Surg. Am.* – 2007. – Vol. 32. – P. 1061–1071.

86. Boyer, M. I. Recent progress in flexor tendon healing. The modulation of tendon healing with rehabilitation variables / M. I. Boyer, C. A. Goldfarb, R. H. Gelberman // *J. Hand Ther.* – 2005. – Vol. 18. – P. 80–85.

87. Boyes, J. H. Flexor tendon grafts in the fingers and thumb. A study of factors influencing results in 1000 cases / J. H. Boyes, H. H. Stark // *J. Bone Joint Surg.* – 1971. – Vol. 53A. – P. 1332–1342.

88. Bunnell, S. *Surgery of the hand* / S. Bunnell. – Philadelphia: Lippincott, 1944. – P. 448–502.

89. Caulfield, R. H. Comparison of zones 1 to 4 flexor tendon repairs using absorbable and unabsorbable four-strand core sutures / R. H. Caulfield, A. Maleki-Tabrizi, H. Patel et al. // *J. Hand Surg.* – 2008. – Vol. 33E (7). – P. 41–47.

90. Chang, J. Studies in flexor tendon reconstruction: Biomolecular modulation of tendon repair and tissue engineering / J. Chang // *J. Hand Surg. Am.* – 2012. – Vol. 37. – P. 552–561.

91. Chen, M. Y. Factors related to contraction and mechanical strength of collagen gels seeded with canine endotendon cells / M. Y. Chen, Y. Sun, C. Zhao, M. E. Zobitz et al. // *J. Biomed. Mater. Res. B. Appl. Biomater.* – 2007. – Vol. 82 (2). – P. 519–525.

92. Chinchalkar, S. J. Contribution of the ulnar digits to grip strength / S. J. Chinchalkar, R. S. Richards // *Can. J. Plast. Surg.* – 2010. – Vol. 18 (1). – P. 10–14.

93. Coats, R. W. Acute flexor tendon repairs in zone II / R. W. Coats, J. C. Echevarría-Oré, D. P. Mass // *Hand Clin.* – 2005. – Vol. 21. – P. 173–179.

94. Dinopoulos, H. Evaluation of different systems of measurement of active range of motion of the finger, after flexor tendon repair in zone II of the hand / H. Dinopoulos, V. Psychoyios, G. Koutsoudis, K. Dialetis et al. // 8th Congr. of the Int. Fed. of Societies for Surg. of the Hand (Istanbul, Turkey, June 10–14, 2001). – Istanbul, 2001. – P. 135–137.

95. Drape, J. L. Complication of flexor tendon repair in the hand: MRI imaging assessment / J. L. Drape, O. Silbermann-Hoffman, P. Houvet, T. Dubert et al. // *Radiology.* – 1996. – Vol. 198 (1). – P. 219–224.

96. Duran, R. J. Controlled passive motion following flexor tendon repair in zones 2 and 3 / R. J. Duran, R. Houser // *AAOS Symposium on Tendon Surgery in the Hand.* – St. Louis: Mosby, 1975. – P. &&&.

97. Dy, C. J. The epidemiology of reoperation after flexor tendon repair / C. J. Dy, A. Daluiski, H. T. Do, A. Hernandez-Soria et al. // *J. Hand Surg. Am.* – 2012. – Vol. 37. – P. 919–924.

98. Elliot, D. IFSSH Flexor Tendon Committee report 2007 / D. Elliot, C. H. Barbieri, R. B. Evans, D. Mass et al. // *J. Hand Surg. Eur.* – 2007. – Vol. 32. – P. 346–356.

99. Elliot, D. Relief of the pain of neuromas-in-continuity and scarred median and ulnar nerves in the distal forearm and wrist by neurolysis, wrapping in vascularized

forearm fascial flaps and adjunctive procedures / D. Elliot, M. Lloyd, A. Hazari, S. Sauerland et al. // *J. Hand Surg. Eur.* Vol. – 2010. – Vol. 35. – P. 575–582.

100. Finsen, V. Two-stage grafting of digital flexor tendons: A review of 43 patients after 3 to 15 years / V. Finsen // *Scand. J. Plast. Reconstr. Surg.* – 2003. – Vol. 37. – P. 159–162.

101. Fortier, L. A. Regenerative medicine for tendinous and ligamentous injuries of sport horses / L. A. Fortier, R. K. Smith // *Vet. Clin. North Am. Equine Pract.* – 2008. – Vol. 24 (1). – P. 191–201.

102. Fukui, N. Effect of local application of basic fibroblast growth factor on ligament healing in rabbits / N. Fukui, Y. Katsuragawa, H. Sakai, H. Oda et al. // *Rhum. Engl. Rev. Ed.* – 1998. – Vol. 65. – P. 406–414.

103. Furlow, L. T. The role of tendon tissue in tendon healing / L. T. Furlow // *Plast. Reconstr. Surg.* – 1976. – Vol. 57. – P. 39–49.

104. Gelberman, R. H. The early effects of sustained platelet-derived growth factor administration on the functional and structural properties of repaired intrasynovial flexor tendons: an in vivo biomechanic study at 3 weeks in canines / R. H. Gelberman, S. Thomopoulos, S. E. Sakiyama-Elbert, R. Das et al. // *J. Hand Surg. (Am.)*. – 2007. – Vol. 32. – P. 373–379.

105. Gill, R. S. A comparative analysis of the six-strand double-loop flexor tendon repair and three other techniques: A human cadaveric study / R. S. Gill, B. H. Lim, R. A. Shatford, E. Toth et al. // *J. Hand Surg. Am.* – 1999. – Vol. 24. – P. 1315–1322.

106. Gutmman, T. Sacrificial bonds in polymer brushes from rat tail tendon functioning as nanoscale Velcro / T. Gutmman, T. Hassenkam, J. A. Cutroni, P. K. Hansma // *Biophys. J.* – 2005. – Vol. 89 (1). – P. 536–542.

107. Hamada, Y. Effects of monofilament nylon coated with basic fibroblast growth factor on endogenous intrasynovial flexor tendon healing / Y. Hamada, S. Katoh, N. Hibino, H. Kosaka et al. // *J. Hand Surg. (Am.)*. – 2006. – Vol. 31. – P. 530–540.

108. Harrison, R. K. Mapping of vascular endothelium in the human flexor digitorum profundus tendon / R. K. Harrison, M. E. Jones, E. Clayton, A. O. Grobbelaar et al. // *J. Hand Surg. (Am.)*. – 2003. – Vol. 28 (5). – P. 806–813.

109. Henry, M. Zone II: Repair or resect the flexor digitorum superficialis? / M. Henry // *J. Hand Surg. Am.* – 2011. – Vol. 36. – P. 1073–1074.

110. Hettiaratchy, S. Flexor tendon retrieval: another trick / S. Hettiaratchy, G. Titley // *Plast. Reconstr. Surg.* – 2002. – Vol. 7 (6). – P. 2156–2157.

111. Hsu, C. Clinical implications of growth factors in flexor tendon wound healing / C. Hsu, J. Chang // *J. Hand Surg. Am.* – 2004. – Vol. 29. – P. 551–563.

112. Iwuagwu, F. C. A simple tendon retrieval method / F. C. Iwuagwu, A. Gupta // *J. Hand Surg. Br.* – 2004. – Vol. 7. – P. 191–193.

113. Juncosa-Melvin, N. Effects of mechanical stimulation on the biomechanics and histology of stem cell-collagen sponge constructs for rabbit patellar tendon repair / N. Juncosa-Melvin, J. T. Shearn, G. P. Boivin, C. Gooch et al. // *Tissue Eng.* – 2006. – Vol. 12 (8). – P. 2291–2300.

114. Khanna, A. Prevention of adhesions in surgery of the flexor tendons of the hand: what is the evidence? / A. Khanna, M. Friel, N. Gougoulias, U. G. Longo et al. // *Br. Med. Bull.* – 2009. – Vol. 90. – P. 85–109.

115. Kim, H. M. Technical and biological modifications for enhanced flexor tendon repair / H. M. Kim, G. Nelson, S. Thomopoulos, M. J. Silva et al. // *J. Hand Surg. Am.* – 2010. – Vol. 35. – P. 1031–1037.

116. Kitsis, C. K. Controlled active motion following primary flexor tendon repair: A prospective study over 9 years / C. K. Kitsis, P. J. Wade, S. J. Krikler, N. K. Parsons et al. // *J. Hand Surg. Br.* – 1998. – Vol. 23. – P. 344–349.

117. Klein, M. B. Flexor tendon healing in vitro: effects of TGF-beta on tendon cell collagen production / M. B. Klein, N. Yalamanchi, H. Pham, M. T. Longaker et al. // *J. Hand Surg. Am.* – 2002. – Vol. 27. – P. 615–620.

118. Kleinert, H. E. Primary repair of lacerated flexor tendons in no-man's land (abstract) / H. E. Kleinert, J. E. Kutz, T. S. Ashbell, E. Marinez // *J. Bone Joint Surg.* – 1967. – Vol. 49A. – P. 577.

119. Kleinert, H. E. Report of the Committee on Tendon Injuries / H. E. Kleinert, C. Verdant // *J. Hand Surg.* – 1983. – N 8. – P. 794–798.

120. Kotwal, P. P. Neglected tendon and nerve injuries of the hand / P. P. Kotwal, V. Gupta // *Clin. Orthop. Relat. Res.* – 2005. – Vol. 431. – P. 66–71.

121. Leddy, J. P. Flexor tendon – acute injuries / J. P. Leddy // *Operative Hand Surgery*; 3rd ed. / Ed. by D. P. Green. – 1993. – P. 1823–1851.

122. Leversedge, F. J. Flexor tendon grafting to the hand: An assessment of the intra-synovial donor tendon. A preliminary single-cohort study / F. J. Leversedge, D. Zelouf, C. Williams, R. H. Gelberman et al. // *J. Hand Surg. (Am.)*. – 2000. – Vol. 25. – P. 721–730.

123. Littler, J. W. Compartment reconstruction for the Quervain disease / J. W. Littler, D. M. Freedman, M. M. Malerich // *J. Hand Surg. Br.* – 2002. – Vol. 27. – P. 242–244.

124. Lundborg, G. Experimental studies on cellular mechanisms involved in healing of animal and human flexor tendon in synovial environment / G. Lundborg, F. Rank // *Hand*. – 1980. – Vol. 12. – P. 3.

125. Masaki, F. Spontaneous flexor tendon rupture of the flexor digitorum profundus secondary to an anatomic variant / F. Masaki, T. Isao // *J. Hand Surg. (Am.)*. – 2007. – Vol. 32. – P. 1195–1199.

126. Mathew, P. Factors in adherence of flexor tendon after repair / P. Mathew, H. Richards // *J. Bone Joint Surg.* – 1960. – Vol. 58B (2). – P. 230–236.

127. McDowell, C. L. Tendon healing: an experimental model in the dog / C. L. McDowell, D. M. Snyder // *J. Hand. Surg.* – 1977. – Vol. 2. – P. 122–126.

128. McFarlane, R. M. Flexor Tendon injuries within the fingers / R. M. McFarlane, R. Lamon, G. Jarvis // *J. Trauma*. – 1968. – Vol. 8 (6). – P. 986–1003.

129. Milford, L. Tendon injuries / L. Milford // *Campbell's Operative Orthopaedics* / Ed. by A. H. Crenshaw. – St. Louis: Mosby Company, 1987. – P. 149–182.

130. Moore, T. Flexor tendon reconstruction / T. Moore, B. Anderson, J. G. Seiler 3rd // *J. Hand Surg. (Am.)*. – 2010. – Vol. 35. – P. 1025–1030.

131. Moriya, T. The effect of epitendinous suture technique on gliding resistance during cyclic motion after flexor tendon repair: a cadaveric study / T. Moriya, C. Zhao, K. N. An et al. // *J. Hand Surg.* – 2010. – Vol. 35 (4). – P. 552–558.

132. Pauchard, N. Graft reconstruction of flexor tendons / N. Pauchard, B. Pedeutour, G. Dautel // *Chir. Main*. – 2014. – Jul 8. – P. S1297–S3203.

133. Potenza, A. D. Philosophy of flexor tendon surgery / A. D. Potenza // *Orthop. Clin. North Am.* – 1986. – Vol. 17 (3). – P. 349–352.

134. Puhaindran, M. E. Absence of flexor digitorum superficialis tendon in the little finger is not associated with decreased grip strength / M. E. Puhaindran, S. J. Sebastian // *J. Hand. Surg. Eur.* – 2008. – Vol. 33. – P. 205–207.

135. Ravnic, D. J. Diagnosis and localization of flexor tendon injuries by surgeon-performed ultrasound: A cadaveric study / D. J. Ravnic, R. D. Galiano, V. Bodavula, D. W. Friedman et al. // *J. Plast. Reconstr. Aesthet. Surg.* – 2011. – Vol. 64. – P. 234–239.

136. Riaz, M. Long term outcome of early active mobilization following flexor tendon repair in zone 2 / M. Riaz, C. Hill, K. Khan, J. O. Small // *J. Hand. Surg. Br.* – 1999. – Vol. 24. – P. 157–160.

137. Rocchi, L. Flexor tendon injuries of the hand treated with TenoFix: mid-term results / L. Rocchi, A. Merolli, A. Genzini et al. // *J. Orthop. Traumatol.* – 2008. – Vol. 9 (4). – P. 201–208.

138. Silva, M. J. The insertion site of the canine flexor digitorum profundus tendon heals slowly following injury and suture repair / M. J. Silva, M. I. Boyer, K. Ditsios, M. E. Burns et al. // *J. Orthop. Res.* – 2002. – Vol. 20. – P. 447–453.

139. Smith, P. Two-stage grafting of flexor tendons: Results after mobilization by controlled early active movement / P. Smith, M. Jones, A. Grobbelaar // *Scand. J. Plast. Reconstr. Surg. Hand Surg.* – 2004. – Vol. 38. – P. 220–227.

140. Stainberg, D. R. Acute flexor tendon injuries / D. R. Stainberg // *Orthop. Clin. North Am.* – 1992. – Vol. 23 (1). – P. 125–140.

141. Strickland, J. W. Development of flexor tendon surgery: Twenty-five years of progress / J. W. Strickland // *J. Hand Surg.* – 2000. – Vol. 25A, N 2. – P. 214–235.

142. Strickland, J. W. Flexor tendon repair – Indiana method / J. W. Strickland // *The Indiana Hand Center Newsletter.* – 1993. – Vol. 1. – P. 1–19.

143. Strickland, J. W. Flexor tendon injuries: Part I. Foundation of treatment / J. W. Strickland // *J. Am. Acad. Orthop. Surg.* – 1995. – Vol. 3 (1). – P. 44–54.

144. Strickland, J. W. Flexor tendon injuries. Part 5. Flexor tenolysis, rehabilitation and results / J. W. Strickland // *Orthop. Rev.* – 1987. – Vol. 16, N 3. – P. 33–49.

145. Su, B. W. The biomechanical analysis of a tendon fixation device for flexor tendon repair / B. W. Su, T. S. Protopsaltis, M. F. Koff et al. // *J. Hand Surg.* – 2005. – Vol. 30 (2). – P. 237–245.

146. Tan, J. S. Variations of the flexor digitorum superficialis as determined by an expanded clinical examination / J. S. Tan, L. Oh, D. S. Louis // *J. Hand Surg. Am.* – 2009. – Vol. 34 (5). – P. 900–906.

147. Tang, J. B. Indications, methods, postoperative motion and outcome evaluation of primary flexor tendon repairs in zone 2 / J. B. Tang // *J. Hand Surg.* – 2007. – Vol. 32E (2). – P. 118–129.

148. Thien, T. B. Rehabilitation after surgery for flexor tendon injuries in the hand / T. B. Thien, J. H. Becker, J. C. Theis // *Cochrane Database Syst Rev.* – 2004. – Vol. 4. – P. CD003979.

149. Tsuge, K. Intra-tendinous tendon suture in the hand / K. Tsuge, Y. Ikuta, Y. Matsuishi // *Hand.* – 1975. – Vol. 7 (3). – P. 250–255.

150. Tsuge, K. Repair of flexor tendons by intra-tendinous tendon suture / K. Tsuge, Y. Ikuta, Y. Matsuishi // *J. Hand.* – 1977. – Vol. 2 (6). – P. 436–440.

151. Verdant, C. E. Half a century of flexor-tendon surgery. Current status and changing philosophies / C. E. Verdant // *J. Bone Joint Surg.* – 1972. – Vol. 54 A (3). – P. 472–491.

152. Verdant, C. E. Primary repair of flexor tendons / C. E. Verdant // *J. Bone Joint Surg.* – 1960. – Vol. 42 A. – P. 647–657.

153. Voegelin, E. Hand surgery worldwide / E. Voegelin, J. R. Urbaniak // *Konstantaras. Med. Publ.* – 2011. – P. 189–193.

154. White, W. L. Secondary restoration of finger flexion by digital tendon grafts / W. L. White // *Am. J. Surg.* – 1956. – Vol. 91. – P. 662–668.