Федеральное государственное автономное образовательное учреждение высшего образования

"Российский университет дружбы народов"

на правах рукописи

Бекреев Валерий Валентинович

ДИАГНОСТИКА И КОМПЛЕКСНОЕ ЛЕЧЕНИЕ ЗАБОЛЕВАНИЙ ВИСОЧНО-НИЖНЕЧЕЛЮСТНОГО СУСТАВА

14.01.14 - Стоматология

Диссертация на соискание ученой степени доктора медицинских наук

Научный консультант:
Член-корреспондент РАН,
доктор медицинских наук,
профессор С.Ю. Иванов.

Москва - 2018

ОГЛАВЛЕНИЕ

ВВЕДЕНИЕ 6

ЦЕЛЬ И ЗАДАЧИ ИССЛЕДОВАНИЯ 8

ГЛАВА 1**. ОБЗОР ЛИТЕРАТУРЫ** 16

1.1. Строение и биомеханика височно-нижнечелюстного сустава 16

1.2. Эпидемиология заболеваний височно-нижнечелюстного сустава 22

1.3. Этиология дисфункций височно-нижнечелюстного сустава 24

1.4. Классификации заболеваний височно-нижнечелюстного сустава и формулирование диагноза 27

1.5. Внутренние нарушения височно-нижнечелюстного сустава 31

1.6. Патогенез внутренних нарушений височно-нижнечелюстного сустава 37

1.7. Диагностика дисфункций височно-нижнечелюстного сустава 40

1.7.1. Клинические методы обследования, применяемые для диагностики дисфункций височно-нижнечелюстного сустава 40

1.7.2. Инструментальные методы исследования 43

1.7.2.1. Графические методы регистрации движений нижней челюсти 43

1.7.2.2. Электромиография мышц, участвующих в движениях нижней челюсти 43

1.7.2.3. Аускультация височно-нижнечелюстного сустава и фоноартрография 44

1.7.2.4. Артропункция височно-нижнечелюстного сустава нижнечелюстного сустава 46

1.7.2.5. Лучевые методы диагностики заболеваний височно-нижнечелюстного сустава 47

1.8. Лечение внутренних нарушений ВНЧС 61

ГЛАВА 2. **МАТЕРИАЛЫ И МЕТОДЫ ИССЛЕДОВАНИЯ** 66

2.1. Общая характеристика проведенного исследования 66

2.1.1. Организация исследования 66

2.1.2. Материалы исследования 66
2.2. Методы обследования пациентов 70
2.2.1. Методы клинического обследования пациентов 71
2.2.2. Методы инструментального обследования пациентов 83
2.2.2.1. Рентгенологические методы исследования 83
2.2.2.2. Магнитно-резонансная томография височно-нижнечелюстного сустава 84
2.2.2.3. Ультразвуковое исследование височно-нижнечелюстного сустава 91
2.3. Методы проводимого лечения 92
2.3.1. Применение окклюзионной шины 92
2.3.2. Медикаментозное лечение 94
2.3.3. Физиотерапевтическое лечение 95
2.3.4. Хирургические методики лечения ВН ВНЧС 95
2.3.4.1. Артропункция ВНЧС 95
2.3.4.2. Артроскопия ВНЧС 96
2.4. Методы статистической обработки полученных результатов 98
ГЛАВА 3. **РАЗРАБОТКА МЕТОДОЛОГИИ ДИАГНОСТИКИ И ЛЕЧЕНИЯ ВНУТРЕННИХ НАРУШЕНИЙ ВНЧС** 99
3.1. Разработка методологии диагностики внутренних нарушений ВНЧС 99
3.1.1. Применение клинических методов обследования пациента с патологией ВНЧС (осмотр, пальпация, аускультация) 99
3.1.2. Разработка метода ультразвуковой диагностики заболеваний ВНЧС 102
3.1.3. Разработка алгоритма диагностики внутренних нарушений височно-нижнечелюстного сустава 110
3.2. Разработка методологии лечения внутренних нарушений ВНЧС 114
3.2.1. Применение разобщающей каппы 114
3.2.2. Разработка метода гидравлической репозиции суставного диска ВНЧС 116
3.2.3. Разработка методики артропункции для применения метода гидравлической репозиции суставного диска ВНЧС 119

3.2.4. Разработка способа лечения заболеваний височно-нижнечелюстного сустава, сопровождающихся передним смещением и деформацией суставного диска 135
3.2.5. Определение показаний для проведения лечебной артроскопии ВНЧС в комплексном лечении внутренних нарушений с применением метода гидравлической репозиции суставного диска 139
3.2.6. Разработка методики реабилитации пациентов после артроскопии височно-нижнечелюстного сустава 144
3.2.7. Разработка алгоритма лечения пациентов с внутренними нарушениями ВНЧС 144
ГЛАВА 4. **РЕЗУЛЬТАТЫ ЛЕЧЕНИЯ ПАЦИЕНТОВ С ПОДВЫВИХОМ СУСТАВНОГО ДИСКА ВНЧС** 148
4.1. Результаты лечения пациентов с подвывихом суставного диска с применением окклюзионной шины без использования других методов репозиции 148
4.2. Результаты лечения пациентов с подвывихом суставного диска с применением метода гидравлической репозиции суставного диска перед использованием окклюзионной шины 158
4.3. Результаты лечения пациентов с подвывихом суставного диска сочетанным применением окклюзионной шины и метода гидравлической репозиции диска 169
ГЛАВА 5. **РЕЗУЛЬТАТЫ ЛЕЧЕНИЯ ПАЦИЕНТОВ С ХРОНИЧЕСКИМ ВЫВИХОМ СУСТАВНОГО ДИСКА** 185
5.1. Результаты лечения пациентов с хроническим вывихом суставного диска с применением разобщающей каппы без использования других методов репозиции 185
5.2. Применение метода гидравлической репозиции суставного диска перед использованием окклюзионной шины у пациентов с хроническим вывихом суставного диска 193

5.2.1. Обоснование применения метода гидравлической репозиции суставного диска ВНЧС перед использованием окклюзионной шины 193

5.2.2. Результаты применения метода гидравлической репозиции суставного диска ВНЧС перед использованием окклюзионной шины у пациентов с хроническим вывихом суставного диска 196

5.3. Результаты лечения пациентов с хроническим вывихом суставного диска с сочетанным применением разобщающей каппы и метода гидравлической репозиции диска 205

5.4. Результаты сочетанного применения артроскопии, разобщающей каппы и метода гидравлической репозиции у пациентов с хроническим вывихом суставного диска 214

ГЛАВА 6. **ФАРМАКОЛОГИЧЕСКОЕ СОПРОВОЖДЕНИЕ ПРИ ЛЕЧЕНИИ ВНУТРЕННИХ НАРУШЕНИЙ ВНЧС** 234

ГЛАВА 7. **ОБСУЖДЕНИЕ ПОЛУЧЕННЫХ РЕЗУЛЬТАТОВ** 246

ВЫВОДЫ 290

ПРАКТИЧЕСКИЕ РЕКОМЕНДАЦИИ 292

СПИСОК СОКРАЩЕНИЙ 294

СПИСОК ЛИТЕРАТУРЫ 295

ВВЕДЕНИЕ

Актуальность проблемы

Заболевания височно-нижнечелюстного сустава (ВНЧС) являются одной из актуальнейших проблем современной стоматологии. Это обусловлено, с одной стороны, частотой встречаемости патологии височно-нижнечелюстного сустава [6; 11; 71; 88, 100; 144; 165; 203; 210; 214; 245; 247; 256; 277; 316], а с другой стороны – сложностью диагностики [7; 44; 113; 139; 183; 212].

Самую большую группу больных с поражением височно-нижнечелюстного сустава составляют пациенты с внутренними нарушениями, которые определяются как нарушение анатомических и функциональных взаимоотношений между компонентами сустава (суставного диска, внутрисуставных связок, головки нижней челюсти (НЧ), капсулы) и составляют на специализированном приеме пациентов с этой патологией более 80% [6; 11; 247; 256].

Одновременно у пациента может быть синовит, болевой синдром дисфункции, остеартроз, а также их сочетание, но это разнообразие нозологических форм часто обусловлено или спровоцировано внутренними нарушениями ВНЧС. Причины внутренних нарушений могут быть различного генеза, но чаще всего таковыми являются нарушения окклюзии и состояния соединительной ткани [1; 72; 131; 174; 189].

Пусковые факторы патологического процесса в суставе могут быть разными: удаление зубов и их протезирование, необычное движение нижней челюсти или слишком широкое открывание рта при приеме пищи, зевании и лечении зубов. При этом происходит растяжение некоторых внутрисуставных связок, фиксирующих суставной диск, что приводит к его дислокации. Диагностика нарушений мягкотканых элементов сустава осуществляется применением магнитно-резонансной томографии (МРТ), но контроль эффективности на этапах лечения затруднен. Во-первых, МРТ проводить часто не рекомендуется, во-вторых, количественные измерения степени

смещения суставного диска и его подвижности не проводятся, в-третьих, есть группа пациентов с клаустрофобией, проведение которым МРТ невозможно. Кроме того, МРТ не всегда стопроцентно отражает состояние и положение суставного диска [249; 280].

Визуализация суставного диска ВНЧС возможна с помощью ультразвукового исследования (УЗИ), но критерии нормы положения и перемещения диска во время этого исследования не разработаны, как и оценка состояния диска в цифровом выражении, отсутствует методика оценки эффективности с помощью УЗИ проводимого лечения. Публикации о совместном применении МРТ и УЗИ в отечественной и зарубежной литературе единичны, и критерии применения УЗИ как дополнение к МРТ с целью улучшения диагностики внутренних нарушений также не разработаны.

Лечение пациентов с внутренними нарушениями начинается с изготовления и применения индивидуальной разобщающей каппы (окклюзионной шины). Главная цель применения каппы - "разгрузка" сустава. Являясь прокладкой между верхней и нижней челюстями, каппа опускает нижнюю челюсть вниз и несколько увеличивает ширину суставной щели, что способствует репозиции суставного диска. Пациентам рекомендуется применять ее, как правило, 2-3 часа дома и надевать на ночь в течение 6 месяцев.

В начальных стадиях внутренних нарушений при использовании каппы достигаются нормализация окклюзии, репозиция суставного диска [159; 190; 218; 222], а в поздних стадиях, при невправляемом смещении диска, это часто практически невозможно. В таких случаях смещенный суставной диск при попытке воспроизведения движений нижней челюсти остается неподвижным, а взаимная травма элементов сочленения обусловливает воспалительный процесс, дегенерацию диска, образование фиброзных спаек (склерозирование), вторичный остеоартроз [126]. Все это приводит к сращению диска с окружающими тканями и значительно затрудняет репозицию суставного диска при лечении.

Таким образом, при внутренних нарушениях ВНЧС наиболее сложно лечить пациентов с невправляемым смещением суставного диска и вторичным остеоартрозом. Их лечение с помощью каппы (окклюзионная шина), восстановлением нормальной окклюзии далеко не всегда приводит к нормализации положения суставного диска [37; 228], а репонирование диска хирургическими методами без учета окклюзии часто вызывает рецидив данной патологии.

Таким образом, необходима разработка новых методов репозиции суставного диска, позволяющих, не прибегая к оперативному вмешательству, достигать нормализации функциональных и анатомических взаимоотношений внутренних элементов ВНЧС. Появление новых технологий в медицине позволяет расширить врачебные возможности. Привлекательным методом лечения заболеваний ВНЧС является артроскопия. Лечебно-диагностическая артроскопия при данной патологии применяется за рубежом и в России [182; 327], но широкого распространения не имеет. В отечественной литературе имеются единичные публикации на эту тему [101; 206; 213].

Артроскопия ВНЧС позволяет освободить суставной диск от фиброзных спаек, репонировать его, но реабилитация пациентов после артроскопии является трудной задачей, поскольку даже комплексное послеоперационное ведение пациентов с применением механотерапии и ортодонтического или ортопедического лечения не всегда позволяет достигнуть нормализации функции суставного диска. Поэтому также требуется разработка новых методик реабилитации пациентов после артроскопии ВНЧС.

Цель исследования – **повышение** эффективности диагностики и лечения пациентов с заболеваниями ВНЧС.

Задачи исследования:

1. Разработать новую методику диагностики заболеваний ВНЧС на основе сочетания применения МРТ и УЗИ.

2. Оценить эффективность использования УЗИ в определении для определения степени анатомических и функциональных нарушений внутрисуставных элементов ВНЧС во время движения нижней челюсти.
3. Создать алгоритм мониторинга и динамического объективного контроля эффективности лечения с помощью УЗИ.
4. Разработать и внедрить метод гидравлического воздействия на суставной диск ВНЧС под контролем УЗИ.
5. Оценить эффективность применения окклюзионной шины у пациентов с подвывихом суставного диска ВНЧС.
6. Оценить эффективность применения окклюзионной шины у пациентов с хроническим вывихом суставного диска ВНЧС.
7. Определить эффективность применения алгоритма пяти шагов лечения с подвывихом и хроническим вывихом суставного диска.
8. Определить эффективность применения метода гидравлической репозиции в комплексном лечении пациентов с внутренними нарушениями ВНЧС.
9. Разработать методику реабилитации пациентов с внутренними нарушениями ВНЧС после артроскопии.
10. Разработать рекомендации для профилактики возникновения и прогрессирования патологических процессов в ВНЧС.

Научная новизна исследования:

Научная новизна заключается в разработке алгоритма обследования пациентов с патологией ВНЧС, внедрения новых методов диагностики и лечения.

Впервые:

- Впервые совместно со специалистами лучевой диагностики разработана методика ультразвукового исследования ВНЧС.
- Впервые определена диагностическая значимость УЗИ в дополнение к МРТ.

- Впервые разработана и применена методика контроля эффективности лечения пациентов с внутренними нарушениями ВНЧС с помощью УЗИ.
- Впервые разработана методология ведения пациентов с внутренними нарушениями ВНЧС с применением пяти предложенных последовательных шагов лечения пациентов с внутренними нарушениями ВНЧС.
- Впервые разработан и внедрен в практику способ лечения заболеваний височно-нижнечелюстного сустава, сопровождающихся передним смещением и деформацией суставного диска, с проведением артропункций под контролем УЗИ.
- Впервые определена эффективность лечения пациентов с применением метода гидравлической репозиции в комплексном лечении пациентов с внутренними нарушениями ВНЧС.
- Впервые разработана методика артропункции для применения метода гидравлической репозиции суставного диска у пациентов с внутренними нарушениями ВНЧС.
- Впервые определены показания для проведения лечебной артроскопии ВНЧС в комплексном лечении внутренних нарушений с применением метода гидравлической репозиции суставного диска.
- Впервые разработана методика реабилитации пациентов после артроскопии височно-нижнечелюстного сустава.
- Впервые обосновано применение артропункций перед использованием окклюзионной шины в комплексном лечении пациентов с внутренними нарушениями ВНЧС.
- Впервые проведено сравнение эффективности лечения пациентов с подвывихом и хроническим вывихом суставного диска ВНЧС при применении метода гидравлической репозиции в комплексном лечении пациентов с внутренними нарушениями ВНЧС.

Практическая значимость:

1. Применение разработанной методики ультразвукового исследования ВНЧС позволяет производить экспресс диагностику внутренних нарушений данного сочленения.
2. Совершенствование диагностики и степени поражения ВНЧС при внутренних нарушениях с применением МРТ и УЗИ позволяет планировать объем и характер лечебных мероприятий.
3. Разработанный алгоритм диагностики совместного применения МРТ и УЗИ повышает эффективность определения степени поражения ВНЧС и позволяет количественно определить величину деформации и смещения суставного диска.
4. Определены показания к применению неинвазивных и малоинвазивных методов лечения в сочетании с методом гидравлической репозиции суставного диска у пациентов с внутренними нарушениями ВНЧС.
5. Применение разработанного алгоритма лечения улучшает результативность неинвазивных и малоинвазивных методов воздействия на внутренние нарушения ВНЧС.
6. Применение разработанного алгоритма контроля эффективности лечения с использование УЗИ позволяет определить абсолютные показания к артроскопии ВНЧС.
7. Применение разработанного алгоритма лечения с использованием метода гидравлической репозиции суставного диска позволяет уменьшить потребность в операции артроскопии, проводимой под общим обезболиванием.
8. Определены показания к применению УЗИ в сочетании с МРТ при диагностике и контроле эффективности лечения пациентов с внутренними нарушениями ВНЧС.

9. Проведение артропункций под контролем УЗИ после операции артроскопии уменьшает сроки реабилитации и приводит к восстановлению функции ВНЧС.
10. Применение УЗИ на этапах лечения внутренних нарушений позволяет измерять степень деформации и смещения суставного диска и таким образом осуществлять количественный контроль эффективности лечения.

Личный вклад автора:

Автором лично обследовано 2714 больных, разработана и применена методика комплексного обследования пациентов с внутренними нарушениями височно-нижнечелюстного сустава (ВН ВНЧС). Автором обработаны и проанализированы результаты методов лучевой диагностики, применяемых у данной категории пациентов – рентгенографии, магнитро-резонанской томографии (МРТ), ультразвуковых исследований (УЗИ). Автором обосновано применение УЗИ ВНЧС в комплексе с МРТ в диагностике и контроле эффективности лечения пациентов. Автор лично принимал участие в комплексном лечении всех пациентов, проводил артроцентез и артроскопические вмешательства. Автором разработана методология ведения пациентов с ВН ВНЧС, состоящая из пяти последовательных шагов лечения. Автор лично принимал участие в разработке и патентовании предложенных им методов диагностики и лечения пациентов с ВН ВНЧС.

Основные положения диссертации, выносимые на защиту:

1. Использование ультразвуковой диагностики позволяет проводить экспресс диагностику при внутренних нарушениях ВНЧС, оценивать состояние и функцию внутрисуставных элементов во время движения нижней челюсти.
2. Применение метода гидравлической репозиции суставного диска под контролем УЗИ дает возможность оценивать положение пункционной

иглы, степень расширения суставной щели, количественно оценивать величину уменьшения деформации и дислокации суставного диска.

3. Применение разработанного алгоритма лечения, представленного в виде пяти последовательных шагов, позволяет у пациентов с внутренними нарушениям ВНЧС восстановить положение суставного диска и достичь функциональной нормы данного сочленения в 95,5 % случаев, а у подавляющего количества остальных пациентов получить значительное улучшение функции ВНЧС.
4. Все этапы лечения пациентов с внутренними нарушениями ВНЧС требуют создания системы мониторинга и динамического объективного контроля эффективности лечения с помощью УЗИ.

Внедрение результатов исследования:

Полученные результаты проведенных исследований внедрены в работу медицинского центра медицинского института РУДН, в поликлинику № 2 Минэкономразвития Российской Федерации, центра стоматологии и челюстно-лицевой хирургии МГМСУ, клинико-диагностического центра Первого МГМУ им. И.М. Сеченова.

Апробация работы:

Материалы диссертации представлены на Ежегодном научном форуме «Стоматология 2007», посвященном 45-летию ЦНИИС, 5-7 декабря 2007 г, Москва.; на VI Всероссийская конференции «Образование, наука практика в стоматологии», 2009 г., г. Москва, КРОКУС; на Всероссийской научно-практической конференции «Обезболивание и оказание неотложной помощи в стоматологии», 26-27 ноября 2009 г., г. Сургут; на I Российско-Белорусской научно-практической конференции по нейростоматологии "Болевые синдромы в области головы, лица и полости рта", 9-10 сентября 2010 г., г.

Смоленск; на XVIII Российском национальном конгрессе «Человек и лекарство», Москва, 11-15 апреля 2011 года; на XIII Международном стоматологическом конгрессе по анестезии, седации и контролю над болью, Кона, Гавайи, 29 февраля — 2 марта 2012 г. (постерный доклад); на Девятой научно-практической конференции «Проблемы современной ревматологии» 31 мая 2012 г., Москва, ФКУЗ «Главный клинический госпиталь МВД России» Сборник научных трудов. М., ГКГ МВД РФ. 2012, Москва; на X Всероссийской научно-практической конференции «Образование, наука и практика в стоматологии» по объединенной тематике «Стоматология и социально-значимые заболевания». Москва МВЦ «Крокус Экспо», 11-13 февраля 2013 г.; на 6-й международной конференции «Позиционирование нижней челюсти - эффективное мультидисциплинарное лечение», 4 - 5 октября 2013 г., Москва; на XXXV Всероссийской научно-практической конференции СтАР «Актуальные проблемы стоматологии» (18-20 апреля 2016 год, г. Москва, КРОКУС); Международная научно-практическая конференция «Височно-нижнечелюстной сустав. Синтез науки и практики, 14-15 сентября 2017г., МОНИКИ им. М.Ф. Владимирского.

Публикации:

По теме диссертации опубликовано 36 печатных работ, из них 15 – в в изданиях, рецензируемых ВАК, получены 3 патента РФ.

Объем и структура диссертации:

Диссертация состоит из введения, рубрик цели, задач и научной новизны исследования, глав обзора литературы, описания материалов и методов исследований, описания результатов собственных исследований, заключения, выводов, практических рекомендаций, списка используемой литературы.

Работа изложена на 333 страницах машинописного текста, иллюстрирована 38 таблицами и 146 рисунками. Список используемой литературы включает 330 источников, в том числе 213 отечественных и 117 иностранных.

ГЛАВА 1. ОБЗОР ЛИТЕРАТУРЫ

1.1. Строение и биомеханика височно-нижнечелюстного сустава

Височно-нижнечелюстной сустав (ВНЧС) по строению и функции существенно отличается от других суставов человека. В этом сочленении в течение всей жизни постоянно происходят перемещения частей, его составляющих, не только во время приема пищи и разговора, но также при отражении на лице эмоций, глотании слюны, движении языка, напряжении мышц.

Суставными поверхностями ВНЧС являются головка нижней челюсти, и нижнечелюстная ямка, височной кости. По строению он относится к диартрозным или синовиальным суставам, головки, расположенные с двух сторон нижней челюсти, совершают движения одновременно, каждое из сочленений включает в себя комплекс анатомических образований: головку нижней челюсти, нижнечелюстную ямку и суставной бугорок височной кости, суставной диск, капсулу, связки и мышцы [144]. Инконгруэнтность (несоответствие по размерам суставных поверхностей) нижнечелюстной ямки и головки нижней челюсти создает неустойчивость внутрисуставных взаимоотношений, полную зависимость этих взаимоотношений от смыкания зубных рядов и состояния жевательных мышц.

Инконгруэнтность нижнечелюстной ямки и головки нижней челюсти устраняется тем, что суставной диск (discus articularis), располагаясь в виде двояковогнутой пластинки между суставными поверхностями, нижней частью повторяет форму головки, верхней - нижнечелюстной ямки. Задняя часть диска находится на 12 часах, если полуокружность головки нижней челюсти представить в виде верхней части циферблата. Суставной диск имеет переднее и заднее утолщение (полюсы) и состоит из плотной фиброзной соединительной ткани, похожей на хрящ и содержащей хрящевые клетки, и имеет овальное строение в виде двояковогнутой линзы (Рисунок 1) [51].

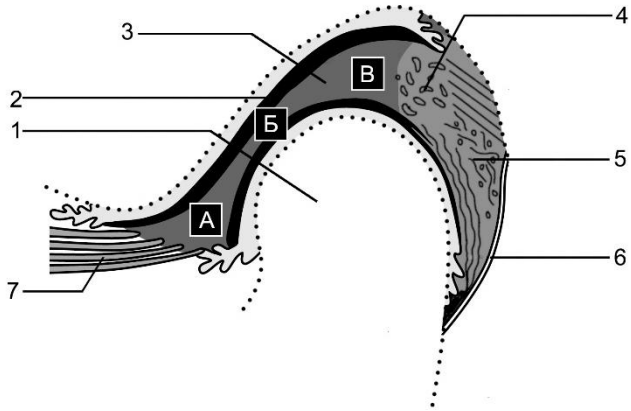

Рисунок 1 – Анатомия височно-нижнечелюстного сустава. 1 – головка нижней челюсти; 2 – нижнечелюстная ямка височной кости; 3 – суставной диск (А – основание (ножка) суставного диска; Б — тонкая некровоснабжаемая часть диска; В — задняя утолщенная часть диска), 4 - биламинарная зона (задисковая подушка); 5 – рыхлая соединительная ткань, сосуды и нервы; 6 – капсула сустава; 7 - верхняя часть латеральной крыловидной мышцы.

Средняя часть диска является самой тонкой (в среднем, до 1,2 мм). Считается, что задняя часть диска по толщине больше других его частей (в среднем, до 3,5 мм), хотя по поводу толщины передней части диска единого мнения нет. В литературе имеются данные о том, что она либо равна, либо немного объемнее, но примерно равна по своей высоте задней части диска [144; 224].

Задний отдел суставного диска продолжается в соединительнотканную биламинарную зону, связывающую задний отдел ямки и заднюю часть суставной площадки головки. Суставной диск на всем протяжении сращен с капсулой сустава и делит полость сустава на два не сообщающихся между собой отдела: верхний и нижний. У взрослых людей объем верхнего отдела не превышает 1 - 1,5 мл, нижнего - 0,5—0,8 мл [75].

В верхней и нижней полостях сустава содержится синовиальная жидкость. Разделение полости сустава на два отдела создает большие компенсаторные возможности. Значительное ограничение движений в суставе наступает лишь при тяжелых поражениях, сопровождающихся разрушением диска. При поражении только одного отдела сустава всегда имеется возможность движения в другом отделе сустава. При сомкнутых зубах суставной диск располагается как шапочка над поверхностью головки НЧ [200].

К переднему краю диска прикрепляются сухожилия верхней головки латеральной крыловидной мышцы и передней части капсулы ВНЧС [84].
Кровеносные сосуды имеются только в передней и задней частях диска, питание промежуточной зоны осуществляется за счет тканевой жидкости и лимфы. От верхней поверхности диска к нижнечелюстной ямке идут эластичные пучки связки, а от нижней — толстая фиброзная соединительная ткань. Верхние эластичные связки возвращают диск обратно при переднем его перемещении, а нижние грубые помогают удерживать его от переднего смещения.

В заднем отделе сустава между сумкой и задним полюсом диска имеется рыхлая соединительная ткань в форме трапеции, основание которой находится у сумки, вершина— у суставного диска. Это анатомическое образование получило название «задисковой подушки», или биламинарной зоны, которая уже упоминалась при описании суставного диска. При некоторых видах патологии ВНЧС травма «задисковой подушки» сместившейся кзади головкой нижней челюсти ведет к нарушению питания и дегенерации суставных тканей.

Связки височно-нижнечелюстного сустава можно разделить на три группы: внутрикапсулярные связки, внекапсулярные связки и связки, относящиеся к данному суставу, но не связанные с суставной сумкой.

К внутрикапсулярным относятся две пары связок. Одна пара спереди и сзади укрепляет диск к височной кости, другая пара связок состоит тоже из волокон, прилегающих к капсуле сустава изнутри, но проходят они от боковых краев диска к боковым поверхностям шейки мыщелкового отростка нижней

челюсти. Экстракапсулярные связки: латеральная (височно-нижнечелюстная) - связка располагается вне суставной сумки латерально и является единственной собственно суставной связкой, а также клиновидно-нижнечелюстная и шило-нижнечелюстная (дополнительные связки).

Следует иметь в виду, что связки ВНЧС состоят из фиброзной неэластичной соединительной ткани, поэтому после перерастяжения первоначальная длина их не восстанавливается. И это является одним из основных этиологических факторов развития внутренних нарушений ВНЧС [84; 144].

Поскольку оба ВНЧС представляют собой единую кинематическую систему и работают синхронно, поэтому развитие патологического процесса в одном суставе, как правило, приводит к нарушению работы в другом ВНЧС [84].

Особенности строения ВНЧС обусловливают возможность движения нижней челюсти в трех плоскостях: вертикальной, сагиттальной и горизонтальной (вверх, вниз, вперед, назад и в стороны). Комбинация этих трех главных видов движений позволяет нижней челюсти занимать разнообразные положения. Любая мышца, прикрепляющаяся к нижней челюсти, может произвести движение в суставе [49]. Результативная ось движений вокруг головки и суставного бугорка располагается в области нижнечелюстного отверстия. Поэтому этот участок нижней челюсти остается относительно малоподвижным даже при полном объеме движений нижней челюсти, и сосудисто-нервный пучок не подвергается травме даже при максимальных ее перемещениях. Положение нижней челюсти, а, следовательно, и головки нижней челюсти зависит от координированной работы жевательных мышц. Результативная сила мышц-синергистов направлена таким образом, что основная нагрузка при жевательных движениях приходится на зубные ряды и пародонт. Сустав же при обычной работе не испытывает значительных нагрузок. Следует отметить, что, помимо перечисленных выше мышц, в движении нижней челюсти принимают участие

мышцы шеи (грудино-ключично-сосцевидная, трапециевидная и затылочная) и глоточные мышцы. Эти мышцы изменяют форму и положение языка, глотки, гортани, смещают нижнюю челюсть кзади и напрягаются при перемещении нижней челюсти вперед.

При открывании рта подбородочный выступ нижней челюсти движется книзу и несколько кзади, описывая дугу, обращенную вогнутостью кзади и кверху. В этом движении от смыкания зубов до максимального опускания нижней челюсти можно выделить три фазы. *В первой фазе*, в начале открывания рта, движение вокруг фронтальной оси происходит в нижнем этаже сустава, суставной диск остается в нижнечелюстной ямке. Во второй фазе, при значительном опускании нижней челюсти, одновременно с продолжающимся вращательным движением головок нижней челюсти в нижнем этаже сустава суставной диск вместе с головкой нижней челюсти скользит вперед и вниз по заднему скату суставного бугорка и выходит на суставной бугорок [224].

Мыщелковый отросток нижней челюсти перемещается кпереди приблизительно на 12 мм, а в некоторых случаях на 2 см относительно височной кости. В верхнем отделе происходят в основном поступательные движения головки нижней челюсти и скольжение диска по скату суставного бугорка, а в нижнем отделе - вращательные движения головки вокруг горизонтальной оси. Описываемые движения происходят одновременно, головка нижней челюсти увлекает за собой диск, и это приводит к выраженным изменениям в конфигурации обоих отделов полости сустава. Диск удерживается между мыщелковым отростком и суставной поверхностью височной кости посредством внутрисуставных связок, верхней головки латеральной крыловидной мышцы и соединительнотканной биламинарной зоны. В третьей фазе, при максимальном открывании рта, движение происходит только в нижнем этаже сустава вокруг фронтальной оси. Суставной диск в при этом находится на суставном бугорке. При закрывании рта рассмотренные этапы движения при опускании нижней челюсти

повторяются в обратном порядке. Следует отметить, что при нормальном функционировании височно-нижнечелюстного сустава диск всегда находится между суставной поверхностью височной кости и мыщелком. При значительном открывании рта возможно соскальзывание головки с суставного бугорка кпереди, в подвисочную ямку, и это может рассматриваться как вывих головки нижней челюсти (острый или хронический). Если происходит выдвижение за вершину суставного бугорка не только головки, но также диска с комплексом окружающих тканей, такое состояние следует расценивать как вывих сустава (острый или хронический).

При перемещении нижней челюсти вперед движение происходит только в верхнем этаже сустава. Мыщелковые отростки вместе с суставными дисками скользят вперед и выходят на бугорок в обоих ВНЧС. При боковом смещении нижней челюсти движения в правом и левом суставах неодинаковы: при движении нижней челюсти вправо в левом височно-нижнечелюстном суставе головка нижней челюсти вместе с диском скользит кпереди и выходит на суставной бугорок, то есть происходит скольжение в верхнем этаже сустава. В это время в правом суставе головка вращается вокруг вертикальной оси, проходящей через шейку мыщелкового отростка. Кроме того, происходит перемещение головки нижней челюсти назад и внутрь. Это движение осуществляется в нижнем отделе сустава между нижней поверхностью диска и головкой. При движении нижней челюсти влево скольжение головки вместе с суставным диском вперед происходит в правом суставе, а вращение вокруг вертикальной оси – в левом.

Считается, что в норме при открывании рта расстояние между режущими краями резцов должно быть в среднем 4,5 – 5, 0 см. Дальнейшее открывание рта может происходить к перемещению головок за пределы суставного бугорка и привести к растяжению капсулы и связочного аппарата сустава, вывиху головки и диска [38].

Таким образом, ВНЧС - очень сложное анатомическое и функциональное образование, состоящее из костных и мягкотканных структур. Движение в нем

осуществляется во время перемещений нижней челюсти при согласованной работой мышц, которая координируется ЦНС, получающей информацию от рецепторного аппарата всего комплекса тканей, имеющих отношение к движениям нижней челюсти, в том числе суставной сумки, суставных связок, мышц и пародонта.

1.2. Эпидемиология заболеваний височно-нижнечелюстного сустава

Распространение функциональных нарушений ВНЧС, по некоторым данным, составляют до 80% всей суставной патологии [233]. Другие авторы приводят различные цифры распространенности заболеваний ВНЧС: от 20% до 80% среди трудоспособного населения [277].

Сведения о частоте заболеваний ВНЧС весьма противоречивы. Согласно эпидемиологическим исследованиям, имеется значительный разброс частоты поражений ВНЧС - от 12 до 75% [71; 206].

Имеются сведения, что 30% пациентов с болевым синдромом в области лица страдают синдромом болевой дисфункции ВНЧС, причем из них 70-85% составляют женщины [152; 215].

Однако нельзя не заметить, что в последние годы исследователи отмечают больший процент пациентов, имеющих эту патологию, нежели лет 20-30 назад, причем количество больных за последние годы продолжает увеличиваться [212; 213; 321]. Некоторые авторы отмечают, что в последние годы число больных с патологией височно-нижнечелюстных сочленений возросло почти в 3,6 раза [135]. Так, по данным известных авторов, от 27 до 76 % больных, обращающихся к стоматологам, имеют жалобы на нарушение функции ВНЧС [88; 100]. Ряд ученых, подчеркивая актуальность этой проблемы, отмечают, что патология височно-нижнечелюстного сустава (ВНЧС) последние десятилетия занимает третье место после кариеса и заболеваний пародонта среди поражений зубочелюстно-лицевой системы [110; 180]. Кроме того, некоторые исследователи прямо отмечают неуклонный

рост из года в год количества таких пациентов, причем в молодом возрасте [13]. По данным диспансерных осмотров студентов московских вузов, патология ВНЧС выявлена у 12% студентов [71].

Увеличение количества пациентов с патологией ВНЧС можно было бы объяснить улучшением диагностики и повышением технических возможностей медицинских исследований, но нельзя не учитывать факт увеличения функциональных нарушений в связи возрастающими психологическими, даже стрессовыми нагрузками людей, связанными с большим потоком информации, урбанизации и социальных потрясений. Кроме того, возможно, повысилась обращаемость за медицинской помощью благодаря большей информированности в последние годы населения о симптомах и возможных последствиях патологического процесса в ВНЧС. И сегодня многие потенциальные пациенты не знают о том, что у них уже имеется патология ВНЧС. Есть мнение, что дисфункция ВНЧС встречается у 14—89 % здорового населения [53; 88; 296]. У 60-70% населения отмечается хотя бы один признак дисфункции нижней челюсти. но только каждый четвертый пациент обращается к стоматологу с жалобами на нарушение функции ВНЧС [283].

Наверняка такой большой разброс данных зависит от критериев оценки состояния ВНЧС. В этой связи интересно следующее сообщение, которое объективно свидетельствует о частоте поражения ВНЧС: патологоанатомическое исследование 30 погибших в возрасте от 17 до 38 лет показало, что у 10 из них (33 %) имели место отклонения формы всех трех анатомических компонентов сустава [265].

Женщин с жалобами на функция ВНЧС значительно больше, чем мужчин [1; 152; 215; 285]. При этом патология этого сочленения чаще всего встречается возрасте от 14 до 40 лет. [1; 253].

Как видно из представленных данных, актуальность проблемы заболеваний ВНЧС в связи с частотой его поражения не вызывает сомнений.

1.3. Этиология дисфункций височно-нижнечелюстного сустава

Согласно многочисленным данным литературных источников, главным этиологическим фактором, обусловливающих возникновение патологии ВНЧС, являются окклюзионные нарушения [36; 114; 165; 223; 258].

Дисфункции, которые возникли в результате нарушения окклюзионных взаимоотношений, называют окклюзионно-артикуляционным синдромом. Имеется описание с дифференциальной диагностикой миофасциального болевого синдрома и окклюзионно-артикуляционного болевого синдрома. [147]. Различные виды аномалий зубочелюстной системы, частичная или полная адентия, нерациональное протезирование, неграмотно проведенное ортодонтическое лечение, заболевания пародонта, приводят к окклюзионным нарушениям, которые могут являться причиной дисфункций ВНЧС или способствовать прогрессированию развития дисфункций ВНЧС [115; 119; 313]. Окклюзионные нарушения, даже если не они явились причиной возникновения нарушений в ВНЧС, осложняют течение патологического процесса [199]. Доказана зависимость между глубоким прикусом и симптомами нарушений в ВНЧС [285].

Окклюзионные нарушения (дистальный, мезиальный прикус, частичная адентия) выявлены у 33-х из 35-ти пациентов [1]. Отмечается роль преждевременных контактов зубов-антагонистов в возникновении дисфункции височно-нижнечелюстного сустава [140; 199; 258]. При обследовании пациентов с помощью КТ и МРТ была доказана связь между снижением окклюзионной высоты и смещением головок нижней челюсти назад и вверх [35; 81]. Есть сведения, что снижение окклюзионной высоты создает предпосылки для развития синдрома дисфункции ВНЧС [3]. Однако часто патология ВНЧС встречается у пациентов с ортогнатическим прикусом и с интактными зубами [44; 163; 207]. Кроме того, восстановление нормальной окклюзии часто приводит или к временному устранению симптомов дисфункции сустава, или может не иметь значимого эффекта [227; 276].

Заслуживают внимания мнения ученых о том, что ортогнатический прикус превалирует у пациентов с патологией ВНЧС [147], и определяли отсутствие нарушения окклюзии у 80% таких пациентов [144]. Вместе с тем, результаты многочисленных исследований в последние десятилетия доказывают большую роль в возникновении заболеваний ВНЧС особенности его строения, исходного состояния его соединительнотканных элементов [180; 214].

Один из факторов, ведущих к дисфункции ВНЧС – дисплазия соединительной ткани (ДСТ), [187]. Соединительная ткань находится во многих органах и системах, в том числе челюстно-лицевой области. В организме человека на долю соединительной ткани приходится 50% от всей массы тела [116]. ДСТ относиться к группе заболеваний, в основе которых лежит наследственная коллагенопатия [66; 211]. Имеются публикации о влиянии ДСТ на возникновение, развитие и течение заболеваний ВНЧС [107; 125].

Болевая дисфункция ВНЧС, связанная с ДСТ – довольно тяжёлое состояние, причиняющее страдания пациентам. Астенический тип конституции, нарушения окклюзии, миопия, гипермобильность суставов, плоскостопие, сколиоз, вегетативно-сосудистая дистония и другие симптомы являются характерными признаками проявления ДСТ. Однако на сегодняшний день отсутствует единый перечень диагностических признаков недифференцированной ДСТ [187].

Констатировать наличие ДСТ, по данным специалистов, можно при выявлении от 6 до 8 и более признаков дисплазии, при наличии поражений не менее двух-трех органов, при семейном анамнезе заболевания [92].

ДСТ, являясь фоном для развития патологии височно-нижнечелюстного сустава, влияет на тяжесть ее течения. Нарушение анатомических и функциональных взаимоотношений между элементами ВНЧС при ДСТ развиваются из-за слабости капсулярно-связочного аппарата, неспособного удержать суставной диск в правильном положении даже при нормальной функции верхнего пучка латеральной крыловидной мышцы [1; 128].

Доказано, что в 70-82 % случаев заболеваниями ВНЧС страдают женщины в возрасте от 14 до 40 лет. [1; 151; 285; 313]. Дисфункция ВНЧС, согласно данным литературы в 70-82 % случаев встречается у женщин, практически в 5 раз чаще, чем у мужчин [3], причем более чем в 50 % случаев у этих женщин отмечаются ортогнатический прикус и интактные зубные ряды [10; 320].

Причину развития дисфункции ВНЧС некоторые авторы рассматривают парафункции жевательных мышц [162; 260]. В результате окклюзионных нарушений возникает дискоординация мышечных сокращений, изменяется положение головок нижней челюсти, происходит смещение суставного диска, возникает травма внутрисуставных элементов, в том числе задисковой зоны с нарушением иннервации и кровоснабжения сустава. [136; 328].

Однако известно, что такие нарушения могут быть следствием как окклюзионно-артикуляционных нарушений, так и изменений психоэмоционального статуса пациентов [80; 94; 164].

Выявлено, что у 40–93,5% больных с заболеваниями ВНЧС выявлены различные нарушения психоэмоциональной сферы, что свидетельствует о большой роли патохарактерологических особенностей личности в патогенезе дисфункций ВНЧС [119; 330]. Полагают, что психоэмоциональные расстройства могут как влиять на возникновение заболевания, так и появляться на фоне длительной хронической боли [175; 209; 242]. Подтверждением связи патологии с изменением психического состояния являются данные о том, что при обследовании больных с заболеваниями височно-нижнечелюстного сустава в 14,8% обнаруживаются психические заболевания [122].

Таким образом, при обследовании пациентов с дисфункциями ВНЧС выявляется сложная клиническая картина полиэтиологического характера, которая часто сопровождается различными нервно-психическими расстройствами. Поэтому не всегда понятно, какой фактор является решающим в этиологии. Не исключено, что сочетание различных факторов приводит к развитию дисфункции сустава [99; 207; 288].

Системные заболевания, например, ревматоидный артрит, в некоторых случаях могут явиться основной причиной функциональных нарушений ВНЧС [174; 207]. Доказана корреляция между стадией ревматоидного артрита и степенью функциональных нарушений ВНЧС [187].

В появлении нарушений функции ВНЧС все больше исследователей видят в комбинации неблагоприятных факторов, которые часто усиливают друг друга [172]. В настоящее время рассматриваются три основные теории происхождения синдрома дисфункции: окклюзионные нарушения, мышечный дисбаланс, психофизиологический феномен [86]. Любой из неблагоприятных факторов может стать причиной болезни, в том числе и дисфункция ВНЧС [98; 185]. В 30 – 40 % случаев отмечается сочетание заболеваний ВНЧС с остеохондрозом шейного отдела позвоночника [143].

У подавляющего большинства больных симптомы болевой дисфункции височно-нижнечелюстного сустава появились после протезирования, пломбирования или удаления зубов, внутриротовых операций при широко открытом рте, при патологической стираемости зубов; в единичных случаях при бруксизме [204].

Патология ВНЧС развивается вследствие нарушения окклюзии, действия психогенных или травматических факторов и со временем приводят к дегенеративным изменениям в костных структурах сустава, т.е. остеоартрозу [2; 179; 303].

1.4. Классификации заболеваний ВНЧС и формулирование диагноза

Сравнительно недавно, еще в 80-х годах прошлого столетия дифференциальную диагностику заболеваний ВНЧС проводили между наиболее часто встречающимися заболеваниями височно-нижнечелюстного сустава — привычному вывиху и подвывиху нижней челюсти, артритам и артрозам [34; 43]. Позже стали появляться работы, в которых поставленный диагноз, например, «вывих мениска ВНЧС» выходил за пределы

международной классификации болезней (МКБ), в классификациях стали появляться новые нозологические формы, например, мышечно-суставная дисфункция [143]. Получила признание специалистов классификация Ю.А. Петросова [145], в которой на первое место выставлены дисфункциональные синдромы. Примечательно, что в этой классификации присутствует термин «дисфункциональный синдром мениска», но без какой-либо детализации внутрисуставных нарушений. Следует отметить, что в 1969 г. Laskin D. предложил определение миофасциального болевого дисфункционального синдрома (МБД-синдрома), которое сейчас считается классическим и применимо к патологии ВНЧС в том числе [281]. В 70-х годах появляется описание критериев постановки диагноза «Болевой синдром дисфункции ВНЧС» [74].

В отечественной литературе существует множество терминов, обозначающих патологию ВНЧС. К наиболее часто встречаемым относятся: «дисфункция височно-нижнечелюстного сустава» [7; 119; 137], «болевой синдром дисфункции височно-нижнечелюстного сустава» [121], синдром дисфункции [95;99], миофасциальный болевой синдром, мышечно-суставная дисфункция [108; 147; 212]. Все это создает терминологическую путаницу, затрудняет взаимопонимание среди врачей разных специальностей и даже среди стоматологов.

Таким образом, многие специалисты справедливо считают, что необходимо различать заболевания ВНЧС и мышечно-суставную дисфункцию челюстно-лицевой области.

В процессе развития науки о патологии ВНЧС были разработаны десятки классификаций, которые отвечали требованиям времени их создания, но многие из них теперь могут представлять интерес лишь в историческом плане, например, классификация ревматических заболеваний ВНЧС. Основана на классификации американской ревматологической ассоциации (адаптирована McCarty, 1985). Изменения положения суставного диска нашло отражение в классификациях Американской ассоциации Краниомандибулярной Академии

(1980 г.) и Американской дентальной ассоциации в модификации Bell (1985 г), и они вошли в мировую практику под термином "внутренние нарушения" ВНЧС [180].

Быстрому дальнейшему развитию медицинской науки и, в частности, учения о патологии ВНЧС, способствовало появление в последние десятилетия высокоэффективных технологий, таких как компьютерная томография (КТ) [79; 157; 169; 194; 214], магнитно-резонансная томография (МРТ) [14; 41; 64; 85; 120] и артроскопия ВНЧС [41; 182; 102; 105;120; 206], которые значительно расширили диагностические возможности, выявили многие, не известные ранее подробности структурных изменений в ВНЧС. Появилась возможность визуилизировать мягкотканые структуры ВНЧС, было установлено, что многие патологические процессы объясняются или сопровождаются нарушением этих структур – суставного диска, внутрисуставных связок и капсулы, причем эти заболевания, по данным многих авторов [6; 247; 256], составляют от 70 до 80% всех случаев поражений ВНЧС.

В настоящее время самая распространенной классификацией, применяемой в нашей стране и за рубежом, является классификация заболеваний ВНЧС на основе МКБ-10. Согласно этой классификации, заболевания сустава могут быть отнесены к двум классам.

Класс XII. Челюстно-лицевые аномалии (включая аномалии прикуса), раздел 6 «Болезни височно-нижнечелюстного сустава».

- Синдром болевой дисфункции височно-нижнечелюстного сустава.
- Щелкающая челюсть.
- Вывих и подвывих ВНЧС.
- Боль в ВНЧС, не классифицированная в других рубриках.
- Тугоподвижность ВНЧС, не классифицированная в других рубриках.
- Остеофиты височно-нижнечелюстного сустава.
- Другие болезни ВНЧС.
- Болезнь ВНЧС неуточненная.

Класс XIII. Болезни костно-мышечной системы и соединительной ткани.
Артропатии.

- Инфекционные артропатии: пиогенный артрит, реактивные артропатии, болезнь Рейтера.
- Воспалительные полиартропатии: серопозитивный ревматоидный артрит, синдром Фелти, другие ревматоидные артриты, юношеский артрит.
- Травматические артропатии.
  Артрозы.
- Артрозы (полиартроз, остеоартроз, первичный артроз).

Однако данная классификация не учитывает вопросы этиологии и патогенеза заболеваний ВНЧС. Чаще всего диагноз формулируется как «синдром болевой дисфункции височно-нижнечелюстного сустава» (синдром Костена, к 07.60), «щелкающая челюсть» (К 07.61) и «остеоартроз височно-нижнечелюстного сустава» (М 19) [296].

В зарубежной литературе широко используются классификация по Wilkes, Research Diagnostic Criteria (RDC) и классификация Американской Академии Орофациальной Боли (AAOFP) [243].

Наиболее распространенной классификацией, используемой челюстно-лицевые хирурги в других странах, является классификация Wilkes Но эта классификация включает в себя не все заболевания ВНЧС [329].

Применение классификации RDC требует большого количества сложных вычислений и подсчетов, что ограничивают их использование в условиях практической стоматологии [248].

Классификация AAOFP включает в себя практически все заболевания и повреждения ВНЧС, но недостаточно учтены вопросы мышечных расстройств [294].

В 1997 году отечественными учеными была создана новая классификация заболеваний и повреждений височно-нижнечелюстного сустава [179],

которая адаптирована к современным возможностям диагностики и признана ведущими специалистами как наиболее удачная [22]:

Артикулярные заболевания:

1. Воспалительные (артриты).
2. Невоспалительные.

2.1. Внутренние нарушения.

2.2. Остеоартрозы:

- не связанные с внутренними нарушениями ВНЧС, первичные или генерализованные;
- связанные с внутренними нарушениями ВНЧС (вторичные).

2.3. Анкилозы.

2.4. Врожденные аномалии.

2.5. Опухоли.

Неартикулярные заболевания:

1. Бруксизм.
2. Болевой синдром дисфункции ВНЧС.
3. Контрактуры жевательных мышц.

Одной из главных особенностей этой классификации является наличие раздела внутренних нарушений.

1.5. Внутренние нарушения ВНЧС

Собирательный термин "внутренние нарушения ВНЧС" включает состояния, при которых имеется патология мягкотканых элементов сустава (суставного диска, внутрисуставных связок, капсулы), изменения их анатомических и функциональных взаимоотношений. По литературным данным [6; 11; 60; 247; 256], они составляют 70-80 % у больных, обратившихся в клинику, но поводу патологии ВНЧС.

Наиболее частой причиной возникновения данного вида патологии являются длительно существующие изменения в зубочелюстной системе,

формирующие вынужденную окклюзию. При отсутствии окклюзионной патологии причиной возникновения внутренних нарушений ВНЧС может быть изменение состояния мышц, участвующих в жевании. Во многих случаях ведущим этиологическим фактором появления этих нарушений является перерастяжение связочного аппарата ВНЧС. Надо отметить, что начало и прогрессирование внутренних нарушений ВНЧС часто связано с исходным состоянием мягкотканых структур, его составляющих. Для пациентов с дисплазией соединительной ткани характерны высокая степень предрасположенности к заболеваниям опорно-двигательного аппарата.

Таким образом, внутренние нарушения ВНЧС являются полиэтиологическими заболеваниями со сложным и многообразным механизмом развития. Поэтому в каждом конкретном случае необходимо выявить ведущий фактор развития патологического процесса с целью назначения адекватного лечения.

Различают 9 клинических форм внутренних нарушений ВНЧС [180].

Основные клинические формы, синдромы и клинические проявления представлены в таблице 1.

Таблица 1 – Основные клинические формы внутренних нарушений ВНЧС, синдромы и клинические проявления

Клинические формы	**Синдромы**	**Основные клинические проявления**
Хронический вывих головки нижней челюсти	Вывих головки нижней челюсти без смешения суставного диска	Вывих головки нижней челюсти, не требующий вправления, без щелчка
Подвывих суставного диска	Переднее раннее вправляемое смещение	Отсутствие вывиха головки нижней челюсти нет, щелчок в пределах суставной ямки
Хронический вывих головки нижней челюсти с подвывихом суставного диска	Вывих головки нижней челюсти, переднее раннее вправляемое смешение суставного диска	Вывих головки нижней челюсти, не требующий вправления, щелчок в пределах суставной ямки

Хронический вывих ВНЧС	Вывих головки нижней челюсти, переднее позднее вправляемое смещение суставного диска	Вывих головки нижней челюсти, не требующий оправления, щелчок при вывихе
Привычный вывих ВНЧС	То же	Вывих головки нижней челюсти, требующий вправления, щелчок при вывихе
Рецидивирующий вывих суставного диска	Непостоянное переднее невправляемое смещение суставного диска	Транзиторное блокирование ВНЧС с различными вариантами положения диска при вправлении
Хронический вывих суставного диска	Постоянное переднее невправляемое смещение суставного диска	Постоянное блокирование ВНЧС
Хронический вывих суставного диска, остеоартроз (вторичный)	Переднее постоянное невправляемое смещение суставного диска, его адгезия, нарушение целостности хрящевого покрытия головки нижней челюсти и др. R-логические признаки остеоартроза	Постоянное блокирование ВНЧС
Хронический задний вывих суставного диска	Заднее постоянное невправляемое смещение суставного диска	Боль, нарушение смыкания зубов на стороне поражения

Хронический вывих головки нижней челюсти. Наиболее легкая форма патологии. Обычно больные жалоб не предъявляют, некоторые пациенты отмечают нарушение движений нижней челюсти. Нарушение функции ВНЧС, как правило, выявляется на приеме у стоматолога. Имеется свободное скольжение головок (головки) нижней челюсти за пределы суставных ямок при открывании рта, межрезцовое расстояние достигает более 40 мм. Нижняя челюсть совершает волнообразные движения, но суставных шумов нет. При пальпации головок нижней челюсти деформаций не определяется. Данные МРТ: отмечается нормальное положение суставного диска по отношению к головке нижней челюсти на всех этапах ее движения.

Подвывих суставного диска является начальной формой смещения суставного диска. Пациенты отмечают появление щелчка при открывании и закрывании рта, движения нижней челюсти при этом сохраняются в полном объеме, но при максимальном открывании рта головка нижней челюсти не

выходит из нижнечелюстной ямки. Происходит переднее смещение суставного диска с вправлением в пределах нижнечелюстной ямки. Это смещение можно зарегистрировать только в динамике при МРТ или УЗИ.

Хронический вывих головки нижней челюсти с подвывихом суставного диска. Клинически определяется свободный выход головки нижней челюсти за вершину суставного бугорка, сопровождающийся «ранним» щелчком в пределах суставной ямки. При МРТ исследовании определяется раннее переднее вправляемое смещение суставного диска на фоне вывиха головки нижней челюсти.

Хронический вывих ВНЧС. Смещение суставного диска увеличивается. В момент выхода головки из суставной ямки определяется щелчок, повторяющийся при закрывании рта. В данном случае усиление подвижности головки нижней челюсти сочетается с поздним передним вправляемым смещением суставного диска, происходящим в момент перемещения головки нижней челюсти к переднему скату суставного бугорка

Привычный вывих ВНЧС. Эта форма выделена в связи со своеобразной клинической картиной. Хотя при данном виде патологии имеются те же внутренние нарушения, что и при хроническом вывихе ВНЧС, привычный вывих клинически значительно от него отличается. Во-первых, при привычном вывихе в анамнезе всегда отмечается острый вывих. Во-вторых, при нем всегда требуется вправление, которое производит врач или сам больной, тогда как при хроническом вывихе головка нижней челюсти во время открывания рта без особых затруднений выходит из нижнечелюстной ямки и легко возвращается назад.

Рецидивирующий вывих суставного диска. Смещение суставного диска еще более увеличивается, и временами задние внутрисуставные связки теряют способность возвращать его назад. Диск некоторое время занимает переднее положение по отношению к головке нижней челюсти и при открывании рта. Клинически это проявляется периодами блокирования движений нижней челюсти продолжительностью от нескольких минут до нескольких часов.

Смещенный суставной диск блокирует движение головки нижней челюсти и установление нижней челюсти в правильное положение, которое происходит самопроизвольно или при перемещении челюсти в различных направлениях самим больным. Во время эпизодов блокирования при магнитно-резонансеой томографии выявляется переднее невправляемое смещение суставного диска.

Хронический вывих суставного диска. Связки биламинарной зоны полностью утрачивают способность регулировать положение суставного диска. Суставной диск постоянно находится переднемедиальном положении Больные жалуются на боли, ощущение препятствия в области ВНЧС при открывании рта. В анамнезе отмечаются суставные шумы. Открывание рта менее 2,5 см между режущими краями верхних и нижних резцов, при открывании рта нижняя челюсть отклоняется в пораженную сторону. При МРТ обнаруживается переднее невправляемое смещение суставного диска с изменением его формы (деформация в виде сжатия или перегиба).

Хронический вывих суставного диска, вторичный остеоартроз – завершение развившейся стадии внутренних нарушений ВНЧС. Обычно наблюдается в поздние сроки блокирования ВНЧС (более чем через 6 месяцев). Возникают деформация суставного диска, его адгезия как следствие внутрисуставного спаечного процесса. Деформированный диск спаивается с наружным отделом суставной поверхности головки и задним скатом суставного бугорка. Появляются дефекты хрящевого покрытия, деформации костных структур, остеофиты. Для этой формы внутренних нарушений ВНЧС, помимо резкого ограничения экскурсий головки, характерны боли в области пораженного сустава даже в покое, которые усиливаются при движениях нижней челюсти.

Следует отметить, что любой клинической форме внутренних нарушений ВНЧС может сопутствовать реактивный синовит, возникающий по причине хронической травматизации тканей сустава и перенапряжением внутрисуставных связок.

Хронический задний вывих суставного диска. Встречается очень редко. В литературе имеются единичные описания данной патологии. Клинически задний вывих суставного диска проявляется следующими признаками: 1) внезапное нарушение способности максимального смыкания зубов верхней и нижней челюстей; 2) боль в поврежденном суставе, особенно при попытке плотно сомкнуть зубы верхней и нижней челюстей; 3) смещение нижней челюсти на поврежденной стороне в переднем направлении и смещение подбородка к неповрежденной стороне; 4) боковое движение нижней челюсти к поврежденной стороне ограничено или болезненно; 5) отсутствие ограничения или слабое ограничение открывания рта. Для диагностики рекомендуют применять МРТ. При обследовании определяется ущемление диска между головкой нижней челюсти и задней поверхностью нижнечелюстной ямки

Таким образом, в настоящее время четко различают две самостоятельные группы заболеваний ВНЧС: 1) заболевания, при которых наблюдается поражение суставных тканей (XIII класс); 2) заболевания, обусловленные патологией жевательных мышц (XII класс) и строением зубочелюстной системы.

Трудности при формулировании диагноза возникают при попытке совместить МКБ-10 и предложенную классификацию. В этой связи заслуживает внимания публикация «Особенности формулирования диагноза при заболеваниях височно-нижнечелюстного сустава» [56], в которой рассмотрены существующие классификации заболеваний височно-нижнечелюстного сустава (ВНЧС), правила формулирования диагноза, обозначены нозологические рамки терминов "дисфункция сустава", "артропатия", "артрит", "артроз". Трудно не согласиться с авторами в том, что нежелательно использовать термины, не имеющие нозологического значения. Совершенно верно указанные авторы отмечают, что диагноз формируется на основе имеющихся классификаций типов болезней и при наличии признаков сочетающихся заболеваний – с учетом симптомов наиболее тяжелого из них.

Однако проблема настолько сложна, что в настоящее время многие аспекты классификации патологии ВНЧС требуют дальнейшего обсуждения. В настоящее время классификация Сысолятина П.Г., Безрукова В.М., Ильина А.А. (1997) более удобна и адаптирована к современным возможностям диагностики и признана как наиболее удачная [22]. Сложность ситуации усугубляется еще тем, что при множестве применяемых методов обследования четкие критерии постановки диагноза не разработаны [2; 83; 139; 202], как нет и четко определенного алгоритма исследования [131].

1.6. Патогенез внутренних нарушений ВНЧС

Наиболее часто у пациентов, обращающихся за помощью к стоматологу с симптомами заболеваний ВНЧС имеются внутренние нарушения. Они встречаются, по данным литературы, у 54% до 80% таких пациентов. [6; 134; 167; 247; 303]. Наибольшая распространенность заболеваний ВНЧС и, прежде всего, внутренних нарушений во всех исследованиях отмечена у женщин в возрасте 16–39 лет [119; 225; 326].

Причины внутренних нарушений могут быть различного генеза, но чаще всего таковыми являются нарушения окклюзии [15; 165; 222; 258]
и состояния соединительной ткани [1; 106; 176; 188; 189].

При нарушении окклюзионных взаимоотношений нередко возникают преждевременные контакты. Выявлено, что при наличии преждевременных окклюзионных контактов зубов жевательные и височные мышцы изменяют своё функциональное состояние на противоположной стороне преждевременных контактов, а латеральные и медиальные крыловидные мышцы – на стороне этих контактов. Кроме того, изменяется функция мышц шеи. [304].

Многие авторы связывают развитие внутренних нарушений ВНЧС с гиперрастяжением связочно-капсулярного аппарата ВНЧС. При проведении клинико-генеалогические исследования выдвинуто

предположение, согласно которому привычный вывих ВНЧС следует рассматривать как составную часть генерализованной гипермобильности суставов [36].

Изучение соматического статуса у пациентов с внутренними нарушениями ВНЧС выявило различное сочетание признаков дисплазии соединительной ткани (ДСТ): сколиоз (77,5 %), плоскостопие (20 %), гипермобильность суставов (46,3 %), аномалия прикуса (94,3 %), миопия (27,5 %), пролапс митрального клапана (17,2 %), аномалии хордального аппарата сердца (15 %), перегиб шейки желчного пузыря (26 %), нефроптоз (6,8 %), вегетососудистая дистония (47,5 %) [1].

Слабость связочного аппарата при ДСТ при воздействии различных этиологических факторов в большинстве случаев обусловливает развитие внутренних нарушений [161]. При перерастежении внутрисуставных связок происходит смещение суставного диска. На ранних стадиях заболевания смещенный диск вправляется при открывании рта; при этом суставной диск со щелчком встает на свое место. При закрывании рта диск снова занимает смещенное положение с повторением щелчка. На этой стадии заболевания объем открывания рта не страдает, поэтому долгое время пациенты не предъявляют жалоб и к врачу не обращаются [150].

Пусковые факторы патологического процесса в суставе могут быть разными: удаление зубов и их протезирование, необычное движение нижней челюсти или слишком широкое открывание рта при приеме пищи, зевании и лечении зубов. При этом происходит растяжение некоторых внутрисуставных связок, фиксирующих суставной диск, что приводит к его дислокации. Поскольку спереди в капсулу сустава вплетаются сухожилия верхнего пучка латеральной крыловидной мышцы, чаще всего возникает переднее смещение суставного диска, но может быть медиальное, латеральное и заднее [180; 315]. При растяжении заднедисковой связки чаще происходит переднее смещение суставного диска. При переднем смещении суставного диска происходит постоянная травма смещенного участка диска головкой нижней челюсти,

возникает его деформация в виде его перегиба или сжатия и появляется хронический воспалительный процесс как следствие этой постоянной травмы. [180].

При дальнейшем растяжении поврежденной связки, например, во время лечения зубов и длительном широком открывании рта внутрисуставные связки становятся неспособными вернуть диск в исходное положение при открывании рта. Клинически это проявляется ограничением степени открывания рта [150; 174].

По уточненным данным с использованием МРТ, переднее и переднемедиальное смещение суставного диска с вправлением выявлено у 88,6 %, а латеральное смещение суставного диска обнаружено у 11,4 % пациентов [1;102]. Смещение диска может сопровождаться его деформацией и перфорацией [130; 225; 239].

В результате несоответствия толщины смещенной части диска и ширины суставной щели нормализации положения суставного диска не происходит и самоизлечения не наступает. Если в начальных стадиях внутренних нарушений при применении каппы достигается нормализация окклюзии, нормализацией окклюзии репозиция суставного диска [159; 208], то в поздних стадиях, при невправляемом смещении диска, это часто практически невозможно. В этих случаях смещенный суставной диск при попытке воспроизведения движений нижней челюсти остается неподвижным, а взаимная травма элементов сочленения обусловливает воспалительный процесс, дегенерацию диска, образование фиброзных спаек (склерозирование), вторичный остеоартроз [180]. Многие авторы считают, что именно невправляемые дислокации суставного диска приводят к развитию вторичного остеоартроза [12; 117; 244].

Внутренние нарушения приводят к чрезмерной нагрузке на ткани ВНЧС, и это играет ведущую роль в развитии остеоартроза [126; 308].

Чрезмерная нагрузка активирует выработку противовоспалительных цитокинов и металлопротеиназ [274].

Воспалительный компонент всегда присутствует при развитии артроза, поэтому часто в литературе используется термин «остеоартрит» [69]. Изменения в суставном хряще ведут к вторичному синовиту и прогрессированию остеоартроза [238; 297].

Если диск был смещен в течение длительного времени, полость сустава заполняется фиброзной тканью [126].

Все это приводит к сращению диска с окружающими тканями и значительно затрудняет репозицию суставного диска при лечении. Таким образом, у больных с внутренними нарушениями ВНЧС самыми сложными для лечения являются пациенты с невправляемым смещением суставного диска и вторичным остеоартрозом. Их лечение с помощью каппы (окклюзионной шины), восстановлением нормальной окклюзии далеко не всегда приводит к нормализации положения суставного диска [37; 67; 228; 295], а репонирование диска хирургическими методами без учета окклюзии часто приводит к рецидиву данной патологии. В связи с этим очевидна необходимость разработки новых малоинвазивных методов лечения внутренних нарушений, а также разработка эффективного алгоритма диагностики и их лечения.

1.7. Диагностика дисфункций височно-нижнечелюстного сустава

1.7.1. Клинические методы обследования, применяемые для диагностики дисфункций ВНЧС

Опрос пациентов с дисфункциями ВНЧС Обычно опрос пациента начинается с выяснения жалоб. Чаще всего пациенты предъявляют жалобы на боль на боли в области ВНЧС при движениях нижней челюсти, хруст или щелканье в суставе, ограничение открывания рта [21; 149; 196; 198].

Боли могут возникать при движениях нижней челюстью, а иногда бывают самопроизвольными [164; 271]. Но нередко жалобы больных этим не

ограничиваются. Многие пациенты отмечают дискомфорт в суставе, боли в мышцах, по ходу ветвей тройничного нерва, шум в ушах, нарушение слуха, головокружение, общая слабость, затрудненное пережевывание пищи, частые головные боли, раздражительность, головокружение, общую слабость, состояние общего дискомфорта, пониженная работоспособность и как следствие невыполнение своих профессиональных обязанностей (как правило, они связаны со значительными речевыми нагрузками), отрицательный эмоциональный фон и другие беспокоящие их явления [7; 51].

Согласно данным многочисленных исследований, у пациентов боли в области ВНЧС выявили в покое от 32,98% до 33,9% случаев, боли при движениях нижней челюсти беспокоили от 25,77% до 29,1% пациентов, боли в жевательных мышцах и затрудненное открывание рта в 40,20% - 41,2% обратившихся, шумовые явления при движениях нижней челюсти в виде щелчков и хруста отмечались в 44% - 73,19%, снижение слуха – в 10,3% [102; 119; 190].

Кроме того, патология ВНЧС может сочетаться с болезнями других органов и систем. Сложнее всего оценивать жалобы пациентов с психическими отклонениями. При всех несомненно имеющихся признаках патологии ВНЧС присоединяется психический статус, такие больные постоянно не удовлетворены результатами лечения, придумывают новые жалобы 21; 80].

Как следует из вышесказанного, даже выяснение жалоб больных, и их оценка является непростой задачей, и с целью объективного подтверждения причин, обусловливающих эти жалобы, практическим врачам необходим доступный, недорогой и незатруднительный для пациентов объективный метод диагностики.

Осмотр и пальпация. После сбора анамнеза применяют клинические методы диагностики с определением амплитуды и симметричности движений нижней челюсти, височно-нижнечелюстного сустава и жевательных мышц, определяют окклюзионные взаимоотношения зубных рядов, проводят аускультацию суставов при движениях нижней челюсти [113; 317].

При внешнем осмотре оценивают состояние кожных покровов, наличие или отсутствие асимметрии лица, припухлости, отеков, степень отрывания рта. При исследовании полости рта определяют прикус, выявляют дефекты зубных рядов, заболевания зубов слизистой оболочки, костных и мягких тканей лица [152].

Множество авторов отмечают объем обследования пациентов с патологией ВНЧС при осмотре: исследуются движения нижней челюсти во время открывания и закрывания рта., степень открывания рта; измеряется девиация нижней челюсти, при помощи наружной и внутренней пальпации определяется характер экскурсии суставных головок, путем пальпации и аускультации выявляются симптомы нарушения функции височно-челюстных суставов, методом поверхностной и глубокой пальпации оценивается состояние жевательных мышц в покое и во время функции. При осмотре изучается вид прикуса, при необходимости на гипсовых моделях челюстей в артикуляторе оценивается состояние зубных рядов, прикуса и окклюзионных контактов, проводится аускультация суставных шумов с определением возможных дислокаций суставного диска [57; 285].

Оценке прикуса следует уделять особое внимание. Многие авторы нарушения окклюзионных взаимоотношений наряду с морфофункциональными изменениями в мышцах челюстно-лицевой области (ЧЛО), а также травмой зубочелюстно-лицевой системы относят к числу главных причин дисфункции височно-нижнечелюстного сустава [7; 70].
Большой объем объективной информации для диагностики врач получает при пальпации ВНЧС и мышц, участвующих в движениях нижней челюсти [54; 59; 93].

Несмотря на появление в последние годы указанных теоретических разработок и практических рекомендаций по клиническим методам исследования пациентов с патологией ВНЧС, многие авторы отмечают большое количество ошибок при постановке диагноза практическими врачами [152].

1.7.2. Инструментальные методы исследования

1.7.2.1. Графические методы регистрации движений нижней челюсти

В настоящее время для диагностики функциональных нарушений ВНЧС применяются функциография и аксиография в сочетании с компьютерной и магнитно-резонансной томографией. Однако отмечают, что графические методы исследования, поданным некоторых исследователей, имеют большую погрешность и позволяют только косвенным образом судить о структурных и морфологических изменениях ВНЧС и жевательных мышц [109]. Согласно данным других авторов, аксиография имеет достаточную надежность и чувствительность к патологии [4].

Современные электронные технологии дают возможность с большой точностью определить траекторию движений нижней челюсти, повторить зарегистрированные движения в артикуляторе непосредственно или виртуально (на компьютере), контролировать методы определения различных видов окклюзии, качество изготовленных шин для исправления нарушенной окклюзии. Однако, хотя аксиография позволяет измерить диапазон движения мыщелкового отростка в трех направлениях, результаты регистрации не могут показать перемещения суставного диска и влияние артрозных изменений на функцию сустава [280].

1.7.2.2. Электромиография мышц, участвующих в движениях нижней челюсти

В комплексном обследовании пациентов с патологией ВНЧС часто применяется электромиография (ЭМГ) — запись биоэлектрической активности жевательных мышц [137; 187]. При дисфункциях височно-нижнечелюстного сустава характеристика функционального состояния жевательных имеет немаловажное значение для выяснения этиологии и

патогенеза этих заболеваний и разработки методов их лечения, а также контроля за лечением [7; 54; 184].

При дисфункциях ВНЧС повышается активность мышц дна полости рта, на ЭМГ периоды активности и покоя не имеют четкой границы, между пиками активности наблюдаются отдельные низковольтные потенциалы. Эти изменения обнаружены при односторонней и двусторонней потере зубов, а также при включенных дефектах зубных рядов, но наибольшие изменения выявлены при хронических артритах и артрозах, дисфункциях височно-нижнечелюстного сустава: снижена амплитуда биопотенциалов жевательных, крыловидных и височной мышц, увеличен жевательный период, наблюдается асимметрия активности одноименных мышц.

Ухудшение состояния жевательных мышц при заболеваниях ВНЧС отмечают многие авторы, проводящие электромиографические исследования [54; 187].

Несмотря на достигнутые успехи в регистрации и оценке электрических мышечных потенциалов жевательной мускулатуры, нет единого алгоритма электронейромиографического исследования пациентов с синдромом болевой дисфункции. Результаты исследований, представленные в литературе, неоднозначны и даже противоречивы [42; 112; 186].

Исходя из вышеизложенного, можно сделать вывод, что для постановки диагноза ЭМГ при поражении ВНЧС может служить лишь одним из вспомогательных методов исследования при комплексном обследовании с визуализацией сустава.

1.7.2.3. Аускультация ВНЧС и фоноартрография

Суставные звуковые явления широко распространены среди населения и, тем более, у пациентов, обращающихся за помощью к стоматологу и являются одними из первых признаков внутренних нарушений ВНЧС [51].

Звуковые явления, возникающие в ВНЧС во время движения нижней челюсти могут отличаться разнообразием: крепитацией, шумом трения суставных поверхностей, хрустом, щелканьем. Большинство пациентов с патологией ВНЧС отмечают хруст или щелканье в этом суставе [1; 103].

Возникновение суставного звука связывают: с оссификацией связок, сухожилий, капсулы, изменением тонуса жевательных мышц, наличием остеофитов, «суставной мыши», нарушением конгруэнтности суставных поверхностей, смещением диска. Суставной шум может появиться раньше других симптомов, однако этого признака не достаточно, чтобы поставить диагноз остеоартроз (ОА), так как хруст, крепитация, щелканье существуют в нормальных суставах, а также при внутренних нарушениях, гипермобильности сустава. Суставной шум при ОА может вообще отсутствовать. Щелчок не является патологическим признаком, часто сопровождает активные движения в суставе [33]. Авторы отмечают, что суставной шум возникает при деформации костных суставных поверхностей, нарушением выработки синовиальной суставной жидкости или ослаблении связочного аппарата и чрезмерной подвижностью суставных головок. Суставной щелчок возникает при наличии костного выступа на передней поверхности суставной головки при деформирующем артрозе или при смещении суставного диска кпереди, когда в этих условиях суставная головка при открывании рта перескакивает через задний полюс диска, а также при оссификации связок, сухожилий, капсулы, изменением тонуса жевательных мышц, наличием «суставной мыши», нарушением конгруэнтности суставных поверхностей. Однако даже при выраженной патологии в суставе звук в нем может отсутствовать [33].

Суставной шум можно изучать пальпаторно, прикладывая палец к коже передней стенке наружного слухового прохода или кпереди от козелка уха, пальпируя переднюю стенку наружного слухового прохода при различных движениях нижней челюсти. В результате прослушивания, регистрации и

изучения звуковых внутрисуставных явлений появился новый метод исследования – фоноартрография ВНЧС.

Таким образом, звуковые явления в ВНЧС можно использовать в качестве показателя качества функционального взаимодействия суставных поверхностей, внутрисуставных связок и диска при оценке степени внутрисуставных расстройств [141]. Однако шум в суставе наблюдается не только при патологических состояниях ВНЧС, но и при их отсутствии [152], и для диагностики заболеваний ВНЧС необходимо результаты фоноартрографии, как и результаты других методов исследования, необходимо сопоставлять с данными визуализации сустава.

1.7.2.4. Артропункция височно-нижнечелюстного сустава

В отечественной и зарубежной литературе имеются единичные публикации, касающиеся пункции ВНЧС с целью получения и исследования синовиальной жидкости, хотя отмечается, что исследование ее с диагностической целью имеет большое значение [73].

Проводилась оценка корреляции количества выпота с концентрацией общего белка, интерлейкинов IL-1, IL-6, IL-8. При наличии выпота у пациентов с патологией ВНЧС было отмечено значительно большие концентрации общего белка и медиаторов воспаления, чем в норме [310].

Доказано, что боль в суставе у пациентов с внутренними нарушениями в ВНЧС сопровождается синовитом [252], который играет определяющую роль в патогенезе образования суставного выпота [312], а диагностика синовита очень важна для назначения адекватного лечения [118]. Разработаны методики инъекции в ВНЧС и ведения в него лекарственных веществ [88], но, к сожалению, до сих пор нет методики получения внутрисуставной жидкости ВНЧС для диагностики при его патологии, по крайней мере, в доступной литературе сведения об этом не найдены и в стоматологии артропункция для взятия синовиальной жидкости практически не

применяется. Трудности ее получения связаны главным образом с тем, что синовиальная жидкость очень вязкая [87],

к тому же ВНЧС по своим размерам, строению и расположению достаточно сложен [160], и попасть иглой «вслепую» при пункции в верхнюю или нижнюю полость сустава непросто даже опытному врачу. Поэтому особенно актуально совершенствование методов визуализации ВНЧС, с помощью которых можно было бы осуществлять пункцию сустава под их контролем.

1.7.2.5. Лучевые методы диагностики заболеваний височно-нижнечелюстного сустава

Рентгенография ВНЧС. Самый распространенный и доступный метод исследования суставов – лучевая диагностика, в частности, рентгенография. Применение этого метода во многих случаях позволяет выявить патологические состояния ВНЧС [103; 113; 154]. При анализе рентгенограмм в первую очередь обращают внимание на состояние костных элементов и суставной щели [154; 155].

Рентгенологическое исследование заболеваний височно-нижнечелюстного сустава затруднено в связи с тем, что структурные изменения тканей сустава часто не выявляются из-за наслоения пирамиды височной кости и массивной костной ткани элементов сустава [168].

Обычные методы рентгенодиагностики несовершенны, имеются трудности в интерпретации различных вариантов нормальных и патологических структур. Обзорная рентгенография не дает четкого представления о взаимоотношении и состоянии костных элементов по той причине, что на его изображение наслаиваются другие костные образования черепа. [51].

Рентгенологическая визуализация суставов в прямой проекции предоставляет информацию о конфигурации и размерах головок нижней челюсти и нижнечелюстных ямок и о величине суставных щелей во фронтальной плоскости. Для визуализации элементов сустава применяются следующие методы лучевой диагностики: рентгенография по методикам,

предложенным Шюллером и Парма, ортопантомография, панорамная зонография, томография [46; 47; 152]. Надо отметить, что изображение ВНЧС, полученное по этим методикам, значительно отличается от истинной анатомической картины, изображение анатомических структур, окружающих изучаемый сустав, накладывается на изображение сустава, и это значительно затрудняет анализ рентгенограмм, суставная ямка и суставная щель перекрыты контурами близлежащих костных элементов, головки нижней челюсти видны только на рентгенограммах с открытым ртом. Поэтому весьма затруднительно определить соотношение суставных элементов как при закрытом, так и при открытом рте, а также у пациентов при частичном отсутствии зубов со снижением высоты нижнего отдела лица и дистальным сдвигом челюсти [229].

Проекционные наслоения в большой степени можно уменьшить, применяя более современный метод исследования – томографию, при котором производится послойное исследование с толщиной среза 3 – 4 мм. Однако, как отмечает П.Г.Сысолятин с соавт. широко применяемые в настоящее время томографические методы исследования позволяют получать изображения в основном костных нарушений элементов сустава [178].

Известен еще один метод рентгенологического исследования ВНЧС - зонография, который фактически занимает промежуточное положение между обычной рентгенографией и томографией, так как толщина выделяемого слоя ограничена 20—25 мм. Это позволяет уменьшить лучевую нагрузку за счет уменьшения количества рентгенологических исследований, так как на одном снимке при использовании этого метода можно получить такое же количество информации, какое имеет целая серия томограмм. Существенным недостатком зонографии для исследования анатомических структур, в том числе и ВНЧС, является то, что на снимке наблюдается суммация теней всех образований, которые попадают в четкий срез, а также то, что не представляется возможным получить информацию о повреждениях внутрисуставных диска и связок [155].

В последние годы всеобщее признание для исследования челюстно-лицевой области получил метод ортопантомографии, который также позволяет на одной пленке получить изображение обоих височно-нижнечелюстных суставов, при этом исследования толщина среза в области суставов составляет 16—20 мм, то есть по сути получается зонография обоих суставов. Использование методики ортопантомографии не требует специальных сложных укладок, чем положительно отличается от других методик рентгенологического исследования челюстно-лицевой области [91; 132]. Причем с помощью ортопантомографа значительно снижается лучевая нагрузка на пациента [138]. Именно поэтому авторы рекомендуют начинать исследование сустава с ортопантомографии. Кроме того, одновременно предоставляется информация о состоянии челюстей, зубов, верхнечелюстных пазух, что немаловажно при обследовании пациента с хронической болью, которую часто вызывает патология ВНЧС. [155]. Относительно малая лучевая нагрузка, большая информативность, простота метода, позволяют широко его использовать ортопантомографию для диагностики многих заболеваний челюстно-лицевой области [8; 58].

Однако у этого метода есть недостатки, к ним относятся искаженное отображение взаимоотношений суставных элементов, деформацию изображения анатомических структур [166]. Как отмечают Рабухина Н.А. и Аржанцев А.П. [155], оценивать данные ортопантомограммы нужно с большой осторожностью, так как не у всех пациентов она передает истинную картину ВНЧС. Ортопатномография позволяет обнаружить только грубые изменения в суставе – перелом мыщелкового отростка, выраженные процессы остеосклероза и остеопороза.

Информативность и достаточность рентгенологических методов также зависит от целей исследования. Например, при ревматоидном артрите рентгенологические изменения хорошо изучены, и в зависимости от выраженности их изменений различают 4 стадии: I — остеопороз без деструктивных изменений; II — незначительные разрушения хряща и кости,

небольшое сужение суставной щели, единичные эрозии костей; III — значительное разрушение хряща и кости, выраженное сужение суставной щели, множественные эрозии, подвывихи, девиации; IУ — симптомы III стадии в сочетании с анкилозом [205].

Что же касается диагностики внутренних нарушений ВНЧС, то на ***рентгенограммах*** и томограммах не отображаются мягкотканные суставные элементы, поэтому судить о наличии у больного внутрисуставных расстройств очень затруднительно.

Артрография ВНЧС. С целью определения положения и морфологических изменений суставного диска уже в течение не одного десятка лет применяется артрография, то есть рентгенологическое исследование с введением в полость сустава контрастных веществ [48; 52; 76; 177; 245; 323].

Для выяснения патогенеза височно-нижнечелюстных дисфункций нельзя не учитывать состояние и положение мягкотканных компонентов сустава. С помощью артрографии у пациентов с дисфункцией ВНЧС можно определить наличие перфорации внутрисуставного диска или его необычные смещения [155; 245]. Проведение компьютерной обработки томограмм, полученных при введении контрастных веществ в полость ВНЧС, значительно улучшает качество полученных изображений [181].

Сочетание артрографии с линейной томографией (артротомография) позволяет получить более качественные и информативные изображения, увидеть на снимке суставной диск, изменение его формы и положения и, следовательно, поставить более точный диагноз [118]. Это существенно помогает в диагностике внутренних нарушениях ВНЧС, например, при вывихах суставного диска [249].

С целью определения биомеханики движений в ВНЧС некоторые исследователи выполняли функциональную артротомографию, и это дало им возможность видеть смещение суставного диска во время движения нижней челюсти [89].

Контрастная артрография с успехом применяется для диагностики внутренних нарушений при переломах нижней челюсти [155]. Однако широкого применения контрастная артрография не получила из-за имеющихся недостатков. Например, возможно осложнение воспалительного характера при введении контрастного вещества. Немаловажно, что выполнение контрастной артрографии имеет технические сложности и травматично [21].

В результате многолетнего опыта и обследования большого количества пациентов ведущие специалисты пришли к выводу, что контрастная артротомография не всегда дает объективную информацию о состоянии суставного диска на всем его протяжении. Дело в том, что суставные полости имеют сложную форму, их тени иногда перекрываются и изображение внутрисуставного диска, не всегда хорошо видно. Что касается состояния заднего отдела сустава и связок, то оценить их часто не удается [249].

Исходя из изложенного выше, становится очевидной необходимость применения новых, современных технологий лучевого исследования синдрома дисфункции ВНЧС.

Компьютерная томография ВНЧС. Рентгенологическая диагностика дисфункций ВНЧС требует получения четкого и неискаженного изображения не только костных элементов, но и мягкотканых структур сочленения. Осуществление этого возможно в полной мере только при компьютерной или магнитно-резонансной томографии [18].

Как отмечает ряд авторов [7], на КТ в определенной степени возможна визуализация не только костных структур, но и мягкотканых. Но достоверная визуализация всех мягкотканых элементов ВНЧС при КТ оказалась невозможной [191; 220].

Использование КТ дает возможность оценки таких параметров, как взаиморасположение обеих суставных головок относительно друг друга и суставных ямок, форма суставных ямок, высота и ширина суставной щели на

всем ее протяжении, плотность костной ткани, формы суставных поверхностей [156]. Однако визуализация мягкотканного суставного диска возможна только при введении контрастного вещества в полость сустава [230]. Также одним из существенных минусов КТ является невозможность оценки работы сустава в динамике. В связи с вышеизложенным, при диагностике и контроле эффективности лечение необходима разработка новых методик диагностики.

Ультразвуковое исследование височно-нижнечелюстного сустава.

В настоящее время ультразвук широко используется в диагностике заболеваний тазобедренного и коленного суставов [300; 302]. В хирургической стоматологии в последние десятилетия ультразвуковое исследование применяли в основном для исследования слюнных желёз и воспалительных заболеваний челюстно-лицевой области [129; 280].

Ультразвук также применяли для исследования жевательных мышц при статической и динамической нагрузке [229].

Применение УЗИ для диагностики заболеваний ВНЧС затруднена из-за малых размеров сустава и небольшой разницы контрастности тканей элементов сустава [173; 299; 302]. Для проведения сонографического исследования ВНЧС необходимы высокая квалификация специалиста и знание нормальной анатомии сустава [111].

Ультрасонография ВНЧС была подробно описана в 1991 в 1992 годах [292; 318]. На основании этих работ с было предложено применять УЗИ как альтернативный метод для выявления заболеваний ВНЧС. Был разработан стандартный протокол сонографического исследования ВНЧС с использованием с использованием 12-МГц датчика [290], описаны параметры суставного диска ВНЧС при ультраснографии в норме. Автор считает, что применение ультразвука для обследования суставов позволяет оценить не только мягкие, но и костные ткани [127].

Про мнению специалистов, при функциональных нарушениях ВНЧС ультразвуковое исследование может успешно применяться, особенно при отсутствии возможности проведения МРТ [109].

В 2008 году защищена кандидатская диссертация Квиринг М.Е., посвященная ультразвуковому исследованию ВНЧС. Определено необходимое положение датчика для наилучшей визуализации суставного диска. В этой работе доказано, что ультразвуковой метод визуализации ВНЧС позволяет дифференцировать нормальное и патологическое состояние ВНЧС, метод обладает высокими показателями диагностической ценности в оценке различных вариантов переднего невправляемого смещения диска (чувствительность 88,5%, специфичность 96,6%), [97].

В дальнейшем, в более поздних публикациях также определено, что датчик нужно устанавливать перпендикулярно к скуловой дуге и параллельно ветви нижней челюсти [299], при открывании рта необходимо постоянно регулировать положение датчика для лучшей видимости диска [254; 277]. Имеются данные о том, что применение более высокой частоты ультразвукового датчика (18 МГц) улучшают качество изображения и необходимо продолжать научные работы в этом направлении [282; 299; 302]. Кроме того, диагностическую достоверность ультразвука повышает применение трехмерных ультразвуковых исследований [279].

Есть мнение, что УЗИ является надежным диагностическим инструментом в диагностике нормального положения диска при различных положениях открывания рта [254]. Появились сообщения о том, что УЗИ оказалось быстрым и надежным методом оценки диапазона движения ВНЧС, однако одним из главных недостатков УЗИ является трудность выявления бокового смещения суставного диска [237; 245; 299; 325].

Следует отметить наличие публикаций, в которых сообщается о том, что диагностическая эффективность УЗИ в оценке состояния ВНЧС является приемлемой, но может быть использована только в качестве быстрого предварительного диагностического метода [282] и не годится для

диагностики внутренних расстройств ВНЧС [246]. Но другие авторы считают, что хотя МРТ остается «золотым стандартом» для клинико-диагностических критериев патологии ВНЧС, УЗИ также является эффективным методом диагностики патологии этого сустава [255].

В последнее десятилетие ультразвуковая аппаратура высокого разрешения стала применяться для оценки переднего смещения суставного диска ВНЧС [236; 237; 246; 275; 282 287; 299]. Кроме того, сообщают, что диагностику синовита можно осуществлять не только с помощью МРТ, но также и УЗИ [103].

Достоинствами сонографии являются: исследование функции ВНЧС в режиме реального времени, неинвазивность, безопасность исследования, возможность применения в условиях амбулаторного приема, сравнительно небольшое количество времени, необходимое для исследования, невысокая стоимость [109; 269].

Имеются публикации о применении УЗИ во время проведения внутрисуставных инъекций и визуализации элементов сустава во время оперативных вмешательств [26].

Одним из недостатков метода при использовании его для визуализации ВНЧС является блокирование высокочастотной волны костными образованиями (височной костью, суставной головкой нижней челюсти, скуловой дугой), и визуализация элементов ВНЧС при проведении ультрасонографии ограничена наружной третью сустава [235; 289].

По данным многочисленных сообщений, диагностическая ценность УЗИ в диагностике внутренних нарушений ВНЧС достаточно высока [25; 249; 264; 280; 299].

Согласно результатам исследований, проведенных на большом количестве суставов пациентов с внутренними нарушениями ВНЧС, чувствительность метода УЗ диагностики по сравнению с МРТ составила 83% (при подвывихе суставного диска) и 73% (при вывихе суставного диска), [233]. Однако методика количественных измерений степени деформации суставного диска и

его подвижности до настоящего времени не разработана.

Магнитно-резонансная томография височно-нижнечелюстного сустава. МРТ легко переносится пациентами и обеспечивает высокий контраст мягких тканей, трехмерное изображение при отсутствии побочных эффектов. МРТ позволяет получать послойное изображение в различных проекциях, с величиной шага 1,5–3 мм, и применяется для визуализации как костных (головка нижней челюсти, суставной бугорок и нижнечелюстная ямка), так и мягкотканых структур височно-нижнечелюстного сустава (капсулярно-связочный аппарат, суставной диск) и жевательных мышц [113; 234]. Метод начал использоваться в 80-х годах, были изложены физико-технические и биофизические вопросы данного метода [9].

В России впервые метод МРТ при заболеваниях ВНЧС применил А.П. Дергилев (1995), а сочетание КТ с МРТ – В.В. Баданин (1996) [20; 61; 118], и это было своевременно. Оказалось, что к концу 20-го столетия анатомия и функциональные особенности ВНЧС в отечественной литературе были освещены недостаточно [18]. В учебниках и других литературных источниках описывались лишь суставная ямка, бугорок, суставной диск в виде двояковогнутой линзы, окруженные со всех сторон капсулой сустава. Конечно, была информация о наличии связочного аппарата суставного диска, но не было данных о прикреплении связок, их функции, не излагалась физиология движений в суставе [202], хотя публикации на эту тему в 80-х годах в зарубежной литературе уже появились [232; 286]. Стало ясно, что функциональные нарушения ВНЧС распознаются только современными методами лучевой диагностики: компьютерной томографией и магнитно-резонансной томографией [16]. При диагностике функциональных нарушений методом выбора считают МРТ [68; 221; 259; 267; 272; 301].

При исследовании внутренних структур ВНЧС убедительно были доказаны преимущества МРТ перед КТ. МРТ позволяет объективно оценить состояние мягко-тканных и внутрисуставного диска [12; 180], позволяет без применения контрастного вещества и ионизирующего излучения визуализировать

мягкотканые структуры ВНЧС, но при этом имеются ограничения по диагностике костных структур ВНЧС [5; 41; 69; 119; 187; 273; 309].

Безвредность метода и его большая информативность позволили осуществить точную диагностику патологии ВНЧС и контроль за лечением [85; 187].

Было доказано, что повреждение биламинарной зоны ВНЧС, смещение суставного диска является основным механизмом нарушений ВНЧС и показано, что невправляемое положение диска связано с тем, что задние внутрисуставные связки из-за их перерастяжения или дистрофических изменений утратили способность возвращать диск кзади [119].

Исследования, проведенные у пациентов с нарушением прикуса, показали, что деформации и деструктивные изменения головки мыщелкового отростка обнаружены в 28,57% случаев. У многих пациентов (42,86%) при исследовании с помощью МРТ диагностирован подвывих, а в 28,57% случаев – вывих суставной головки. Авторы делают вывод, что все это и обусловливает дисфункцию ВНЧС у обследованных пациентов [133].

В результате дальнейших исследований разработаны методики и методические приемы МР-томографического исследования ВНЧС в норме и при различных формах его внутренних нарушений [18; 64], описаны особенности патоморфологических изменений при различных вариантах смещения суставного диска, признаки его деформации и адгезии при спаечных процессах, возможность выявления разрыва или растяжения задней дисковисочной связки [17; 85; 119; 180].

Магнитно-резонансная томография позволяет оценить не только положение суставного диска, но также состояние жевательных мышц, и это расширяет возможности диагностики заболеваний ВНЧС [113; 193].

Положение диска оценивают по локализации его заднего утолщения. Для этого используется так называемая позиция «12 часов». Диапазон локализации заднего утолщения диска в норме допустим в положении «11-13 часов». Незначительное смещение мыщелка вперед встречается значительно чаще,

нежели назад. Особенно информативны для определения положения диска МР-томограммы в косо-корональной проекции. При этом можно выявить медиальное или латеральное смещение диска. Диск визиулизируется как низкоинтенсивная структура, покрывающая, как шапка, мыщелок. Отмечается, что эта проекция более предпочтительна для выявления изменения положения самого мыщелка, а также оценки состояния субхондральных отделов костной структуры мыщелка и обнаружения внутрисуставных остеофитов **[**39].

Исследования с помощью МРТ позволили четко показать, что диск сохраняет свое положение благодаря толстым передним и задним краям, латеральной и медиальной связками диска, а также действию внутрисуставного давления. В случаях повреждения структуры диска или (и) растяжения связок, диск начинает смещаться от нормального положения. Это вначале приводит к функциональным нарушениям, а в последующем – к воспалительным и дегенеративным заболеваниям ВНЧС [18].

МРТ применялась также при опухолевых, воспалительных, дегенеративно-дистрофических поражения, при неартикулярных заболеваниях сустава и врожденных аномалиях [17; 40].

Появление новых возможностей исследования ВНЧС позволило создать новые алгоритмы обследования больных, определить место МРТ среди других лучевых методов диагностики для этих целей [48; 299], сравнить данные исследований и изменений в суставе, обнаруженных во время оперативного вмешательства и уточнить возможности различных методов [62; 184]. Применение МРТ позволяет определять наличие вторичного остеоартроза и синовита [245; 279].

С внедрением МРТ в диагностическую практику появилась возможность количественно оценить степень патологических изменений в области ВНЧС. Так, помощью МРТ оценивали количество выпота в полость ВНЧС при пришли к выводу, что изменения, выявленные при артроскопии (синовит,

адгезия, дегенеративные изменения в верхнем отделе сустава) были существенно больше в группе с выпотом в суставе, чем при отсутствии [311].

Но надо отметить, что процедура МРТ-исследования ВНЧС довольно длительная и состоит как минимум из двух этапов: для определения положения суставной головки в суставной ямке сканирование начинается при закрытом рте, а затем производится с открытым ртом, причем для стандартизации протокола исследования амплитуду открытия рта равную 3 см решено считать оптимальной, а для удержания нижней челюсти в необходимом положении применяются фиксаторы из немагнитного материала (пластика или дерева) [39].

Подводя итог выше изложенному в данном разделе обзора литературы, следует отметить, что использование КТ и МРТ для исследования повреждений и заболеваний ВНЧС значительно повысило уровень диагностики этих видов патологии. Как показала практика применения указанных современных методов исследования, МРТ имеет значительные преимущества в решении таких вопросов, поскольку она позволяет визуализировать не только костные составляющие сустава, но также капсулу, связки и суставной диск. Причем эти анатомические образования можно видеть не только при закрытом или открытом рте, но и на разных фазах движения нижней челюсти.

Недостатки МРТ. Как следует из вышеизложенного, а также по определению известных специалистов в этой области, МРТ в оценке анатомического и функционального состояния структур височно-нижнечелюстного сустава (ВНЧС) превосходит другие методы инструментальной диагностики [12; 65; 180], тем не менее метод имеет массу серьезных недостатков.

Во-первых, имеются противопоказания: на передачу сигналов и построение изображения влияет даже изменения кровотока, поэтому МРТ противопоказан при сердечно-сосудистых заболеваниях, при наличии в организме сердечных водителей ритма и металлических имплантатов, инородных тел [246]. Во-вторых, не всегда все нарушения можно определить в ВНЧС даже с помощью МРТ.

Например, на МР-томограммах могут быть не видны небольшие разрывы, перфорации диска [249]. В-третьих, обследование пациента с помощью МРТ требует длительного нахождения его в замкнутом пространстве. Как отмечают специалисты, занимающиеся проблемами ВНЧС, больным, страдающим клаустрофобией, невозможно провести исследование, несмотря на соответствующую подготовку [246].

Если пациент во время исследования совершает непроизвольные движения головой или нижней челюстью, то изображение на томограмме смазывается, и оно непригодно для анализа» [51]. В-четвертых, наличие металлических предметов (зубных протезов, имплантатов) в зоне исследования является относительным противопоказанием к проведению процедуры (авторы статьи) [118]. Хотя отдельные авторы показали возможность применения МРТ для проведения послеоперационного контроля у пациентов с имплантатами из никелида титана) [63]. В-пятых, одно из требований при исследовании с помощью МРТ состоит в том, чтобы нижняя челюсть во время сканирования была неподвижной, так как даже незначительное открывание рта может значительно повлиять на результаты. На одном из этапов исследования необходимо сохранять положение с открытым ртом в течение нескольких минут, что достаточно обременительно для пациента. Кроме того, такое положение вызывает непроизвольное глотание из-за гиперсаливации (во рту находится фиксатор для удержания челюсти в нужном положении), а это вызывает артефакты артефакты [39]. В-шестых, иногда могут возникать сложности в чтении МР-томограмм за счет низкой интенсивности сигнала диска, а также из-за того, что диск расположен между кортикальными слоями суставной головки и суставной впадины (имеющими также низкую интенсивность МР-сигнала), а это часто влияет на четкость очертания диска [39].

Еще одним серьезным недостатком метода МРТ является дискретность исследования. Хотя для изучения кинематики сустава у пациентов проводятся динамические исследования с помощью МРТ МРТ, но они дискретны,

поскольку регистрируют положения диска и мыщелка нижней челюсти только в 5 различных фазах при открывании рта, а в полном смысле кинематографической картины взаимного перемещения всех анатомических структур ВНЧС нет. Следовательно, движения элементов сустава освещены недостаточно.

Немаловажно то, что для интерпретаций изменений в мягкотканых элементах ВНЧС даже при использовании МРТ необходимы большой опыт и постоянные рентгено-операцнонные сопоставления, поэтому такой метод диагностики возможен только в крупных лечебных учреждениях, где осуществляются операции на ВНЧС [167].

Следующий, и не последний недостаток - относительно высокая стоимость исследования [216; 299; 324]. Кроме того, некоторые пациенты отказываются проходить это исследование, не объясняя причин [245]. И, наконец, необходимо отметить то, что затраты времени на обследование пациентов с заболеваниями и повреждениями ВНЧС довольно значительны. Например, время, потраченное на одного ортопедического больного с патологией ВНЧС от момента первичной консультации и до установления диагноза и составления плана лечения равняются продолжительности времени одного рабочего дня врача-ортопеда [19],

правда, в это время входит анализ окклюзии в полости рта и на моделях челюстей, а не только проведение КТ и МРТ. Таким образом, ограничениями к повсеместному использованию КТ и МРТ ВНЧС являются большая продолжительность исследования, ионизирующее или электромагнитное излучение, относительно высокая стоимость [97; 109; 249].

Вышеизложенное свидетельствует о необходимости совершенствования методов диагностики с целью сокращения времени и стоимости, необходимых для обследования, очевидна.

1.8. Лечение внутренних нарушений ВНЧС

В последние несколько десятилетий разработано большое количество способов лечения внутренних нарушений ВНЧС. В некоторых публикациях авторы отмечают, что в случаях успешного медикаментозного и физиотерапевтического лечения применения хирургических методов лечения не требуется [170; 257; 266; 268; 316]. Многие исследователи доказали необходимость комплексного подхода к лечению заболеваний ВНЧС [31; 142; 143; 195]. При комплексном лечении внутренних нарушений должны быть решены следующие задачи:

- применение разобщающей (или разобщающе-репонирующей) окклюзионной шины с целью расширения суставного пространства для декомпрессии элементов сустава и создания условий для репозиции суставного диска;
- снятие болевого синдрома;
- снятие спазма жевательных мышц при его наличии;
- репозиция суставного диска с помощью метода гидравлической репозиции или артроскопии;
-восстановление нормальной функциональной окклюзии и целостности зубных рядов;
- влияние на процесс регенерации хрящевой и костной тканей головки НЧ.

Однако стоит отметить, что медикаментозная терапия должна быть частью комплексного лечения, так как она не влияет на взаиморасположение элементов сустава, изменяющееся при внутренних нарушениях ВНЧС. Таким образом, основными задачами при проведении комплексной терапии являются:

- создание условий, способствующих декомпрессии элементов сустава;
- восстановление целостности зубных рядов и нормальной функциональной окклюзии;
- снятие болевого синдрома;

- изменение взаиморасположения суставного диска, головки НЧ относительно друг друга и суставной ямки;
- оптимизация работы мышечной ткани;
- влияние на процесс регенерации хрящевой и костной тканей головки НЧ.

Комплексное лечение каждому пациенту проводится индивидуально с дальнейшим применением ортодонтических или ортопедических методов лечения [103; 135].

У всех пациентов с внутренними нарушениями применяется индивидуальная окклюзионная шина. Оклюзионные шины в зависимости от целей применения подразделяются на миорелаксационные, разобщающие, репозиционные и стабилизирующие окклюзионные шины [201; 208; 218; 219; 305; 306].

Разобщающие шины различаются по месту установки (верхняя или нижняя челюсть), по материалу, из которого они изготавливаются изготовления (пластмассовые, силиконовые, металлические). По данным литературы, предварительно изготовленная шина значительно улучшает эффект применения других методов лечения ВНЧС [131; 217; 250].

Обычно лечение начинается с изготовления и применения индивидуальной разобщающей каппы. Главная цель применения каппы – "разгрузка" сустава. Являясь прокладкой между верхней и нижней челюстями, каппа опускает нижнюю челюсть вниз и несколько увеличивает ширину суставной щели, что способствует репозиции суставного диска [201; 208; 218], кроме того, улучшается состояние жевательных мышц [131; 278].

Хирургические методы лечения внутренних нарушений ВНЧС включают в себя малоинвазивные вмешательства и открытую хирургию. Малоинвазивные вмешательства разделяются на артроцентез, артролаваж и артроскопию. Эффективными и распространенными методами лечения внутренних нарушений ВНЧС являются артролаваж и артроцентез. Артролаваж представляет собой промывание суставного пространства

большими объемами жидкости, до 500 мл на каждый ВНЧС физиологического раствора или раствора Рингера с целью удаления из полости сустава продуктов воспалительного процесса, разрыва и вымывания фиброзных спаек. Лаваж осуществляется через две иглы, введенные в одно суставное пространство, при этом в одну игла раствор вводится, а из второй выводится после прохождения через полость сустава. В процессе промывания создаются условия улучшения или нормализации положения смещенного суставного диска [88; 213; 234; 319].

Артроцентез применяется при вывихах и подвывихах суставного диска. В суставное пространство также вводятся две иглы, вводится от 1 до 2 мл местного анестетика, затем вводится определенное количество физиологического раствора. Эффективность зависит от давности заболевания, степени анатомических изменений в полости сустава, наличия адгезии суставного диска, количества фиброзных сращений [23; 251]. Количество процедур при применении артроцентеза может быть различным – от 1 до 5 и даже 10 [88].

Отмечают возможность мануального репонирования суставного диска на фоне расширения суставного пространства введенной жидкостью [280].

По окончании процедуры артроцентеза многие авторы вводят в полость сустава препараты на основе гиалуроновой кислоты, такие как «остенил», «алфлутоп», «синвиск» и отмечают хороший клинический эффект [104; 158; 192; 240; 261; 263; 298]. Отмечают положительный эффект при введении в ВНЧС плазмы, обогащенной факторами ростам (ПОФР). При этом используется кровь этого же пациента, поэтому исключены аллергические реакции на ее введение. Однако, как отмечают авторы, требуются дальнейшие исследования на влияние плазмы на внутрисуставные элементы [124; 291].

В настоящее время наиболее безопасным и косметичным является хирургическое вмешательство в ВНЧС с помощью артроскопа. Артроскопия проводилась с использованием артроскопа фирмы Storz по методикам, описанным в монографиях Сысолятина С.П., Сысолятина П.Г. [182]

и Коротких Н. Г. [101; 120] диаметром 1,9 мм под общим обезболиванием.

Показанием для лечебно-диагностической атроскопии являются значительное ограничение открывание рта, наличие болей в области сустава, отсутствие эффекта от консервативного лечения. В процессе оперативного вмешательства производится осмотр полостей ВНЧС, определение причины неподвижности суставного диска, по возможности ее устранение, промывание (лаваж сустава с удалением продуктов хронического воспалительного процесса).

Артроскопия ВНЧС является малоинвазивным вмешательством и может выполняться как с диагностической, так и с лечебно-диагностической целью. Выполнение данной манипуляции требует проведение эндо-трахеального наркоза или внутривенной седации пациента для обеспечения комфортного уровня анальгезии и расслабления жевательных мышц. Основным показанием к проведению артроскопии ВНЧС является неэффективность малоинвазивных методов лечения при стойкой адгезии суставного диска к головке НЧ на поздних стадиях внутренних нарушений. Артроскопия обладает большим функционалом: при ее использовании возможна детальная визуализация всех компонентов сустава и спаечных процессов, разрыв фиброзных спаек, репозиция суставного диска, совместное проведение лаважа сустава и введение препаратов на основе гиалуроновой кислоты. Проведение артроскопии предполагает наличия соответствующего сложного оборудования и применения общего обезболивания [24; 77; 102; 213].

При развитии деформирующего вторичного остеоартоза и анкилоза ВНЧС применяется открытая хирургия. Операция проводится под эндотрахеальным наркозом. Доступ к суставу осуществляется через разрез в предушной области, начинающийся от мочки уха и огибающий угол нижней челюсти. При необходимости проводится артротомия головки НЧ, формирование новой поверхности суставной ямки и ската суставного бугорка [214; 284; 314; 322].

Некоторые авторы утверждают, что при внутренних нарушениях во время такой операции необходимо подшивания к стенке наружного слухового

прохода или стенке капсулы ВНЧС суставного диска [164].

Имеются публикации, авторы которых утверждают необходимость в некоторых случаях одномоментная одно- или двух челюстная ортогнатическая операция с целью исправления образующейся дизокклюзии зубных рядов после проведения операции на ВНЧС [284].

При анкилозе ВНЧС применяется эндопротезирование имплантатами из титана и композитных материалов [262; 281].

Таким образом, подводя итог вышеизложенному, необходимо дальнейшее совершенствование малоинвазивных хирургических методов лечения внутренних нарушений ВНЧС.

ГЛАВА 2. МАТЕРИАЛЫ И МЕТОДЫ ИССЛЕДОВАНИЯ

2.1. Общая характеристика проведенного исследования

2.1.1. Организация исследования

Работа выполнена на кафедре челюстно-лицевой хирургии и хирургической стоматологии МИ РУДН (заведующий – член-корреспондент РАН, профессор, д.м.н. Иванов С.Ю.) ФГАОУ ВО "Российский Университет Дружбы Народов" (ректор– д.ф.-м.н., профессор, академик РАО Филлипов В.М.), на базе медицинского центра РУДН, а также на базе ГЛПУ поликлиники № 2 Минэкономразвития Российской Федерации (главный врач– Алдушина О.Н.). Исследование реализовано в период с 2010 по 2018 гг. Разработанные в данной работе алгоритмы диагностики и лечения внутренних нарушений височно-нижнечелюстного сустава внедряются в практику с 2010 года по настоящее время.

2.1.2. МАТЕРИАЛЫ ИССЛЕДОВАНИЯ

Объекты исследования – 2714 пациентов.

Для включения пациентов в исследование использовались следующие критерии:

1. мужчины и женщины в возрасте от 18 до 60 лет с жалобами на нарушение функции ВНЧС.
2. Пациенты с болевым синдромом в области лица, направленные невропатологом или оториноларингологом на консультацию с целью исключения патологии челюстно-лицевой области.

В исследование не были включены следующие пациенты с патологией ВНЧС:

1. Пациенты, которые не были согласны с предложенным планом обследования и лечения.
2. пациенты, у которых были выявлены противопоказания к предлагаемым видам обследования.

В группы исследования включались:

1) пациенты, имеющие хотя бы один из перечисленных симптомов или их комбинацию:

- Хруст в ВНЧС
- Щелканье в ВНЧС
- Ограничение открывания рта
- Девиация нижней челюсти при открывании рта
- Боль в области ВНЧС
- Боль в области лица, связанную с движениями нижней челюсти
- Дискомфорт в околоушно-жевательной области
- Заложенность уха или шум в ушах в случаях, когда патология оториноларингологом не выявлялась.

2) Пациенты с внутренними нарушениями ВНЧС, подтвержденные данными МРТ.

Группы пациентов формировались с учетом применяемых методов лечения и диагноза, сформулированного на основании следующих классификаций:

1. X Международная классификация, заболевания суставов.
   Класс XII. Челюстно-лицевые аномалии (включая аномалии прикуса), раздел 6 «Болезни височно-нижнечелюстного сустава».
   Класс XIII. Болезни костно-мышечной системы и соединительной ткани. Артропатии.
   Классификация заболеваний и повреждений височно-нижнечелюстного сустава [220], которая адаптирована к современным возможностям диагностики и признана ведущими специалистами как наиболее удачная (Безруков В.М., Робустова Т.Г., 2000), [22]:

1. Воспалительные (артриты).
2. Невоспалительные.

2.1. Внутренние нарушения.

2.2. Остеоартрозы:

- не связанные с внутренними нарушениями ВНЧС, первичные или генерализованные;

- связанные с внутренними нарушениями ВНЧС (вторичные).

2.3. Анкилозы.

2.4. Врожденные аномалии.

2.5. Опухоли.

Неартикулярные заболевания:

1. Бруксизм.

2. Болевой синдром дисфункции ВНЧС.

3. Контрактуры жевательных мышц.

Чаще всего из разделов данной классификации встречаются внутренние нарушения ВНЧС. Мы применяли предложенные в этой классификации для формирования групп пациентов следующие формы внутренних нарушений ВНЧС (Таблица 2).

Таблица 2 – Формы внутренних нарушений ВНЧС, примененные для формирования групп пациентов

Клинические формы	**Синдромы**	**Основные клинические проявления**
Хронический вывих головки нижней челюсти	Вывих головки нижней челюсти без смешения суставного диска	Вывих головки нижней челюсти, не требующий вправления, без щелчка
Подвывих суставного диска	Переднее раннее вправляемое смещение	Отсутствие вывиха головки нижней челюсти нет, щелчок в пределах суставной ямки
Хронический вывих суставного диска	Постоянное переднее невправляемое смещение суставного диска	Постоянное блокирование ВНЧС

Хронический вывих суставного диска, остеоартроз (вторичный)	Переднее постоянное невправляемое смещение суставного диска, его адгезия, нарушение целостности хрящевого покрытия головки нижней челюсти и др. R-логические признаки остеоартроза	Постоянное блокирование ВНЧС

При обследовании и лечении пациентов были сформированы следующие группы (Таблица. 3):

Таблица 3 – Формирование групп пациентов в зависимости от диагноза и применяемых методов лечения

Группы пациентов	Подруппы Пациентов	К-во человек	Диагноз	Методы лечения и к-во пациентов			
				Окклюзионная шина	Метод гидравлической репозиции суставного диска одновременно с применением окклюзион-ной шины	Метод гидравлической репозиции суставного диска перед применением окклюзион-ной шины последующим ее использованием	Артроскопия ВНЧС в сочетании с методом гидравлической репозиции суставного диска с применением окклюзионной шины
I	1		ПСД	322			
	2		ПСД		475		
	3		ПСД			121	

	4		ПСД				
I I	1		ХВСД	43			
	2		ХВСД		362		
	3		ХВСД			127	
	4		ХВСД				48

Условные сокращения:

ПСД - Подвывих суставного диска.

ХВСД - Хронический вывих суставного диска.

2.2. Методы обследования пациентов

С целью диагностики и оценки эффективности методов лечения пациентов с внутренними нарушениями в период с 2007-16 годы было обследовано 2714 человек (всего 5428 сустава), эти данные представлены в таблице 4.

Таблица 4 – Методы обследования, выполненные с целью диагностики и контроля эффективности лечения у пациентов с внутренними нарушениями ВНЧС

Методы исследования	**Количество обследованных пациентов**		**Количество обследований**	**Количество обследованных суставов**
	мужчин	женщин		
МРТ	110	547	715	1430
КТ	58	313	371	742
УЗИ	412	2045	8014	13365
Ортопантомографический	224	1064	1284	2568
Артроскопический	7	42	49	64
Клинический	459	2255	2714	5428

МРТ проводилась практически всем пациентам с патологией ВНЧС, за исключением тех, кто имел противопоказания к данному исследованию (клаустрофобия, наличие брекетов и других металлических конструкций в полости рта). Протокол исследования ВНЧС включал в себя обязательное обследование обоих суставов при открытом и закрытом рте, а также и в промежуточные моменты движения нижней челюсти. Разница в количестве обследований мужчин и женщин обусловлена тем, что внутренние нарушения ВНЧС происходят чаще всего у женщин [119; 225; 326].

КТ проводилась у ограниченного количества пациентов, поскольку состояние головки нижней челюсти чаще всего достаточно хорошо описывается по данным МРТ. Лишь в тех случаях, когда были сомнения в диагнозе или подозрения на костную, в том числе онкологическую патологию, назначалось КТ ВНЧС. Кроме того, некоторые пациенты на первичный прием приходили с данными КТ, которая назначалась им в других лечебных учреждениях. У большинства пациентов проводилась ортопантомография с целью выявления сопутствующей патологии ЧЛО, исключения одонтогенных причин возникновения болевого синдрома.

Артроскопическое исследование проводилось в тех случаях, когда другие применяемые нами другие методы лечения (использование каппы, артропункции с гидравлическим воздействием на внутрисуставные элементы) были неэффективными.

2.2.1. Методы клинического обследования пациентов

С целью регистрации данных опроса, обследования и лечения пациента разработана и применена специальная карта пациента (Таблицы. 5, 6, 7):

К А Р Т А
пациента с заболеванием височно-нижнечелюстного сустава (ВНЧС)

1. Ф.И.О. (полностью)
_____

2. Дата рождения _____ 3. Пол _____ 4. Образование
_____

5. Профессия _____ 6. Адрес и телефоны
_____
_____
_____

7. Жалобы: а) все жалобы на состояние здоровья
_____
_____
_____
_____
_____

Таблица 5 – Жалобы, касающиеся ВНЧС, в день обращения

	Ж а л о б ы	Правый ВНЧС	Левый ВНЧС
1	Боль: а) постоянные		
	б) при движениях нижней челюсти усиливается		
	в) периодические		
	г) только при жевании		
	д) при жевании и разговоре		
	е) больше утром		
	ж) больше вечером		
	з) другие характеристики боли		
2	Щелканье: а) всегда при любом движении нижней челюсти		
	б)только при приеме пищи		
	в) при приеме пищи и разговоре		
	г) щелчки слышны только самому пациенту		
	д) щелчки слышны на расстоянии		
	е) очень сильные, слышны на большом расстоянии		
	ж) возникают в начале открывания рта		
	з) возникают в конце открывания рта		
	и) возникают примерно в середине открывания рта		
3	Затрудненное открывание рта а) связано с болью		
	б) с механическим препятствием в области ВНЧС		
4	Зигзагообразные движения нижней челюсти		
5	Другие жалобы		

8. История развития заболевания.

1) когда и какие появились симптомы и как они изменялись с течением времени:

_____
_____
_____
_____

2) с чем пациент связывает начало болезни (широкое открывание рта, травма, лечение или протезирование зубов, инфекционные заболевания, другие причины, или причина неизвестна

_____

3) где, когда и какое лечение проводилось

_____
_____
_____

4) результативность лечения_____

9. Анамнез жизни. 1) чем болели, начиная с рождения

_____
_____
_____

2 состоите (или состояли) ли на учете у врача (какого врача, с какого года, с каким диагнозом)

_____
_____

3) операции (когда и какие)

_____

4) травмы (когда и какие)

_____

5) аллергические реакции (когда, как проявлялись, на какие лекарственные препараты)_____

_____
_____

6) возраст родителей в год рождения пациента (и не было ли экстремальных воздействий в период беременности)_____

7) для женщин: а)семейное положение _____б) сколько было родов _____

в) беременностей _____ г) как протекали роды

_____

10. Объективные данные: 1) симптомы ДСТ:

_____

_____
_

2) видимые изменения в области ВНЧС

_____

3) болезненность при пальпации жевательных мышц _____

4) болезненность при пальпации ВНЧС _____

5) степень открывания рта: а) max_____ б) до появления боли _____

6) прикус _____

7) смещение нижней челюсти _____ 8) зубная формула

8 7 6 5 4 3 2 1	1 2 3 4 5 6 7 8
8 7 6 5 4 3 2 1	1 2 3 4 5 6 7 8

9) девиация при открывании рта 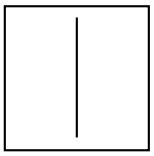

10) шум в суставе:

Таблица 6 – Звуковые явления в ВНЧС

Звуковые явления в ВНЧС	справа	слева
Щелканье		
Хруст		
Слышны на расстоянии		
Ощущаются при пальпации		
Возникают в начале открывания рта		
Возникают в конце открывания рта		
Возникают примерно в середине открывания рта		

11) дополнительные данные_____ _____ _____

11. Результаты дополнительных методов исследования

1) Рентгенографии _____

2) УЗИ _____

3) денситометрия_____

4) другие методы исследования _____ _____

12. Диагноз_____

В связи с тем, что данные большинства граф карты пациента с патологией ВНЧС многовариантны, с целью облегчения статистической обработки разработана таблица. 7 для статистики:

Таблица 7 – Таблица для статистики (пациенты с патологией ВНЧС)

№ п\п	**Данные анкет**	**Пациенты**									
		1	2	3	4	5	6	7	8	9	10
1	Возраст										
2	Пол										
3	Образование										
4	Профессия										
5	**Жалобы**										
5.Б	**Боль**:										
5.Б.п	***Правый ВНЧС***										
5.Б.п.1	пост. в покое сильная										
5.Б.п.2	пост. в покое слабая										
5.Б.п.3	Периодич. в покое сильная										
5.Б.п.4	Периодич. в покое слабая										
5.Б.п.5	Боль с иррадиацией										
5.Б.п.6	***Боль***:при движениях нижней челюсти										
5.Б.п.7	***Боль***:не связана с движениями нижней челюсти										
5.Б.л	***Левый ВНЧС***										
5.Б.л.1	пост. в покое сильная										
5.Б.л.2	пост. в покое слабая										
5.Б.л.3	Периодич. в покое сильная										
5.Б.л.4	Периодич. в покое слабая										
5.Б.л.5	Боль с иррадиацией										
5.Б.л.6	***Боль***:при движениях нижней челюсти										
5.Б.л.7	***Боль***:не связана с движениями нижней челюсти										
5.Щ	**Щелканье**										
5.Щ.п.	***Правый ВНЧС***										
5.Щ.п.1	сильные										
5.Щ.п.2	слабые										
5.Щ.л	***Левый ВНЧС***										
5.Щ.л.1	сильные										
5.Щ.л.2	слабые										
5.Х	**Хруст**										
5.Х.п	Хруст справа										
5.Х.л	Хруст слева										
5.О	Огранич. открывания рта										

5.О.б	Огранич. открывания рта связано с болью										
5.О.м	Огранич. открывания рта связано с механическим препятствием в области ВНЧС										
5.←	Девиация н/ч										
5.S	S-образные движ. н/ч										
5.Z	Z-образные движ. н/ч										
5.З	Заложенность уха (снижение слуха)										
5.Д	Дискомфорт										
5.Д.п	Дискомфорт справа										
5.Д.л	Дискомфорт слева										
5.М	Напряжение (стянутость) мышц										
6.М	**Anamnesis morbi**										
6.М.щ	Щелчки в ВНЧС										
6.М.щ.1.п	Давность появления щелчков(хруста) справа										
6.М.щ.2.п	Давность исчезновения щелков(хруста) справа										
6.М.щ.1.л	Давность появления щелчков(хруста) слева										
6.М.щ.2.л	Давность исчезновения щелков (хруста) слева										
6.М.щ.Пр.1	Возможная причина появления щелчков: Стоматологические вмешательства (лечение и удаление зубов)										
6.М.щ.Пр.2	Зубное протезирование										
6.М.щ.Пр.3	Широкое открывание рта										
6.М.щ.Пр.4	Прием твердой пищи										
6.М.щ.Пр.5	травма										
6.М.щ.Пр.6	Без видимых причин										
6.М.Б	Давность появления боли										
6.М.Б.3	Возможная причина появления боли: Стоматологические вмешательства (лечение и удаление зубов)										
6.М.Б.4	Зубное протезирование										
6.М.Б.5	Широкое открывание рта										
6.М.Б.6	Прием твердой пищи										
6.М.Б.7	Переохлаждение										
6.М.Б.8	Без видимых причин										
6.М.О	Давность появления ограничения отрывания рта										
6.М.О.1	Возможная причина появления ограничения открывания рта: Стоматологические вмешательства (лечение и удаление зубов)										

6.М.О.2	Зубное протезирование										
6.М.О.3	Широкое открывание рта										
6.М.О.4	Прием твердой пищи										
6.М.О.5	Без видимых причин										
6.М.О.6	Эпизоды блокирования нижней челюсти										
6.М.Л	Ранее проводимое лечение										
6.М.Л.1	Лечение проводилось эффективно										
6.М.Л.2	Лечение проводилось неэффективно или мало эффективно										
6.М.Л.3	Лечение не проводилось										
6.М.Л.4	Лечение у ЛОР (ошибочно)										
6.М.Л.5	Лечение у невролога(ошибочно)										
6. М.орт	Раньше лечился у ортодонта										
7. V	**Anamnesis vitae**										
7. V.с	Сопутствующие заболевания										
7. V.с.гб	Гипертоническая болезнь										
7. V.с.г	Гастрит										
7. V.с.я	Язва желудка или 12п кишки										
7. V.с.щ	Заболевания щитовидной железы										
7. V.с.сд	Сахарный диабет										
7. V.с.п-т	Полиартрит										
7. V.с.п-з	Полиартроз										
7. V.с.о-з	Остеохондроз										
7. V.с.т	**Травмы**										
7. V.с.т.в	вывихи										
7. V.с.т.р	растяжения										
7. V.с.т.п	переломы										
7. V.с.о	**Операции**										
7. V.с.о.к	Костная система										
7. V.с.о.ж	На ЖКТ										
7. V.с.о.о	онкология										
7. V.А	**Аллерг. реакции**										
7. V.А.п	Пищевая, бытовая										
7. V.А.л	лекарственная										
7. V.дст	**Симптомы ДСТ**										
7. V.дст.м	Миопия										
7. V.дст.с	Сколиоз										
7. V.дст.п	Плоскостопье										
7. V.дст.др	Щелканье, хруст в других суставах										
8.О	**Объективно**										
8.О Прикус	Прикус										
8.О.Б.с.п.	Бол. при пальп ВНЧС справа										
8.О.Б.с.л	Бол. при пальп ВНЧС слева										

8.О.Б.м.п.	Боль при пальп.. жевательных мышц справа										
8.О.Б.м.п1	височная										
8.О.Б.м.п2	Собст. жевательная										
8.О.Б.м.п3	Мед.крыловидная										
8.О.Б.м.л.	Боль при пальп.. жевательных мышц слева										
8.О.Б. м.л1	височная										
8.О.Б. м.л2	Собст. жевательная										
8.О.Б. м.л3	Мед.крыловидная										
8.О.Отк.рта	Степень открывания рта										
8.Д.п	Девиация нижн. челюсти вправо										
8.Д.л	Девиация нижн. челюсти влево										
8.S	S-образое движение нч										
8Бейтон	гипермобильность суставов по критериям Бейтона										
	З в у к в В Н Ч С справа										
8.О.Щ.п	Щелчек в внчс справа сильный										
8.О.Щ.**п**	Щелчек в внчс справа слабый										
8.О.Х.п	Хруст в в внчс справа сильный										
8.О.Х.**п**	Хруст в внчс справа слабый										
	З в у к в В Н Ч С слева										
8.О.Щ.л	Щелчек в внчс слева сильный										
8.О.Щ.**л**	Щелчек в внчс слева слабый										
8.О.Х.л	Хруст в в внчс слева сильный										
8.О.Х.**л**	Хруст в внчс слева слабый										
8.О.ГМ.п	Гипермоб. н/ч справа										
8.О.ГМ.л	Гипермоб. н/ч слева										
9.ДК	**Диагноз клинический**										
10.ДО	**Дополнительное обследование**										
ОПГ	Ортопантомография										
ТГ	Томография										
КТ	Компьютерная томография										
МРТ	Магнитно-резонансная томография										
ДОТ	Дентальная объемная томография										
УЗИ	Ультразвуковое исследование										

11.Л	**Лечение**										
11.Л.1	Гидравлическая репозиция диска										
11.Л.2	ЧЭНС										
11.Л.3	Блокада по Берше										
11.Л.4	Найз										
11.Л.5	Нимулид										
11.Л.6	Траумель С										
11.Л.7	Мазь Цель Т										
11.Л.8	Ультрафонофорез с гидрокортизоном										
11.Л.9	Магнитотерапия										
11.Л.10	Компресс с р-ром димексида										
11.Л.11	ЛФК										
12.Л.Р	**Результат лечения по симптомам**										
12.Л.Р.1	Боли										
12.Л.Р.2	Открывание рта										
12.Л.Р.3	Щелканье										
12.Л.З.4	Хруст										
12.Л.Р	**Результат лечения по результатам дополнительного обследования**										
12.Л.Р.1	УЗИ										
12.Л.Р.2	МРТ										

Клинические методы обследования

Опрос. Опрос пациента начинали с выяснения жалоб. Чаще всего пациенты предъявляли жалобы на боль в области ВНЧС при движениях нижней челюсти, хруст или щелканье в суставе, ограничение открывания рта. Многие пациенты отмечали дискомфорт в суставе, боли в мышцах и по ходу ветвей тройничного нерва, шум в ушах, нарушение слуха, головокружение, общую слабость, затрудненное пережевывание пищи, частые головные боли, раздражительность, головокружение, состояние общего дискомфорта, пониженную работоспособность и другие беспокоящие их явления.

Во время проведения курса лечения при повторных посещениях при опросе пациентов выясняли, на сколько процентов, с их точки зрения, уменьшились болевые ощущения. Данные ответов отмечались на шкале, имеющей градацию

от 0 до 100 %. В процессе работы выяснилось, что очень многие пациенты затрудняются выражать уменьшение боли в процентах, поэтому с этой шкалой совместили еще одну шкалу, более упрощенную (Таблица 8).

Таблица 8 – Аналого-визуальная шкала боли

Уменьшение боли по шкале в %	**Уменьшение боли по упрощенной шкале**	**Даты повторного приема**				
0 %	Боль осталась прежней					
10 %	Боль					
20 %	уменьшилась					
30 %	незначительно	+				
40 %						
50 %	Боль					
60 %	уменьшилась		+			
70 %	значительно					
80 %				+		
90 %					+	
100 %	Боль прошла полностью					+

Пациенты с поражениями ВНЧС часто отмечают щелчки и хруст в этом сочленении. Заполнялась созданная нами аналого-визуальная шкала выраженности щелчков в ВНЧС (Таблица. 9).

Таблица 9 – Аналого-визуальная шкала выраженности щелчков в ВНЧС

Выраженность щелчков ВНЧС (по оценке самих пациентов)	**Даты посещений врача**			
	03.09.15 г.	10.09.15 г.	17.09.15 г.	01.10.15 г.
Постоянные	+	+	+	
Сильные (слышны окружающим)	+			
Сильные (но не слышны окружающим)		+		
Слабые			+	+
Очень слабые				
Не постоянные				+

После выявления жалоб и их оценки выяснялись давность их возникновения и динамика выраженности симптомов.

Затем выявлялось наличие или отсутствие сопутствующих заболеваний. Особое внимание уделялось системной патологии, при которой поражаются суставы. Также выявлялись заболевания, наличие которых ограничивает применение методов и средств, используемых при лечении заболеваний ВНЧС.

Отмечались отсутствие или наличие криволинейного движения, или девиации (отклонение от средней линии во время ее движения) нижней челюсти. Эти явления наблюдаются довольно часто и обусловлены хроническим вывихом головок нижней челюсти или подвывихом и вывихом суставных дисков, а также другими морфологическими изменениями в суставе.

При исследовании полости рта определяли вид прикуса, выявляли дефекты зубных рядов, заболевания зубов слизистой оболочки, костных и мягких тканей лица. Нарушения окклюзионных взаимоотношений наряду с морфофункциональными изменениями в мышцах челюстно-лицевой области, а также травмой зубочелюстно-лицевой системы специалисты относят к числу главных причин дисфункции височно-нижнечелюстного сустава. Поэтому оценке прикуса уделяли особое внимание, при необходимости на гипсовых моделях челюстей в артикуляторе оценивали состояние зубных рядов, прикуса и окклюзионных контактов.

Степень открывания рта измерялась при помощи штангенциркуля и записывалась в карту с точностью до десятой сантиметра и определялось как расстояние между режущими краями центральных резцов верхней и нижней челюстей при максимальном открывании рта (Рисунок 2).

Рисунок 2 – Измерение степени отрывания рта

Нормальным показателем степени открывания рта считалось расстояние между верхними и нижними резцами 40-50 мм.

Пальпация. Большой объем объективной информации получена при пальпации ВНЧС и мышц, участвующих в движениях нижней челюсти. Пальпацию указанных образований проводили по известным методикам [59; 74; 93] с обеих сторон и при закрытом, и при открытом рте, поскольку болезненные точки или области чаще определяются при открытом рте или движении нижней челюсти. Пальпация сустава осуществляли через кожу кпереди от козелка уха и через переднюю стенку наружного слухового прохода. При помощи наружной и внутренней пальпации определяли характер экскурсии головок нижней челюсти, их конфигурация, болезненность, синхронность и объем движений. Состояние мышц, участвующих в жевании, оценивали методом поверхностной и глубокой пальпации в покое и во время функции. Кроме того, иногда для исключения ошибок пациентам дополнительно предлагалось самим провести пальпацию указанных анатомических образований и подтвердить наличие болевых точек или областей.

Аускультация. С помощью фонендоскопа определялось наличие крепитации (хруста) и щелчков при различных движениях НЧ. Звуковые явления или их отсутствие, дают информацию для постановления диагноза: наличие щелчков и крепитации в большинстве случаев являлось признаками смещения суставного диска и/или наличия остеоартроза мыщелкового отростка нижней челюсти.

2.2.2. Методы инструментального обследования пациентов

2.2.2.1. Рентгенологические методы исследования

Лучевая обзорная рентгенография челюстей проводилась всем пациентам для оценки общего состояния зубочелюстной системы с использованием дентального томографа GX DP-300 (Gendex, США). На полученных снимках оценивались: наличие хронических воспалительных очагов в костной ткани

пациентов, целостность зубных рядов, симметричность расположения головок нижней челюсти относительно нижнечелюстных ямок височных костей. признаки остеоартроза головки нижней челюсти, деформации челюстных костей, наличие новообразований костной ткани. Конусно-лучевая компьютерная томография (КЛКТ) челюстно-лицевой области с захватом ВНЧС проводилась для уточнения пространственного положения головок нижней челюсти относительно нижнечелюстных ямок височных костей пациентам. КТ проводилась с сомкнутыми зубами в положении привычной окклюзии. Кроме того, результаты КТ позволяли оценить наличие артрозно-дегенеративных изменений хрящевой и костной тканей головок нижней челюсти и степень их выраженности.

2.2.2.2. Магнитно-резонансная томография височно-нижнечелюстного сустава.

Все МР-исследования во время нашей научной работы были выполнены на высокопольном МР-томографе с напряженностью магнитного поля 1,5 Тл Toshiba Vantage Atlas-X. Для получения изображений нами были использованы две локальные радиочастотные катушки (РЧК) (Phi 100 flex coil MJLC-107G, диаметром 10 мм), объединенные с головной РЧК Atlas speed Head MJAH-127a (Рисунок 3).

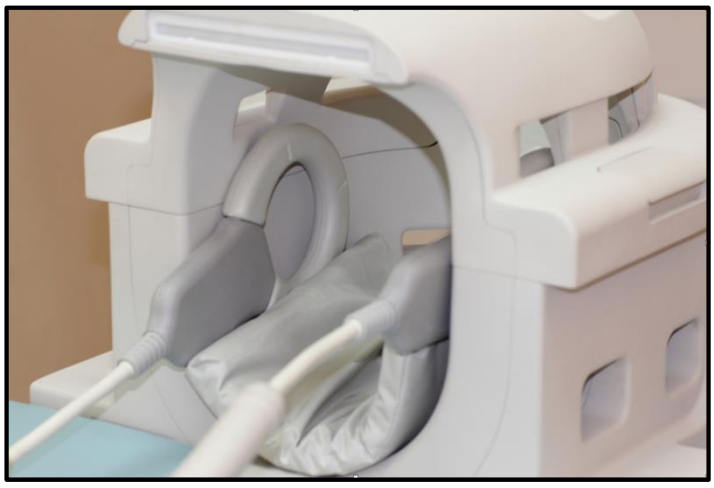

Рисунок 3 – Две локальные РЧК в виде колец, установленные внутри головной РЧК

Протокол МР-исследования во всех случаях включал следующий набор импульсных последовательностей (ИП): аксиальные изображения T1 GRE (градиентное эхо T1), коронарные изображения T2 TSE с сатурацией жира, косо-сагиттальные изображения Pd TSE (протон-взвешенные изображения), косо-коронарные изображения Pd TSE (протон-взвешенные изображения), а также быстрые T1 GRE изображения в положении закрытого и максимально открытого рта.

Полученная комбинация позволяла в одном исследовании получать общие данные о челюстно-лицевой области с оценкой изменений мышц и других мягких тканей основания черепа, а также прицельные изображения самих ВНЧ суставов с малым полем обзора (FOV 150x150 мм, матрица 256x192) и высоким уровнем сигнала. Для удержания челюсти в одном положении при открывании рта мы применяли стандартные прикусные блоки трех типо-размеров (Рисунок 4).

Рисунок 4 – Силиконовые прикусные блоки трех типоразмеров

Конструкция блоков определяла удобство их установки при соблюдении максимально возможного комфорта пациентов, а также обеспечивала возможность самостоятельного их удаления пациентом в случае развития болевого синдрома. Для каждого пациента использовался стерильный набор прикусных блоков.

Принципы построения исследования. Основа методики МРТ ВНЧС хорошо известна. Основной этого исследования выступают сагиттальные и коронарные срезы, ориентированные в соответствии с длинной и короткой осями поперечного среза суставной головки каждого из суставов. В аксиальных изображениях такой срез представляет собой более или менее правильный эллипс (Рисунок 5).

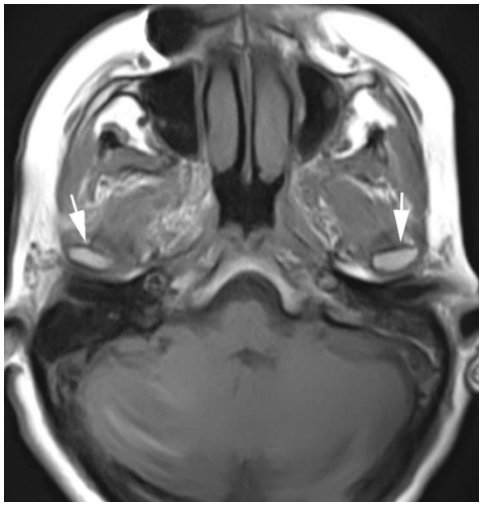

Рисунок 5 – Поперечное (аксиальное) изображение Т1, срез через головки нижней челюсти (стрелки)

Сагиттальные срезы при этом выстраиваются перпендикулярно длинной оси этого эллипса (Рисунок 6).

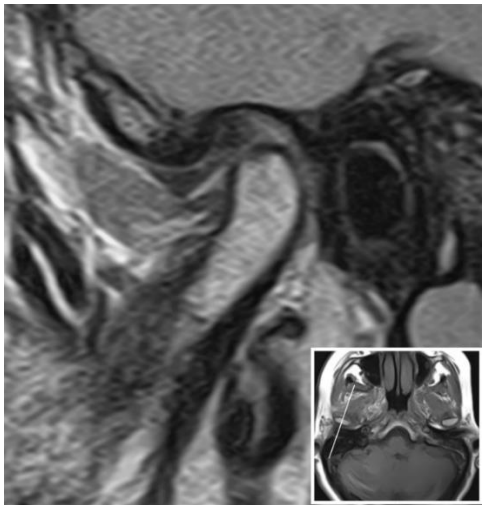

Рисунок 6 – Косо-сагиттальный срез через височно-нижнечелюстной сустав, Pd ВИ, положение привычной окклюзии. Плоскость построения отмечена белой линией на вставочном изображении в нижнем правом углу

Коронарные срезы выстраиваются параллельно длинной оси эллипса (Рисунок 7).

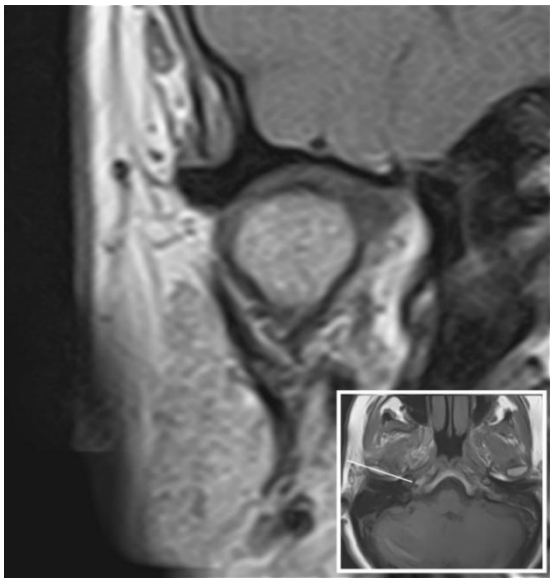

Рисунок 7 – Косо-коронарный срез через височно-нижнечелюстной сустав, положение привычной окклюзии. Плоскость построения отмечена белой линией на вставочном изображении в нижнем правом углу

Поскольку суставные головки располагаются не строго во фронтальной плоскости и для них типичен небольшой разворот, то получение сагиттальных и фронтальных изображений для каждого из суставов выполнялось отдельно. Полученные изображения также носят название косо-сагиттальные и косо-коронарные, поскольку их ориентация не соответствует стандартным анатомическим плоскостям.

Обязательной составляющей исследования ВНЧС являлась оценка взаимоотношения его элементов в двух позициях: привычной окклюзии челюстей и открытого рта. Таким образом, минимальный набор изображений при проведении МРТ ВНЧС включал аксиальные изображения для выявления суставных головок, а также косо-сагиттальных и косо-коронарных изображений для каждого из двух ВНЧ суставов не менее, чем в двух положениях.

В целях оценки эффекта, оказываемого индивидуально изготовленной для пациента каппы вводился третий этап исследования. В дополнение к

положениям закрытого и открытого рта проводилось исследование с установленной каппой с получением косо-сагиттальных и косо-коронарных срезов для каждого из двух исследований.

Наконец, в тех случаях, когда клиническая задача требовала подробной оценки изменений взаимоотношений элементов сустава при открывании рта, четвертым этапом проводилось функциональное исследование - МР-кинематика ВНЧС. В рамках этого исследования выполнялась серия косо-сагиттальных срезов через середину суставной головки на нескольких этапах открывания рта. Короткие импульсные последовательности позволяли получить изображение такого среза за несколько секунд. Поэтому пациент во время выполнения МР-кинематики поэтапно открывал рот от положения сомкнутых зубов до максимально возможного открытия, каждый раз задерживаясь на несколько секунд в новом положении. Полученные таким образом серии изображений для каждого из суставов отображали изменения взаимоотношений их элементов во времени и могли быть проанализированы покадрово или в динамике (функция кинопетли позволяла получить короткий киноролик). Получение аналогичных функциональных данных во фронтальной плоскости представляет собой крайне сложную задачу, поскольку суставная головка совершает заметное перемещение сзади вперед при открывании рта, что требует переориентации среза МРТ на каждом этапе открывания рта. Это сопряжено с комплексом технических ограничений такого метода, как МРТ. В связи с этим, мы не выполняли такой модификации МР-кинематики в нашем исследовании.

Импульсные последовательности. В отличие от ориентации плоскостей срезов, наборы импульсных последовательностей в практике МРТ не стандартизированы. Исключение составляет рекомендация иметь в исследовании, как минимум, Т1 и Т2 взвешенные изображения. Данная рекомендация не носит характера обязательной и выступает, в большей степени, общей традицией, нежели правилом. Не смотря на это, при формировании набора импульсных последовательностей мы учитывали

данную рекомендацию, равно как и необходимость получения диагностически важной информации. В дополнение к быстрым вариантам классических Т1 и Т2 ВИ, мы использовали Pd ВИ (протон-взвешенные изображения) и STIR Т2 (Т2 ВИ с подавлением МР-сигнала от жира методом инверсия-восстановление). При проведении МР-кинематики ВНЧС были использованы короткие Т1 ВИ, полученные методом градиентного эха. Для всех пациентов виды ИП и их последовательность во время исследования были одинаковыми.

Основной задачей аксиальных Т1 ВИ изображений выступает выявление головок нижней челюсти для последующего построения плоскостей косо-сагиттальных и косо-коронарных изображений. В связи с этим данный пакет требовалось выполнять перед каждым этапом исследования. STIR Т2 изображения были ориентированы в стандартной фронтальной плоскости. Основной задачей, которую решала эта ИП, являлась оценка изменений в мышцах основания черепа с целью обнаружения зон отека непосредственно в мышцах или межмышечных клетчаточных пространствах.

Первый этап исследования в положении привычной окклюзии выступал основным. Он включал в себя общую оценку зоны основания черепа, а также получение детальных данных непосредственно о височно-нижнечелюстных суставах. Второй этап в положении открытого рта требовал рационального сокращения времени исследования. Это определялось тем, что многие пациенты с дисфункцией ВНЧС испытывали различной степени выраженности неприятные ощущения во время этой части. Выраженность таких ощущений колебалась от небольшого дискомфорта, до болевого синдрома.

Таким образом, общее время стандартного минимального протокола МРТ ВНЧС составляло 17 мин из которых первая часть занимала 12 мин. Каждый дополнительный этап из ранее перечисленных удлинял исследование на 5 мин.

Быстрые Т1 GRE позволило получить изображения ВНЧ суставов в положении максимально открытого рта без использования прикусных блоков

или иных разделителей челюстей. Изображения в положении максимально открытого рта были использованы для исключения патологической дислокации диска или уменьшения объема движения в височно-нижнечелюстных суставах (Рисунки 8, 9).

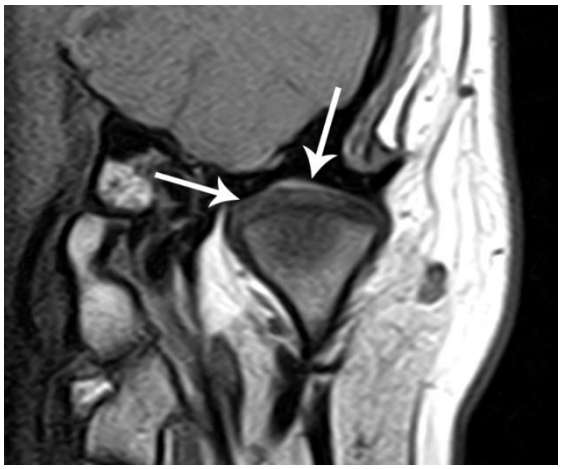

Рисунок 8 – Изображение, полученное при проведении МРТ, корональная проекция. Стрелками отмечен суставной диск

Рисунок 9 – Изображение, полученное при проведении МРТ, сагиттальная проекция. Стрелками отмечен суставной диск

Все полученные данные МРТ и УЗИ были занесены в сводную таблицу и проанализированы при помощи программного обеспечения Microsoft Excel (Microsoft Office 2010).

2.2.2.3. Ультразвуковое исследование височно-нижнечелюстного сустава

Ультразвуковое исследование ВНЧС проводилась на портативном аппарате MySono U6 (Samsung Electronics, Южная Корея с использованием высокочастотного линейного датчика LN5-12 (12 МГц) в режиме работы «поверхностные ткани» (Рисунок 10), а также высокоразрешающем оборудовании Philips HD 11XE с использованием линейного датчика также 12 Мг (Рисунок 11).

Рисунок 10 – Портативный аппарат для ультразвуковой диагностики Samsung MySono U6 и высокочастотный линейный датчик LN5-12

Рисунок 11 – Аппарат Philips HD 11XE.

Во время обследования пациенты находились в стоматологическом кресле в положении полулежа, оператор располагался сзади за головой пациента. Исследование проводилось в режиме реального времени в трех положениях: при закрытом рте, при максимально открытом и в процессе открывания и закрывания рта. Линейный датчик устанавливался в предушной области пациента до максимально четкой визуализации тканей ВНЧС.

Сонографические исследования проводились с целью уточнения диагноза, а также осуществления контроля эффективности лечения. Количественно измерялись степень деформации суставного диска (толщина передней, средней и задней частей диска), его подвижность.

Все артропункции проводились под контролем УЗИ, одновременно осуществлялась киносъемка изображения на мониторе аппарата УЗИ [25; 26]. Сонографическое исследование всем пациентам проводилось до артропункции, вовремя артропункции и сразу после нее, а также через неделю для определения стабильности полученных результатов. Кроме того, ультразвуковое исследование осуществлялось перед применением каппы, после окончания ее применения, а также в качестве контроля ежемесячно в процессе ее ношения.

2.3. Методы проводимого лечения

2.3.1. Применение окклюзионной шины

В начале лечения всем пациентам врачом-ортодонтом изготовлены индивидуальные мягкие разобщающие или позиционирующие миорелаксирующие окклюзионные шины (каппы). Механизм действия их заключался в расширении суставного пространства, создание места для возможной репозиции суставного диска, уменьшения травмы элементов сустава, релаксации мышц, участвующих в жевании. Пациентам

изготавливались на зубы нижней челюсти разные виды индивидуальных окклюзионных шин зависимости от целостности зубных рядов и положения головок нижней челюсти. При первичном обращении пациентам снимались оттиски с верхней и нижней челюстей ортопедическим слепочным материалом (А-силикон, базовый и корригирующий слои), отливались диагностические гипсовые модели, которые устанавливались в индивидуальный артикулятор. После оценки центрального соотношения челюстей и получения данных КЛКТ принималось решение о создании жесткой пластмассовой позиционирующей окклюзионной шины, либо мягкой силиконовой разобщающей окклюзионной шины. Мягкая силиконовая окклюзионная шина изготавливается в полный прикус с зубами верхней челюсти и имеет толщину 2.5 мм, (Рисунок 12).

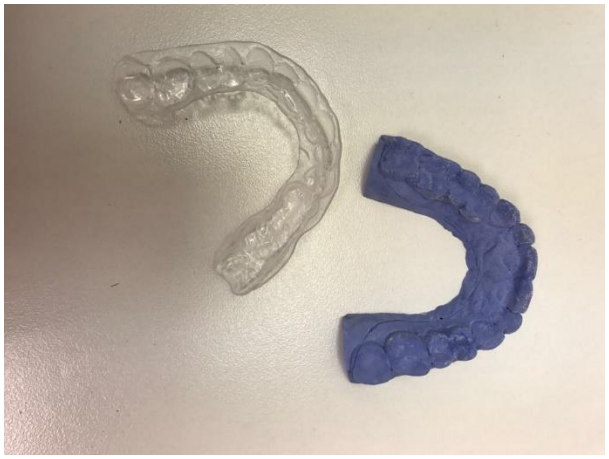

Рисунок 12 – Вид индивидуальной разобщающей окклюзионной шины на нижнюю челюсть пациента

Такие окклюзионные шины применялись преимущественно у пациентов молодого возраста с полноценными зубными рядами, с несмещенными или мало смещенными головками нижних челюстей, если у них имелась возможность смыкания зубов в положении центральной окклюзии. В случаях наличия обширных зубных дефектов (особенно концевых) и снижения нижней трети лица, невозможностью нахождения пациентом удобного положения нижней челюсти при смыкании зубов и смещения нижней челюсти кзади, изготавливались термовакуумные пластмассовые окклюзионные шины

толщиной 1.5-2 мм. Затем врач-стоматолог-ортопед на окклюзионную поверхность окклюзионной шины добавлял накусочные площадки из быстро твердеющей пластмассы до получения стабильно удобного положения нижней челюсти относительно верхней при сомкнутых зубных рядах. Принцип действия индивидуальных окклюзионных шин основан на частичном разобщении прикуса пациента, при этом достигается эффект внутрисуставной декомпрессии элементов ВНЧС. При увеличении расстояния между головкой нижней челюсти и нижнечелюстной ямкой височной кости создаются условия и правильном позиционировании мыщелков и возвращения суставного диска в нормальное положение. Кроме того, действие окклюзионной шины положительно сказывается на растяжении частичном разрыве фиброзных спаек между суставным диском и головкой нижней челюсти.

2.3.2. Медикаментозное лечение

У пациентов, имеющих болевой синдром, клинически и рентгенологически диагностировались синовит и вторичный остеоартроз ВНЧС, а по данным магнитно-резонансной томографии или УЗИ определялось смещение суставного диска. С целью лечения обострения воспалительного процесса применяли препараты нимесулида внутрь или наружно. Если у пациентов были противопоказания к применению НПВС, назначались комплексные гомеопатические препараты Траумель «С» по 1 таб. 3 раза в день и мазь Цель «Т». Медикаментозная терапия применялась одновременно с применением лечебной каппы и методом гидравлической репозиции суставного диска. Эффективность лечения оценивалась по данным аналого-визуальной шкалы боли (Таблица 8) и с помощью УЗИ (Рисунок 13).

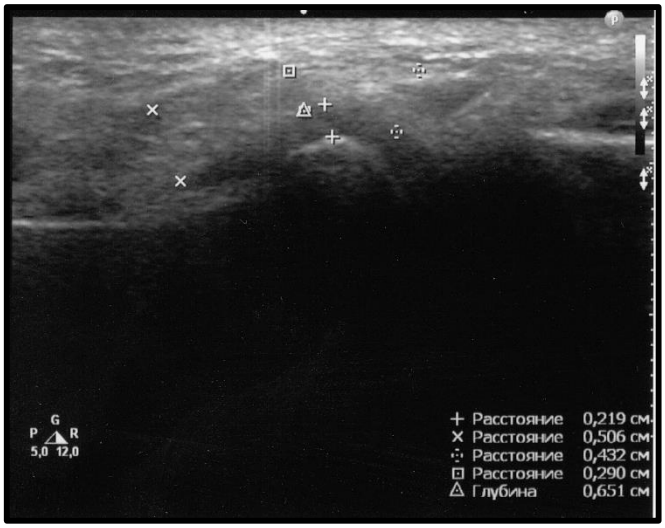

Рисунок 13 – Синовит височно-нижнечелюстного сустава. Имеется снижение эхогенности диска и перифокальный отек прилежащих мягких тканей без четких контуров

2.3.3. Физиотерапевтическое лечение

Из методов физиотеравтического лечения применялись фоноэлектрофорез с гидрокортизоном и магнитотерапия с целью снятии острого воспалительного процесса в ВНЧС в комплексе с медикаментозным лечением.

2.3.4. Хирургические методики лечения ВН ВНЧС

2.3.4.1. Артропункция ВНЧС

Применение метода гидравлической репозиции суставного диска. На ф оне ношения окклюзионной шины применялся метод гидравлической репозиц ии суставного диска [29; 30], суть которого заключается во введении 1 мл 1% раствора лидокаина гидрохлорида по показаниям в верхнюю или нижнюю сос тавную щель под контролем УЗИ. Инъекции проводились 1 раз в 2-4 недели в количестве от 1 до 10 и более в зависимости от их результативности.

Сонографические исследования проводились на высокоразрешающем оборудовании с использованием линейного датчика 12 Мг. Объем пунктированного пространства ВНЧС при этом увеличивался и создавались условия, при которых с током введенного раствора диск занимает свое правильное положение по отношению к головке нижней челюсти. Кроме того, вводимый местный анестетик оказывал миорелаксирующее действие на верхнюю головку латеральной крыловидной мышцы, способствуя снятию ее гипертонуса. Число артропункций с целью гидравлической репозиции варьировало в зависимости от их эффективности от 4 до 6, по одной артропункции 1 – 2 раза в неделю.

2.3.4.2. Артроскопия ВНЧС

Артроскопическое вмешательство проведено у 48 пациентов, 39 женщин и 9 мужчин, в возрасте от 22 до 45 лет. Каждому пациенту проводились МРТ и рентгенографическое исследование, которые подтверждали диагноз хр онического вывиха суставного диска височно-нижнечелюстного сустава, втор ичного остеоартроза.

Всем больным до артроскопии в течении 4-6 месяцев проводилось консервативное лечение, которое оказалось неэффективным. Пациенты предъявляли жалобы на боли в покое и при движениях нижней челюсти, а также ограничение открывания рта, которое у 14 из них было не более 3 см, а у 4 человек - менее 2,5 см. Разобщающая или миорелаксирующяяй каппа (в зависимости от показаний) применялась всем пациентам как до операции, так и после операции. Всего выполнено 67 лечебно-диагностических артроскопических вмешательств (у 18 пациентов оперативное вмешательство осуществлялось с двух сторон). Артроскопия проводилась с использованием артроскопа фирмы Storz по методикам, описанным в монографиях [101; 182] диаметром 1,9 мм под общим обезболиванием (Рисунок 14).

Рисунок 14 – Инструменты для артроскопии

После вмешательства пациенты оставались на сутки под наблюдением врача в стационаре одного дня. В ближайшем послеоперационном периоде назначались антибиотики и обезболивающие средства.

После исчезновения острых воспалительных явлений в области периартикулярных тканей, а также внутри сустава (определялось с помощью УЗИ), назначалась механотерапия, которая осуществлялась с помощью аппарата «TheraBite", (Швеция), который представлен на рисунке 15,



Рисунок 15 – Аппарат "TheraBite" для механотерапии ВНЧС.

при этом применялось правило "трех семерок" (семь раз в день по семь упражнений по семь секунд). Целью механотерапии являлось улучшение подвижности суставного диска. Контроль осуществлялся с помощью УЗИ, которые проводились ежемесячно. В случае недостаточной эффективности механотерапии применялся метод гидравлического расширения суставной щели. С этой целью в нижний отдел ВНЧС вводились до 1 мл 1% раствора лидокаина под контролем УЗИ, оценивалась эффективность инъекции и определилось необходимое их количество. Обычно требовалось от одной до четырех артропункций с интервалами в одну-две недели. Ультразвуковые исследования проводились на высокоразрешающем оборудовании линейным датчиком с частотой 12 МГц.

2,4. Методы статистической обработки полученных результатов

Данные измерений, полученные при исследовании пациентов всех групп обрабатывали статистически. Для оценки нормальности распределения случайной величины (проверки нулевой гипотезы) использовался комбинированный тест на отклонение от нормального распределения (D’Agostino and Pearson’s normality test. Реализация на языке python, библиотека SciPy (Jones E, 2017; Katz. 2006;)

Корреляция результатов измерений определялась с помощью коэффициента корреляции Пирсона (Pearson K., 1895). . Реализация на языке python, библиотека SciPy (Jones E, 2017; Katz. 2006;)

Статистическая значимость отклонения двух выборок определялась с помощью Independent two-sample t-test (двухвыборочный t-критерий для независимых выборок). Реализация на языке python, библиотека SciPy (Jones E, 2017-10-23; Biometrika, 2016*;* Hazewinkel, Michiel *2001).*

D’Agostino, R. B. (1971), “An omnibus test of normality for moderate and large sample size”, Biometrika, 58, 341-348; D’Agostino, R. and Pearson, E. S. (1973), “Tests for departure from normality”, Biometrika, 60, 613-622.

Глава 3. РАЗРАБОТКА МЕТОДОЛОГИИ ДИАГНОСТИКИ И ЛЕЧЕНИЯ ВНУТРЕННИХ НАРУШЕНИЙ ВНЧС

3.1 Разработка методологии диагностики внутренних нарушений ВНЧС

3.1.1 Применение клинических методов обследования пациента с патологией ВНЧС (осмотр, пальпация, аускультация).

Опрос. Опрос пациента начинали с выяснения жалоб. Чаще всего пациенты предъявляли жалобы на боль в области ВНЧС при движениях нижней челюсти, хруст или щелканье в суставе, ограничение открывания рта. Но нередко жалобы больных этим не ограничивались. Многие пациенты отмечали дискомфорт в суставе, боли в мышцах и по ходу ветвей тройничного нерва, шум в ушах, нарушение слуха, головокружение, общую слабость, затрудненное пережевывание пищи, частые головные боли, раздражительность, головокружение, состояние общего дискомфорта, пониженную работоспособность и другие беспокоящие их явления. Отмечалось время появления каждого симптома, его выраженность с течением времени.

Боль – самая частая жалоба пациентов с заболеваниями ВНЧС. Но одной констатации наличия болевых ощущений недостаточно. Иррадиация боли может отражать стадию воспалительного процесса или степень раздражения ветвей ушно-височного нерва. Поэтому проводилась детализация жалоб: область иррадиации, связь боли с различными движениями нижней челюсти, характер и продолжительность боли, для оценки боли применялась аналого-визуальная шкала боли (Таблица 8 в Главе 2 «Материалы и методы исследования»).

Отсутствие активных жалоб не является свидетельством отсутствия патологии в суставе. Пациента спрашивали, нет ли у него звуковых явлений в височно-нижнечелюстных суставах (хруста, щелканья), с одной или с двух сторон, их выраженность, когда они возникают, в начале или в конце

открывания рта, не отмечается ли вынужденное криволинейное движение нижней челюсти. Если имелись жалобы на болевые ощущения, уточняли их характер и интенсивность, локализацию, области иррадиации, связь боли с движениями нижней челюсти, временем суток, факторы, на нее влияющие. Обязательно выясняли, нет ли ограничения или затруднения открывания рта, и с чем это связано, с болью или же с ощущением механического препятствия в суставе. Кроме того, при изучении истории выясняли, когда появился каждый из симптомов заболевания ВНЧС, что предшествовало их появлению, и с чем сам пациент связывает их возникновение. Например, боль в ВНЧС нередко возникает после протезирования зубов, их лечения или удаления, после длительного пребывания с открытым ртом.

Пациенты с поражениями ВНЧС часто отмечают щелчки и хруст в этом сочленении. Звуковые явления в суставе могут быть обусловлены разными причинами (смещение суставного диска, его деформация, гипермобильность головки нижней челюсти). При опросе пациента получалась по возможности наиболее полная информация о звуковых явлениях в суставе. Это было необходимо для выбора методов дополнительного исследования с целью установления диагноза. Заполнялась созданная нами Аналого-визуальная шкала выраженности щелчков в ВНЧС (Таблица 9 в Главе 2 «Материалы и методы исследования»).

Многие пациенты боли в ухе, снижение слуха, ощущение заложенности уха не связывают с патологией ВНЧС, поэтому определение отологических симптомов проводилось целенаправленно. Такие пациенты направлялись на консультацию к оториноларингологу, если до этого они к нему не обращались.

Всем пациентам также был задан вопрос: «С чем Вы связываете начало или обострение заболевания ВНЧС?» Событие, предшествующее появлению симптомов поражения ВНЧС, как правило, не являются причиной данного заболевания, а лишь «пусковым» фактором начала или обострения патологического процесса в ВНЧС. Но выяснение этого вопроса может иметь

значение для выбора методов лечение данного пациента, а также для профилактики заболеваний ВНЧС.

Сведения о перенесенных заболеваниях и сопутствующей патологии у пациентов с заболеваниями ВНЧС (Anamnesis vitae). При опросе пациента выявлялись все перенесенные и сопутствующие заболевания. Нередко поражение ВНЧС является проявлением системной патологии, поэтому обязательно выясняли, не беспокоят ли другие суставы: коленные, локтевые, пальцев верхних, нижних конечностей. Эти сведения являлись основанием для назначения консультации ревматолога или другого необходимого в данном случае специалиста.

Особое внимание уделялось симптомам дисплазии соединительной ткани (ДСТ), поскольку последняя может быть одной из главных причин (или факторов), приводящим к внутренним нарушениям.

Определялась гипермобильность суставов по критериям Бейтона (Beighton P.) [231]. Для этого проводились последовательно 5 тестов с обеих сторон:

1. Пассивное сгибание мизинца на 90 градусов в обе стороны.
2. Пассивное сгибание 1-го пальца в сторону предплечья при сгибании в лучезапястном суставе.
3. Переразгибание обоих локтевых суставов более чем на 10 градусов.
4. Переразгибание обоих коленных суставов более чем на 10 градусов.
5. При наклоне вперед при фиксированных коленных суставах плоскости ладоней пациентов полностью касаются пола.

Также большое внимание уделялось заболеваниям, ограничивающих применение тех или иных препаратов и методов лечения (патология желудочно-кишечного тракта, отягощенный аллергоанамнез, заболевания щитовидной железы, онкологические заболевания и др.).

Пациенты во время проведения обследования находились в стоматологическом кресле в положении полулежа, оператор располагался сзади за головой пациента. Линейный датчик устанавливался кпереди от

наружного слухового прохода в косых, косопоперечных и поперечных сканах до максимально четкой визуализации положения и структуры суставного диска. Исследование проводилось в двух положениях (при закрытом рте и максимально открытом рте) и в процессе открывания и закрывания рта. При проведении ультрасонографии определялись следующие показатели для каждого ВНЧС:

3.1.2. Разработка метода ультразвуковой диагностики заболеваний ВНЧС

При внутренних нарушениях ВНЧС большое значение имеет состояние и положение суставного диска. Нами разработан способ ультразвуковой визуализации суставного диска ВНЧС (Патент № 2004134759 от 10.02.07 г.). Предложена комплексная методика ультразвуковой визуализации и оценки анатомических элементов височно-нижнечелюстного сустава. Для визуализации суставного диска осуществляется ультразвуковое сканирование области сустава линейным электронным датчиком с частотой 7,5-12,0 МГц последовательно в горизонтальной плоскости с наклоном 45° книзу и в двух фронтальных плоскостях спереди от головки сустава с наклоном 45° кпереди и сзади от головки сустава с наклоном 45° кзади в положениях с закрытым, приоткрытым и полностью открытым ртом. Способ позволяет осуществлять визуализацию диска в состоянии покоя и при различных положениях нижней челюсти, оценивать нарушения расположения диска в суставе и изменения его структуры. Способ основан на последовательном выполнении серии сканов, проходящих через щель височно-нижнечелюстного сустава в горизонтальной и фронтальной плоскостях.

Результатом данного изобретения является возможность диагностики заболеваний и повреждений диска височно-нижнечелюстного сустава с использованием широкодоступного, неинвазивного, лишенного лучевой нагрузки ультразвукового метода. Указанная задача реализуется за счет того,

что в известном способе исследования височно-нижнечелюстного сустава согласно изобретению для визуализации суставного диска осуществляют ультразвуковое сканирование области сустава линейным электронным датчиком с частотой 7,5-12,0 МГц последовательно в горизонтальной плоскости с наклоном W 40* книзу и в двух фронтальных плоскостях спереди от головки сустава с наклоном 45° кпереди и сзади от головки сустава с наклоном 45° кзади в положениях с закрытым, приоткрытым и полностью открытым ртом. Способ является легковоспроизводимым, неинаазивным, не несет лучевой нагрузки, допускает возможность многократного использования.

Таким образом, используя предложенный способ диагностики, возможна визуализация следующих анатомических и функциональных показателей височно-нижнечелюстного сустава:

- Высота нижней суставной щели и наличие воспалительного выпота.
- Наличие артрозно-дегенеративных изменений хрящевой и костной тканей головки нижней челюсти.
- Степень движения головки нижней челюсти при открывании рта в парасагиттальной плоскости.
- Контуры и границы суставного диска.
- Эхогенность тканей суставного диска и степень его однородности.
- Высота суставного диска в его передней, средней и задней частях.
- Положение суставного диска относительно головки нижней челюсти.
- Подвижность суставного диска относительно головки нижней челюсти при открывании и закрывании рта.

Ультрасонография позволяет визаулизировать переднюю часть и наружную треть ВНЧС. Ткани задней половины головки нижней челюсти и биламинарной зоны после условной 12-часовой отметки не могут быть четко визуализированы вследствие наличия зоны перекрытия сигналом от скуловой дуги. Однако частично элементы задней половины ВНЧС могут быть

визуализированы при введении жидкости в суставные пространства при артроцентезе. Вследствие этого происходит смещение нижней челюсти вниз и лучшее контурирование ее головки. При проведении УЗИ ВНЧС изображение, получаемое на экране используемого УЗ-аппарата, повернуто на 90º по часовой стрелке так, что центральная верхняя точка головки нижней челюсти в парасагиттальной плоскости (на 12 часов относительно представляемого часового циферблата) располагается в области 3 часовой отметки при получении УЗ-изображения **(**Рисунок 16**)**.

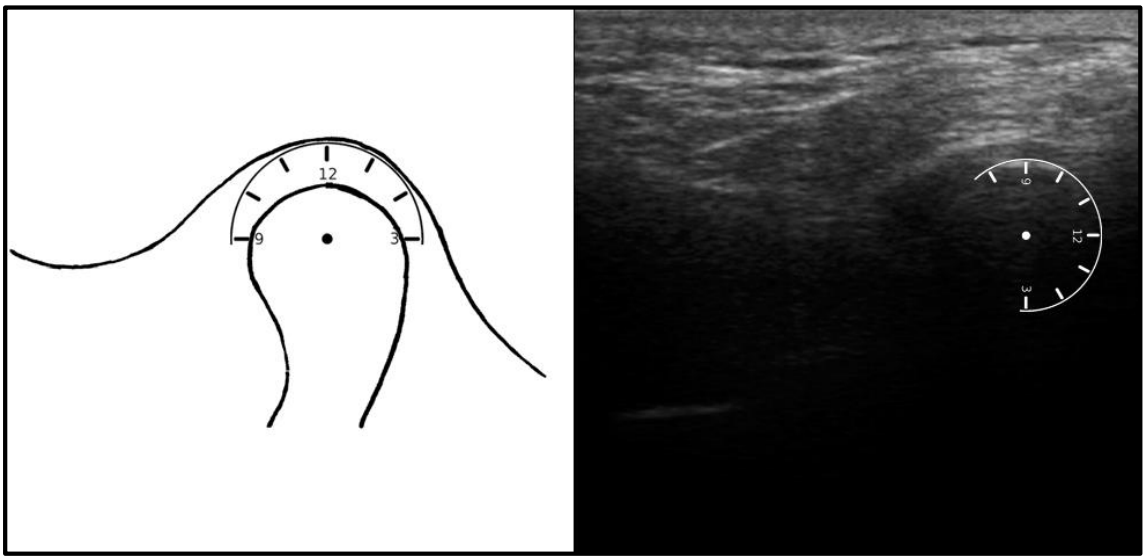

А Б

Рисунок 16 – Получаемое УЗ-изображение повернуто на 90º по часовой стрелке при поперечном УЗ-сканировании ВНЧС относительно центра головки нижней челюсти пациента. 8-часовая отметка на УЗИ соответствует передней части шейки мыщелкового отростка нижней челюсти (А и Б)

В норме при УЗИ ВНЧС в поле экрана мы визуализируем контур нижней челюсти, переходящий в контур головки (мыщелка) нижней челюсти в виде тонкой гиперэхогенной непрерывной линии. При нарушении взаимоотношений в суставе появляются признаки артроза ВНЧС в виде нарушения непрерывности, фрагментации этой линии, визуализируются экзостозы, узуры по контуру головки (Рисунок 17).

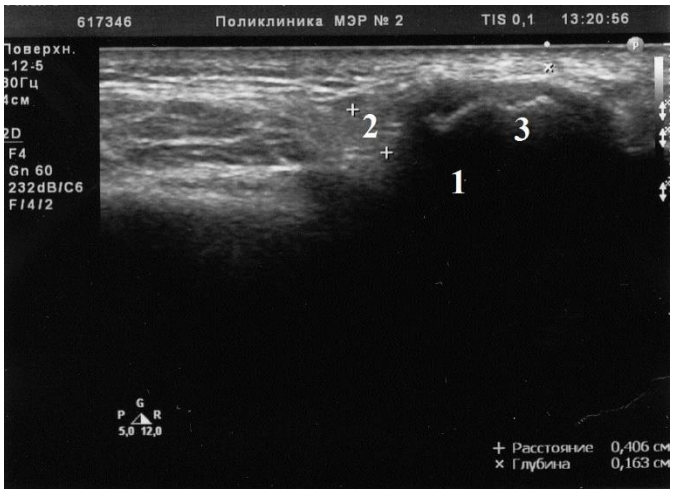

Рисунок 17 – Изображение правого ВНЧС пациентки П. 1- головка нижней челюсти; 2 – передняя часть суставного диска; 3 – экзостозы головки нижней челюсти

Над мыщелком нижней челюсти в норме лоцируется равномерная по высоте до 2мм анэхогенная полоска - нижняя суставная щель. При развитии артроза высота щели становится неравномерной, а при возникновении, или обострении синовита, высота суставной щели превышает 2мм из-за воспалительного экссудата (Рисунок 18).

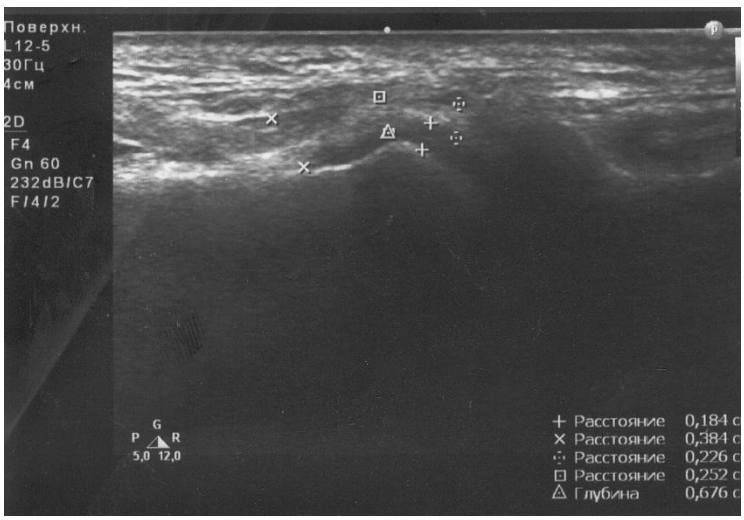

Рисунок 18 – Изображение при УЗИ правого ВНЧС пациентки Н. Выявлено снижение эхогенности диска и перифокальный отек прилежащих мягких тканей без четких контуров

Клинически это сопровождается чаще болью, дискомфортом в области сустава, или в околоушной области. Иногда при наличии экссудата, фиксируемого при УЗИ, пациенты не чувствуют боли, но и этом случае пациентам проводится противовоспалительная терапия и не проводятся внутрисуставные пункции до устранения синовита.

Над головкой и нижней суставной щелью лоцируется гипоэхогенное, мягкотканное, мелкозернистой структуры, однородное, подвижное образование в виде двояковогнутой линзы - суставной диск. В нем выделяют переднее и заднее утолщения, и среднюю суженную часть. В норме переднее и заднее утолщения примерно равны по высоте (Рисунок 19).

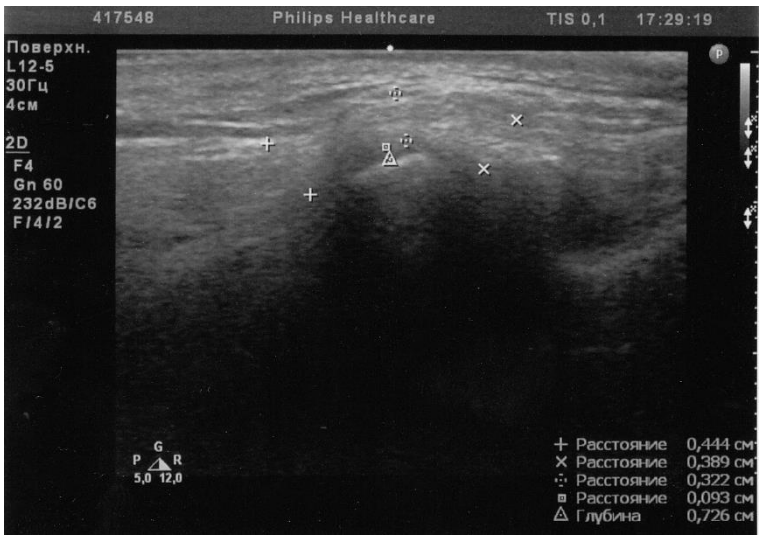

Рисунок 19 – Изображение при УЗИ левого ВНЧС пациентки П.

При УЗИ удобно принять движение головки нижней челюсти вперед при открывании рта за движение против условной часовой стрелки, а конгруэнтное движение диска тогда происходит в противоположном направлении - по часовой стрелке. Тогда обычное расположение диска при закрытом рте в норме от 9 часов до 2 часов над условным циферблатом головки. В процессе открывания рта головка движется вперед (условно против часовой стрелки), а диск в норме смещается конгруэнтно головке в противоположную сторону от ее движения (условно по часовой стрелке) в среднем на 14мм. При дислокации диска положение диска меняется, и он смещается при вентральной дислокации

кпереди. При вентральной дислокации диска происходит его деформация, обусловленная травмой головкой, увеличение передних размеров, уменьшение заднего утолщения. Нарушается форма диска, структура становится неоднородной эхогенности, слоистой, нарушается мелкозернистость структуры (Рисунок 20).

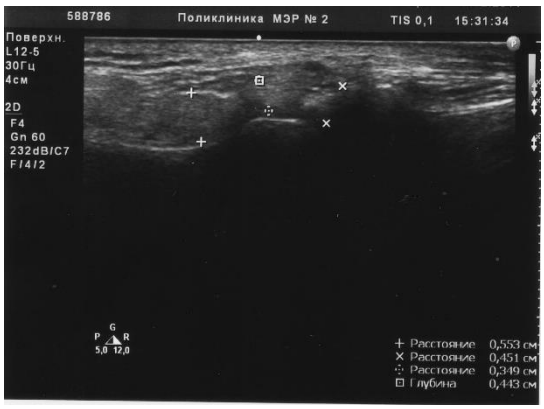

Рисунок 20 – Изображение при УЗИ правого ВНЧС пациентки М. Суставной диск смещен кпереди и деформирован

Часто можно предположить перфорацию диска, которая подтверждается при введении в сустав физ. раствора во время пункции.

При нарушении репозиции (частичной), движение диска в процессе открывания рта происходит на меньшую величину (менее 14 мм) а при отсутствии репозиции мы видим неподвижный диск. При этом могут быть два варианта: либо головка скользит по нижнему контуру неподвижного диска и открытие рта меньше страдает, либо головка упирается в смещенный кпереди диск и открытие рта страдает максимально.

При гипермобильности сустава на УЗИ мы видим смещение головки ВНЧС на большую величину (более 14 мм) со щелчком выхода головки из суставной ямки. Если хруст и щелчок происходят в пределах обычной величины смещения головки и диска, т.е. в пределах суставной ямки, до 14мм, то это связывается с внутрисуставной патологией диска, артрозом головки.

Иногда болевые ощущения связаны с возникновением острого лимфаденита в области ВНЧС (Рисунок 21).

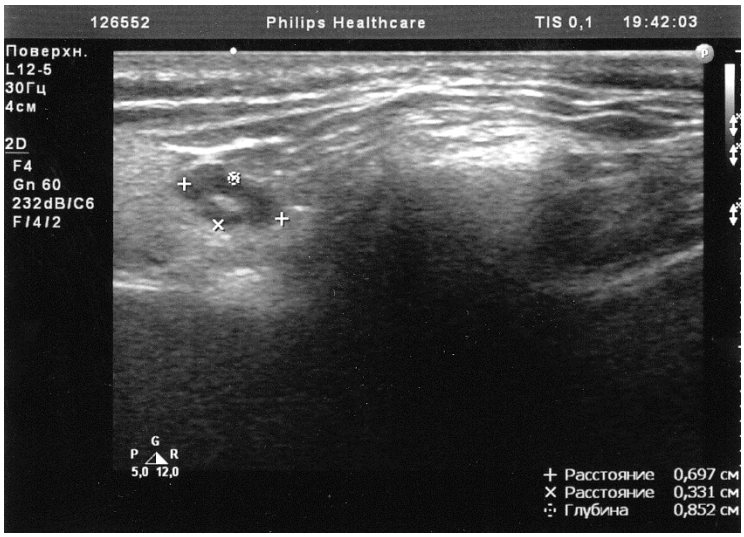

Рисунок 21 – Изображение при УЗИ правого ВНЧС пациентки К. Слева от головки нижней челюсти виден увеличенный лимфоузел, обозначенный крестиками

При помощи ультрасонографии высокого разрешения у всех пациентов удалось визуализировать головку нижней челюсти, нижнечелюстной бугорок височной кости, суставные щели, положение и структуру суставного диска, капсулу ВНЧС, наличие поверхностных регионарных лимфатических узлов (Рисунки 22, 23, 24).

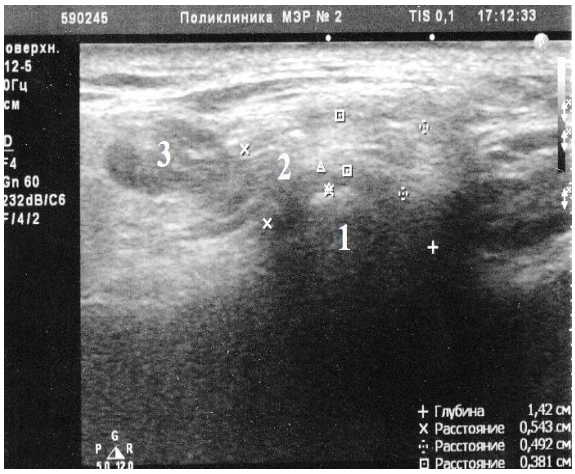

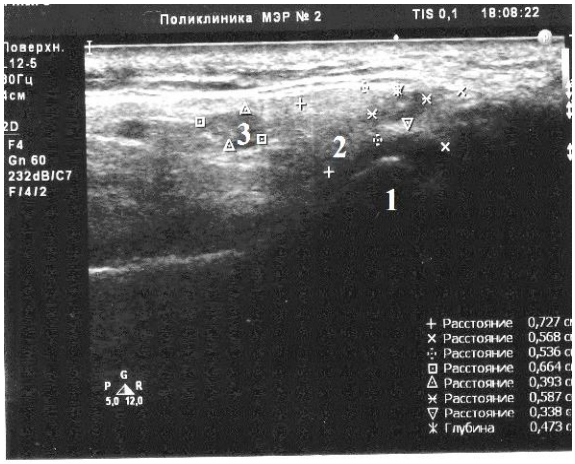

Пример 1 Пример 2

Рисунок 22 – Изображение ВНЧС пациента Б. (Пример 1) и пациента Н. (Пример 2). Цифрами обозначено: 1 – головка нижней челюсти, 2 – суставной диск, 3 – лимфоузел

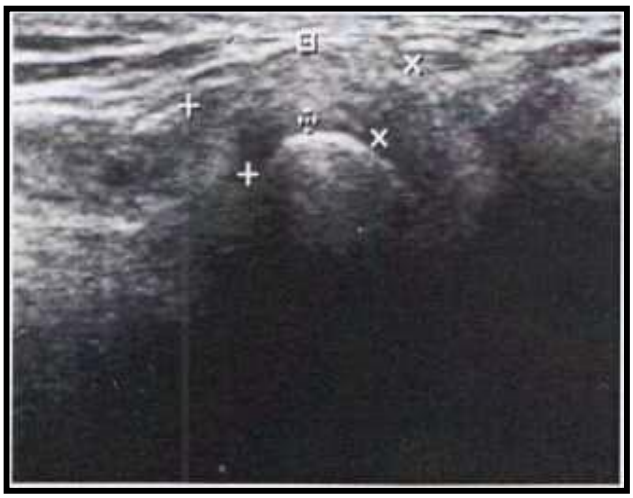

Рисунок 23 – Пример изображения, полученного с помощью УЗ-исследования, на котором отмечается положение суставного диска ВНЧС в норме

Рисунок 24 – Пример УЗ-исследования с выявленной передней дислокацией суставного диска ВНЧС, явлениями артроза головки нижней челюсти и синовита

Следует отметить, что при УЗИ хорошо видны передние и центральные части сустава, а задние отделы плохо различимы. Поэтому УЗИ ВНЧС применяется для контроля лечения только у пациентов с передним смещением суставного диска, которое при внутренних нарушениях встречается чаще

всего. Для контроля лечения пациентов с медиальным или латеральным, а тем более задним смещением суставного диска требуется применение МРТ ВНЧС.

3.1.3. Разработка алгоритма диагностики внутренних нарушений височно-нижнечелюстного сустава

При опросе пациента с подозрением на внутренние нарушения ВНЧС выясняется, имеются ли у него в настоящем или отмечались в прошлом щелчки в ВНЧС, ограничения открывания рта. При осмотре следует обратить внимание на величину открывания рта, наличие или отсутствие девиации нижней челюсти во время ее опускания, при пальпации нужно выяснить, имеется ли болезненность ВНЧС и мышц, участвующих в движениях нижней челюсти. Звуковые явления в суставе при открывании и закрывании рта иногда слышны на расстоянии, но часто они бывают слабыми, и их слышит лишь сам пациент. В этих случаях щелчки или хруст в ВНЧС определяются прикладыванием пальца врача к ВНЧС, а детализировать их можно с помощью фонендоскопа. Во всяком случае, при наличии симптомов поражения ВНЧС необходимо назначить рентгенографию ВНЧС (ортопантомограмму, по Шюллеру, по Парма). Одной из главных целей рентгенографического исследования в данном случае является обнаружение признаков остеоартроза ВНЧС, что может свидетельствовать о давности патологического процесса. И если остеоартроз будет выявлен в ВНЧС при отсутствии признаков поражения других суставов, это может свидетельствовать о наличии местной причины патологии ВНЧС. Чаще всего такой причиной является смещение суставного диска (наличие внутренних нарушений). При подозрении на наличие внутренних нарушений целесообразно назначить прежде применения других методов исследования УЗИ вследствие его безопасности и относительно небольшой стоимости и временных затрат. При этом можно обнаружить наличие остеоартроза, синовита, признаков переднего смещения суставного диска и в зависимости от результатов УЗИ определить последовательность

применения других методов исследования. Следовательно, уже в начале диагностического этапа с большой точность измерить величину деформации и смещения суставного диска. Учитывая то, что изображение ВНЧС при УЗИ видно только в одной плоскости и боковые смещения диска не визиализируются, этот метод для диагностики внутренних нарушений ВНЧС следует считать дополнительным.

Нами определена диагностическая ценности ультразвукового метола обследования в комплексной диагностике внутренних нарушений ВНЧС. В качестве референсного метода диагностики использовалась магнитно-резонансная томография.

При проведении ультрасонографии и магнитно-резонансной томографии были определены следующие показатели работы ВНЧС: наличие дислокации суставного диска, вид репозиции суставного диска, наличие остеоартроза суставной головки нижней челюсти, признаки синовита ВНЧС. Также по данным МРТ для всех исследуемых суставов был выявлен тип смещения суставного диска.

Сопоставление данных о передней дислокации суставного диска ВНЧС, полученных методами МРТ и УЗИ высокого разрешения, продемонстрировало 20 случаев ложноположительных результатов и отсутствие ложноотрицательных заключений (по данным УЗИ). Таким образом, показатель чувствительности (Se) УЗИ высокого разрешения в определении передней дислокации суставного диска ВНЧС составил 100%. Также были посчитаны показатели специфичности (Sp), точности (Ac), прогностичности положительного результата (PPV) и прогностичности отрицательного результата (NPV): 9,09; 67,74; 66,66; и 100% соответственно.

Выявлено, что УЗИ выполняет свои задачи, не вступая в прямую конкуренцию с иными методами лучевой диагностики суставов. Его преимущества и методологические особенности определяют вполне конкретное место в комплексе лечебно-диагностических мероприятий у пациентов с дисфункциями ВНЧ суставов. УЗИ высокого разрешения является

полноценным дополнительным методом обследования пациентов с внутренними нарушениями ВНЧС, который следует применять в комплексе с МРТ ВНЧС.

Таким образом, при подозрении на наличие у пациента внутренних нарушений или при подтверждении их при УЗИ, в любом случае проводится МРТ ВНЧС. Прямыми показаниями к назначению МРТ является выявление щелчков в ВНЧС в настоящее время или в прошлом, а также ограничение степени открывания рта, трудно объяснимое с точки зрения возникновения тризма из-за болезненного спазма жевательных мышц. Показаниям к МРТ ВНЧС также может быть неясность происхождения воспалительного процесса в ВНЧС, наличие неврологических симптомов и симптомов поражения уха в случаях, когда невропатолог и оториноларинголог не обнаруживают патологию, объясняющую эти симптомы. Дело в том, что медиальное и латеральное смещение суставного диска может не сопровождаться звуковыми явлениями в суставе, но при этом головка нижней челюсти смещается назад и вверх [50], оказывает давление через прослойку мягких тканей на ушно-височный нерв, вызывая появление неврологических симптомов и симптомы заболевания уха (боли, задолженность уха, шум в ухе, снижение слуха и др.) [35; 307].

Для уточнения положения головки нижней челюсти в нижнечелюстной ямке, а также подтверждения или исключения явлений остеоартроза показано назначение компьютерной томографии ВНЧС (детальной объемной томографии, мультиспиральной томографии).

Если у пациента имеется поражение других суставов (коленного, тазобедренного, пальцев верхней или нижней конечностей), его необходимо направить на консультацию к ревматологу. В этом случае главная роль в лечении будет отведена ревматологу. Однако при обнаружении у больного внутренних нарушений ВНЧС лечение у стоматолога должно проводиться так, как оно обычно проводится у пациентов с внутренними нарушениями ВНЧС, но с учетом назначений ревматолога.

После подтверждения внутренних нарушений ВНЧС с помощью МРТ ставится диагноз с указанием их формы согласно классификации Сысолятина П.Г., Безрукова В.М., Ильина А.А., 1997 [180]. Классификация внутренних нарушений ВНЧС была уже представлена в главе «Материалы и методы».

Таким образом, согласно вышеизложенному, можно предложить такую схему диагностики внутренних нарушений ВНЧС (Рисунок 25):

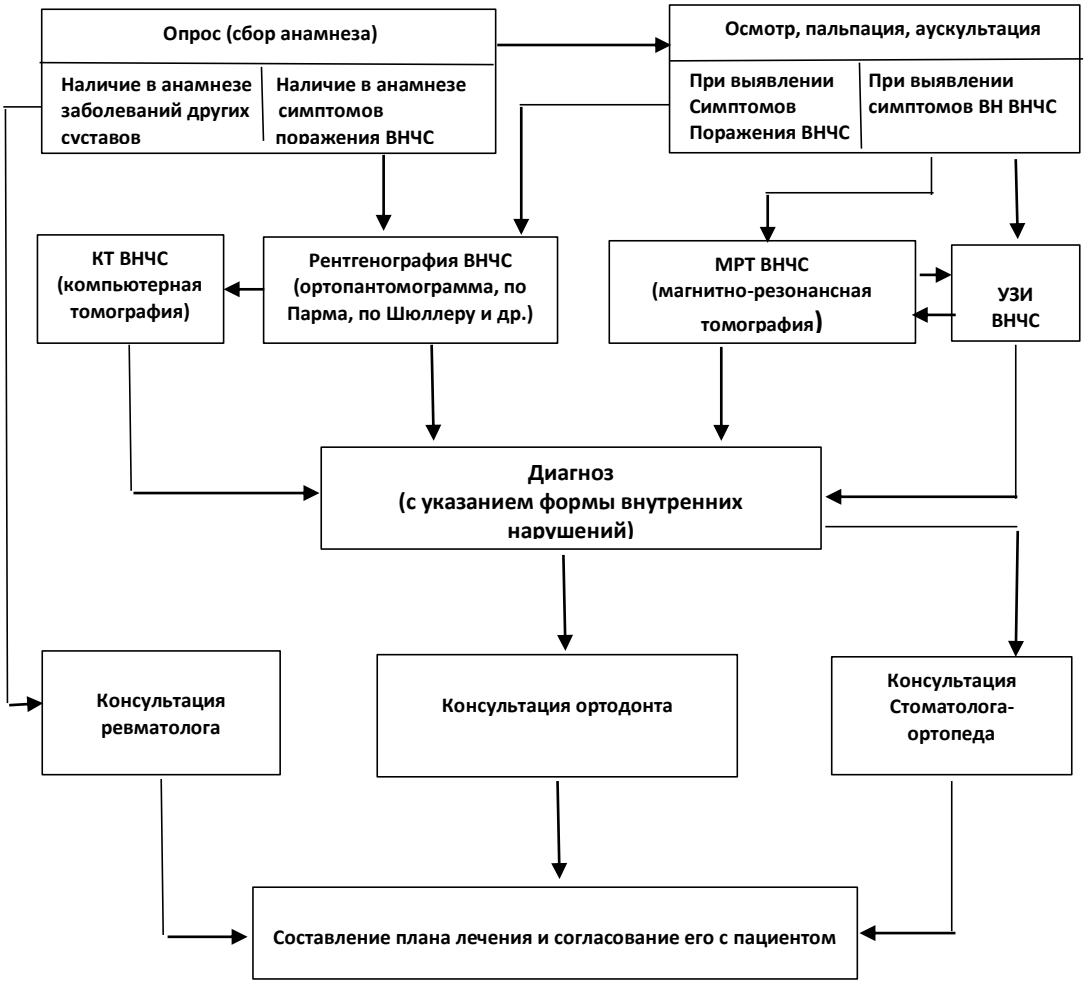

Рисунок 25 – Схема диагностики внутренних нарушений ВНЧС

Следуя по указателям в предложенной схеме, после опроса, осмотра, пальпации и аускультации определяется необходимость направления пациента с подозрением на внутренние нарушения ВНЧС на УЗИ, рентгенографию, МРТ и консультацию ревматолога. Данные рентгенографии и УЗИ дают основание для решения вопроса о проведении КТ и МРТ. После проведения дополнительных методов обследования при подтверждении наличия внутренних нарушений с указанием их формы и стадии пациент направляется на консультацию к стоматологу-ортопеду и (или) ортодонту, после этого по согласованию с этими специалистами, а при необходимости, и ревматолога, составляется план лечения и происходит согласование его с пациентом.

3.2. Разработка методологии лечения внутренних нарушений ВНЧС

3.2.1 Применение разобщающей каппы.

Лечение обычно начинается с изготовления и применения индивидуальной разобщающей каппы. Главная цель применения каппы - "разгрузка" сустава. Являясь прокладкой между верхней и нижней челюстями, каппа опускает нижнюю челюсть вниз и несколько увеличивает ширину суставной щели, что способствует репозиции суставного диска. Пациентам рекомендуется применять ее, как правило, 2-3 часа дома и надевать на ночь в течение 6 месяцев.

У некоторых пациентов с внутренними нарушениями ВНЧС открывание рта настолько ограничено, что невозможно снять слепок (сделать оттиск) для изготовления каппы. В таких случаях используется метод гидравлической репозиции суставного диска [29; 30; 87],

(описание метода приведено в следующем разделе данной главы). В большинстве случаев в результате 3-4 инъекций с интервалами в 3 - 6 дней улучшается открывание рта до величины, необходимой для снятия слепка с

целью изготовления каппы. При отсутствии положительного эффекта при применении метода гидравлической репозиции суставного диска показано применение артроскопии ВНЧС.

Перед применением каппы в обязательном порядке делается УЗИ ВНЧС, измеряется ширина суставной щели, толщина суставного диска в различных его отделах, степень его переднего смещения, объем движения диска в миллиметрах. Также определяется наличие или отсутствие снижения эхогенности мягкотканных элементов сустава, выпота в сустав и его количество. В данном случае УЗИ проводится не для подтверждения диагноза, а для получения исходных данных перед применением каппы с целью контроля за эффективностью лечения.

Контроль за эффективностью применения каппы с помощью УЗИ осуществляется ежемесячно. Если при очередном посещении отмечается положительная динамика заболевания, то коррекции лечения не требуется, пациент назначается на контрольный осмотр с применением УЗИ через месяц.

Если же положение суставного диска, объем его движений положительно не изменились, необходимо внести изменения в ход лечения. Воздействовать на положение суставного диска, не прибегая к оперативному лечению, в таких случаях можно только двумя способами: или увеличить толщину каппы, или ввести под небольшим давлением жидкость в ВНЧС. Обычно коррекция лечения начинается с увеличения толщины каппы. Результатом этого воздействия увеличивается объем суставного пространства и улучшаются условия для репозиции суставного диска. Увеличение толщины каппы назначается не ранее, чем после 3-4 месячного ее применения. За этот срок зубочелюстная система и, в частности, мышцы, адаптируются к воздействию каппы и увеличение толщины каппы переносится легко. Конечно, есть вероятность того, что у больного появятся боли в жевательных мышцах при дальнейшем применении каппы. Если это происходит, каппа возвращается в исходное состояние. В сложных случаях показано применение аксиографии и электромиографии для выбора вида каппы и определения необходимой ее

толщины. Если в результате применения увеличенной в толщине каппы в течение следующего месяца имеется положительная динамика (улучшение положения и формы суставного диска, увеличение его подвижности), которые отмечаются при УЗИ, пациент назначается на контрольный осмотр еще через месяц. В случаях, когда повышение каппы не дает результата, показано применение метода гидравлической репозиции суставного диска под контролем УЗИ.

3.2.2. Разработка метода гидравлической репозиции суставного диска ВНЧС.

С целью повышения эффективности консервативного лечения внутренних нарушений ВНЧС нами разработан метод гидравлической репозиции суставного диска [29; 30; 87].

Суть метода заключается во введении 1мл 1 % раствора лидокаина гидрохлорида, а также при необходимости 2-4 мл физ. раствора в верхний или нижний отдел ВНЧС (в зависимости от показаний) под контролем УЗИ. Объем пунктированного пространства ВНЧС при этом увеличивается и создаются условия, при которых с током введенного раствора диск занимает свое правильное положение по отношению к головке нижней челюсти. Кроме того, вводимый местный анестетик оказывает миорелаксирующее действие на верхнюю головку латеральной крыловидной мышцы, способствуя снятию ее гипертонуса. При этом также проводится разрушение отдельных фиброзных спаек, ограничивающих движения суставного диска, частичное расправление деформированного диска, происходит расширение суставной щели. Все это создает условия для репозиции диска. Число артропункций с целью гидравлической репозиции варьировало в зависимости от их эффективности от 4 до 6, по одной артропункции 1 – 2 раза в неделю.

Контроль за положением суставного диска в процессе лечения осуществлялся сонографически [25; 26]. Все артропункции проводились под

контролем УЗИ, одновременно осуществлялась киносъемка изображения на мониторе аппарата УЗИ. Сонографическое исследование всем пациентам проводилось до артропункции, вовремя артропункции и сразу после нее, а также через неделю для определения стабильности полученных результатов.

Перед артропункцией проводится УЗИ ВНЧС с измерением исходных значений положения и толщины суставного диска, степени его перемещения во время движений нижней челюсти. Во время движений нижней челюсти на экране монитора УЗИ отмечается, в какой этаж сустава, верхний или нижний, предпочтительнее произвести артропункцию. Это определяется в зависимости от того, в каком этаже сустава имеется торможение или отсутствие движения. Если при движении головки нижней челюсти диск малоподвижен или неподвижен, и перемещения элементов сустава происходят только в нижнем этаже ВНЧС, значит, имеется адгезия диска к кортикальной пластинке нижнечелюстной ямки и, следовательно, артропункцию необходимо производить в верхнюю суставную щель. Затем после соответствующей обработки места вкола игла вводится в области верхнезаднего полюса головки нижней челюсти с учетом прохождения поверхностной височной артерии при полуоткрытом рте. После вхождения в суставную щель игла направляется до контакта с кортикальной пластинкой нижнечелюстной ямки височный кости, вводится 0,2-0,3 мл раствора. При этом на экране монитора УЗИ сама игла не видна из-за малого ее диаметра, но положение кончика иглы легко определяется, так как хорошо видно раздвигание тканей при введении раствора. После того, как убедились в том, что кончик иглы находится в верхнем суставной пространстве, вводится остальное количество раствора. При необходимости введения раствора в нижнюю составную щель вкол иглы производится там же, где и при введении в верхнюю щель, но продвижение иглы производится с постоянным легким контактом с головкой нижней челюсти. Одновременно осуществляется УЗИ и при частичном введении раствора проверяется правильность положения кончика иглы, что определяется по факту небольшого расширения нижней суставной щели.

После подтверждения положения иглы в нижнем суставном пространстве вводится основная часть раствора. При введении раствора в суставную щель происходит ее расширение, что также хорошо визуализируется на экране монитора. Иногда требуется введение и в верхнюю, и нижнюю суставную щель. При одновременных движениях нижней челюсти и проведении УЗИ производятся те же измерения внутрисуставных элементов и степень подвижности диска,- которые производились перед инъекцией, полученные значения сравниваются и делается вывод об эффективности артропункции.

Довольно часто при УЗИ выявляются признаки острого воспалительного процесса в суставе - снижение эхогенности диска или его части, а также перифокальный отек прилежащих мягких тканей без четких контуров.

Артропункция у этих пациентов может служить дополнительной травмой и оказать негативное влияние на течение воспалительного процесса в суставе. П оэтому артропункция в таких случаях производилась только после купирован ия острого воспалительного процесса консервативными методами лече ния, что также подтверждено результатами УЗИ. Как уже отмечалось, при с мещении суставного диска во время движений нижней челюсти происходит п остоянная травма головкой нижней челюсти смещенной части диска, что обус ловливает хронический воспалительный процесс суставе [180]. Этот воспали тельный процесс может протекать бессимптомно, но при обострениях появля ются боли при открывании рта, жевании, боковых движениях нижней челюст и, а также отмечается болезненность при пальпации сустава. Боли при выраж енном воспалительном процессе могут быть и в покое, причем с иррадиацией в близлежащие анатомические области.

Обострение воспалительного процесса может возникнуть по разным причинам: широкое открывание рта, пережевывание жесткой пищи, общее переохлаждение, а иногда и в результате артропункции, которая сама по себе является в какой-степени травмирующим фактором (механическая травма тканей сустава иглой и вводимым раствором). При обострении синовита проводилось медикаментозное и физиотерапевтическое лечение.

Медикаментозное лечение заключалось в назначении нестероидных противовоспалительных средств (НПВС) в инъекциях или таблетированных формах. Выбор препаратов этой группы с настоящее время широк и зависит от индивидуального статуса пациента. Чаще всего использовали такие препараты, как диклофенак, найз или мовалис. Применение медикаментозных средств в большинстве случаев позволяло в течение нескольких дней значительно снизить остроту воспалительных явлений и в большинстве случаев купировать болевой синдром. Из физиотерапевтических процедур чаще всего применялись ультрафонофорез с гидрокортизоном и магнитотерапия. У пациентов с болевыми ощущениями в области жевательных, крыловидных или височных мышц, затруднением открывания рта, связанное с их спазмом, применялась миорелаксирующая каппа и проводилось 5-6 сеансов чрескожной электронейростимуляции (ЧЭНС), обладающей обезболивающим и миорелаксирующим действием, с интервалами в 3-5 дней длительность каждый по 30-40 минут [27; 32].

Следует отметить, что при обострении воспалительного процесса применение каппы дает положительный эффект.

3.2.3. Разработка методики артропункции для применения метода гидравлической репозиции суставного диска ВНЧС.

Подготовка к инъекции. Обработка инъекционного поля.

Кожу в месте инъекции у всех пациентов дважды обрабатывали раствором спирта (70 градусов), затем 1% спиртовым раствором йода, после чего еще раз обрабатывали раствором спирта и высушивали стерильным тампоном. Место вкола ограничивалось стерильными простынями или салфетками (Рисунок 26).

Рисунок 26 – Подготовка инъекционного поля

Перед артропункцией пациента информировали, что при продвижении иглы он может слышать хруст и ощущать небольшое давление и распирание в месте инъекции. Для того, чтобы инъекция была безболезненной, сразу после погружения кончика иглы на глубину его среза вводили 0,1-0,2 мл раствора и в дальнейшем каждому движению иглы предшествовало введение небольшого количества раствора анестетика. Таким образом, игла при ее продвижении всегда оказывалась в обезболенных тканях. Перед инъекцией пациента также предупреждали о возможном возникновении чувства небольшого онемения в месте инъекции, а иногда и в лобной области соответствующей стороны и ограничение подвижности верхнего века. В случаях появления неподвижности верхнего века оно закрывалось руками и удерживалось в опущенном состоянии салфеткой, смоченной раствором фурацилина, с целью предупреждения высыхания склеры глазного яблока. Пациенту объяснялось безопасность наступивших побочных явлений, и ему предлагалось оставаться в лечебном учреждении до полного их исчезновения, что требовало обычно 10-20 минут.

Место вкола определялось следующим образом. Вначале отмечалась проекция суставной щели на кожу и вершина головки нижней челюсти. В

предушной области, отступая от козелка уха вперед на 1,5 - 2 см ставился указательный палец врача, при этом просили пациента открывать и закрывать рот. В некоторых случаях, при поверхностном расположении сустава, этого бывает достаточно для определения положения верхней части мыщелкового отростка. Далее при полуоткрытом рте специальным пером на коже пациента отмечались контуры головки нижней челюсти (Рисунок 27).

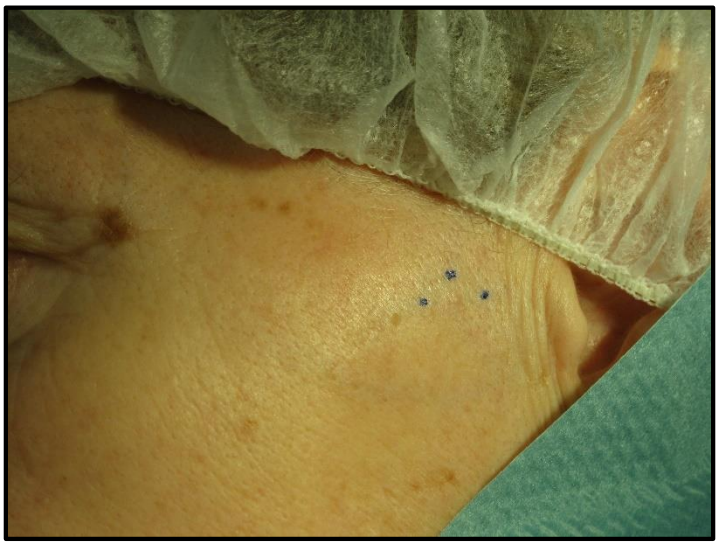

Рисунок 27 – Определение контуров головки нижней челюсти

В большинстве случаев для определения положения суставной щели требовалось попросить больного совершить нижней челюстью слабые боковые движения при полуоткрытом рте. Проекция вершины мыщелкового отростка отмечалась на коже пациента специальным пером. Затем указательным пальцем врача осуществлялся поиск поверхностной височной артерии, пульсация которой ощущается при легком нажатии на кожу пациента пальцем впереди от козелка уха. Как правило, она проходит практически вертикально, но во многих случаях расположена под углом к суставной щели. Почему следует избегать ранения кровеносного сосуда при артропункции ВНЧС:

1. Возможно нежелательное внутрисосудистое введение препарата.

2. Высока вероятность болевой реакции пациента в момент артропункции.

3. Образование гематомы.

4. Более длительный гемостаз после инъекции.

5. Высока вероятность появления постинъекционных болей.

Место вкола также зависело от положения и состояния суставного диска, определяемых предварительно с помощью МРТ. При вентральной дислокации диска с репозицией главной целью артропункции являлось расширение суставного пространства, поэтому вкол иглы производился в задних отделах ВНЧС (Рисунок 28).

Рисунок 28 – Артропункция в задних отделах ВНЧС

При вентральной дислокации без репозиции только расширения суставного пространства могло быть недостаточно, так как велика вероятность фиброзирования в области передней, смещенной и деформированной, части суставного диска. В этом случае было целесообразно введение раствора в верхнее или нижнее суставное пространство (или в то и другое) ближе к передней части суставного диска. Предполагалось, что большинстве случаев это может привести к разрыву фиброзных спаек и хотя бы к частичному расправлению деформированной части суставного диска. Вместе с попутным расширением суставной щели — это должно способствовать улучшению

положения суставного диска. При проведении манипуляции учитывалось, что чем ближе место вкола к ушной раковине, тем больше вероятность блокирования верхней веточки лицевого нерва, но это не являлось противопоказанием к инъекции, поскольку явления частичного пареза проходили через 15-20 минут бесследно.

Пункция верхнего суставного пространства. Вкол иглы производился в проекции суставной щели в области вершины головки нижней челюсти впереди от указанной артерии, а в некоторых случаях сзади от нее, в зависимости от индивидуальных особенностей ее расположения. Если планировалась пункция верхнего суставного пространства, вкол иглы осуществлялся под углом 30-45 градусов к поверхности кожи с направлением кончина иглы вверх. Угол наклона иглы зависит от особенностей взаимного расположения головки нижней челюсти и скуловой дуги, а также от глубины залегания головки нижней челюсти. Если последняя расположена глубоко (на расстоянии 1,5-2 см от поверхности кожи, и суставная щель расположена под скуловой дугой), артропункция осуществлялась с УЗИ-наводкой. Касание иглой костной ткани свидетельствует о нахождении кончика иглы в верхнем суставном пространстве. Однако жесткого контакта с костью следует избегать, так как кончик иглы может изогнуться и при извлечении иглы будут повреждаться мягкие ткани. В том, что раствор вводится в верхнюю составную щель удостоверялись тремя способами.

Способ 1. Перед артропункцией при УЗИ измерялась ширина суставного пространства, а также ширина верхней суставной щели (верхняя суставная щель - пространство между суставным диском и кортикальной пластинкой нижнечелюстной ямки височной кости), вводилась часть раствора (0,2-0,3 мл) и вновь проводилось УЗИ. При увеличении размеров верхней суставной щели делали вывод о правильном расположении кончика иглы, и вводилось основное количества раствора. Во время всех манипуляций игла оставалась в тканях, а шприц отсоединялся, чтобы не мешать наложению линейного датчика для УЗИ. Игла изолировалась от датчика полоской стерильной

бумаги, которая фиксировалась в непосредственной близости к игле тонкой полоской стерильного пастыря (strip). Это необходимо делать, даже если поверхность датчика стерильна (на датчик надевается стерильный презерватив), так как мазь, которой смазывается кожа для проведения УЗИ, не стерильна. После введения раствора вновь проводилось УЗИ. При недостаточном расширении суставного пространства процедура повторялась. Количество видимого раствора ограничивается размерами суставного пространства, и при достаточном количестве вверенного раствора появляется эффект небольшого обратного хода поршня шприца при прекращении на него давления, а при соединении поршня от иглы из нее происходит истекание введенного раствора. При этом вовремя УЗИ определялось расширение верхней суставной щели.

Во многих случаях верхняя суставная щель до введения в нее раствора при УЗИ была неразличима. Появление ее при УЗИ после артропункции свидетельствовало о введении жидкости (1% раствора лидокаина гидрохлорида) в верхнее суставное пространство.

Способ 2. Вкол иглы производился, как и при первом способе, в направлении верхнего суставного пространства до легкого контакта с костью. Затем вводилось 0,2-0,3 мл раствора, в непосредственной близости к игле устанавливался датчик, который изолировался от иглы вышеуказанным способом, и проводилось УЗИ, при визуализации суставного диска датчик не убирался, и продолжалось введение раствора. Сама игла из-за малого ее диаметра была не видна на мониторе УЗИ после, но определение положения кончика иглы легко определось по раздражению тканей при введении жидкости. При подтверждении факта расширения верхнего суставного пространства и введении достаточного количества раствора лидокаина игла извлекалась из тканей (Рисунок 29).

Рисунок 29 – Расширение верхнего суставного пространства при введении физ. раствора

Способ 3. Вкол иглы и продвижение ее осуществлялись так же, как при первом и втором способе, но датчик УЗИ устанавливался в наружный слуховой проход. В этом случае применялся интраоперационный хирургический датчик УЗИ. После визуализации суставного диска все остальные действия производились также, как при способе 2.

Пункция нижнего суставного пространства. Определение места вкола осуществлялось так же, как при пункции верхнего суставного пространства. Вкол иглы производился под углом 90 градусов к поверхности кожи. При постоянном введении небольшого количества раствора лидокаина и легком контакте с головкой нижней челюсти производилась пункция сустава. С целью контроля достижения концом иглы нижнего суставного пространства проводилось ультразвуковое исследование с использованием датчика одним из трех вышеописанных способов. Про подтверждении на экране монитора УЗИ попадания иглой в нижнее суставное пространство, что определялось по его расширению (Рисунок 30), вводилось основное количество раствора (0,7-1,0 мл).

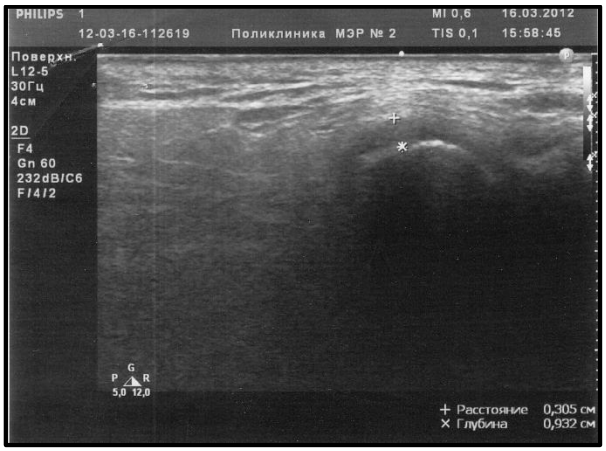

Рисунок 30 – Расширение нижнего суставного пространства при введении физ. раствора

Применение двух игл для артропункции верхнего и нижнего суставных пространств

При проведении артроцентеза по данной методике пальпаторно определяются и наносятся на кожу ориентиры для 2 точек вкола. При полуоткрытом рте пациента просят осуществлять боковые движения нижней челюстью, при этом врач-стоматолог определяет передненижний край головки нижней челюсти (точка «А», соответствует верхней части шейки мыщелкового отростка) и верхнезаднюю поверхность головки нижней челюсти (точка «Б»), а также расположение поверхностной височной артерии (Рисунок 31**)**.

Рисунок 31 – Пальпаторное определение контуров головки нижней челюсти и нанесение ориентиров на кожу пациента (точки «А» и «Б»)

После соответствующей антисептической обработки кожных покровов околоушно-жевательной области и ушной раковины пациент опускает нижнюю челюсть до расстояния 5-7 мм между режущими краями верхних и нижних резцов. Для артроцентеза используются 2 стандартные иглы для подкожных инъекций (диаметр иглы 0,63 мм, длина иглы 32 мм). В качестве анестезирующего раствора используется 1% раствор лидокаина гидрохлорида без вазоконстриктора. Сначала вводится игла в точку «А» перпендикулярно поверхности кожи пациента с постепенным инфильтрированием мягких тканей в количестве 1 мл до контакта с переднелатеральной поверхностью шейки мыщелкового отростка выше места прикрепления капсулы ВНЧС. Правильное положение иглы контролируется при помощи УЗИ, при этом на экране УЗ-аппарата должно отмечаться увеличение высоты нижней суставной щели в соответствующем ее отделе. При необходимости положение иглы корректируется до достижения необходимого результата. Затем проводят артропункцию в области точки «Б»: проводят вкол и продвижение иглы вверх под 45^0 к скуловой дуге до контакта с кортикальной пластинкой нижнечелюстной ямки височной кости с постоянной инфильтрацией мягких тканей раствором анестетика, вводят 1 мл анестезирующего раствора, затем игла выводится на 2-3 мм и ее направление меняется на перпендикулярное к поверхности кожи пациента, после чего она снова вводится до контакта с суставной поверхностью головки нижней челюсти, вводится еще 0,5 мл анестетика. В норме объем нижнего пространства ВНЧС составляет 0,5 мл, объем верхнего суставного пространства – 0,7 мл. Таким образом, происходит артроцентез верхнего и нижнего суставных пространств. После достижения местного обезболивания под контролем УЗИ проводят сначала поочередное, а затем синхронное введение стерильного физиологического раствора в точке «А» и в точке «Б» под давлением в количестве, необходимом для соединения двух потоков жидкости в области нижнечелюстного пространства. Как правило, для достижения описанного эффекта требуется от 2 до 6 мл физиологического раствора. Правильное позиционирование игл, места

введения, движения двух потоков раствора и их соединения в нижнем суставном пространстве контролируются при помощи УЗИ **(**Рисунок 32**)**. После завершения процедуры артроцентеза обе иглы выводятся, осуществляется местный гемостаз.

Рисунок 32 – Проведение артроцентеза правого ВНЧС под контролем УЗИ

Основной целью данного метода является разрыв фиброзных спаек в верхнем и нижнем суставных пространствах, который достигается путем воздействия гидравлического давления. Увеличение объема суставных пространств при артроцентезе и ношении каппы положительно сказывается на создании условий для «возвращения» суставного диска ВНЧС в нормальное положение, его расправления и устранения дислокации. Введение анестезирующего раствора в области переднелатеральной поверхности шейки мыщелкового отростка позволяет осуществлять миорелаксацию верхней и нижней головок латеральной крыловидной мышцы, которые вплетаются в передний край суставного диска и шейку мыщелкового отростка, соответственно, что так же положительно сказывается на мобильности суставного диска и его возвращение в нормальное положение. По показаниям, основанным на клинических данных и данных УЗИ, данная методика применялась каждые 2-3 недели.

Возможные осложнения и побочные явления при проведении артропункции и их предупреждение.

Возможные осложнения

1. Ранение поверхностной височной артерии.
2. Образование гематомы.
3. Постинъекционные боли.
4. Парез ветвей лицевого нерва.
5. Чувство онемения в околоушно-жевательной области.
6. Обострение хронического воспалительного процесса в пунктируемом суставе.
7. Ухудшение положения суставного диска
8. Кровотечение из места вкола.
9. Ощущение пациентом хруста иглы
10. Осложнения, связанные с сопутствующими заболеваниями (например, связанные с патологией шейной позвоночных артерии).
11. Обморок.

Предупреждение возможных осложнений

1. Предупредить ранение поверхностной височной артерии можно путем ее определения пальпаторно (описано выше) и с помощью УЗИ (Рисунок 33),

Рисунок 33 – Изображение левого ВНЧС у пациентки К. при УЗИ. Красным цветом над головкой нижней челюсти выделена поверхностная височная артерия (изображение получено при цветном доплеровском картировании)

а также переносом места вкола по возможности дальше от козелка уха. При невозможности определить пульсацию этой артерии нужно провести УЗИ с доплер-исследованием.

2. В наших исследованиях вовремя артропункции или после нее при наблюдении более, чем в 3000 случаях образование гематомы не было отмечено ни разу. Ни в одном случае не была выявлена явная гематома, даже при случайном ранении поверхностной височной артерии у 12 пациентов. Наверняка имели место быть случаи возникновения скрытой гематомы, но при многократном УЗИ после артропункции с целью определения положения суставного диска, мы также не обнаружили ее ни разу. Этот факт можно объяснить следующими причинами:

1) Неукоснительное выполнение правила пальцевого сдавления подкожных сосудов врачом или пациентом в течение 5-10 минут, а при отсутствии гомеостаза и дальше. Но гематома не появлялась даже в тех случаях, кода пациенты ошибочно перемещал давление на 1-2 см в сторону.

2) Возможно, небольшие гематомы и были, но они никак не проявлялись и не обнаруживались при УЗИ, возможно, из-за недостаточной разрушительной способности аппаратуры для УЗИ.

3) Поверхностное расположение сустава и избежание повреждения поверхностной височной артерии исключает возможность ранения более или менее крупного кровеносного сосуда. Однако мы не наблюдали образование даже небольшой гематомы и в случаях глубокого (1-2см) нахождения ВНЧС. Видимо, все-таки мы не обнаруживали мелкие гематомы из-за недостаточной резрешительной способности применяем диагностического оборудования.

3. Постинъекционные боли при артропункции ВНЧС - относительно частое явление. Если у пациента боль напрямую не связана с обострением острого воспалительного процесса в суставе, то в большинстве случаев имеющаяся у пациента боль уменьшается или проходит после первой или второй инъекции. Этот факт мы объясняем тем, в результате гидравлического воздействия на деформированный суставной диск происходит частичное (а иногда и полное) его расправление, расширение суставной щели и, как следствие, улучшение положения суставного диска. Таким образом, при движениях нижней челюсти травмирование головкой нижней челюсти смещенной части суставного диска уменьшается или прекращается, что приводит к уменьшению или исчезновению боли. Такие выводы подтверждаются многочисленными УЗИ при проведении артропункции. Если же имеющая у пациента боль в суставе была обусловлена обострением острого воспалительного процесса, что обнаруживалось при УЗИ, проводимой перед инъекцией, последняя не проводилась, так как могла в результате наносимой инспекционной травмы ухудшить состояние сустава. В некоторых случаях боль в суставе возникала после артропункции и иногда держалась 1-2дня. При УЗИ у таких пациентов не было выявлено мифологических изменений в суставе, объясняющих возникшую боль, а у пациентов с более длительной болью было обнаружено обострение воспалительного процесса в результате инъекции. Дело в том, что

хронический воспалительный процесс, обусловленный взаимной травмой смещенных внутрисуставных элементов, всегда протекающий в ВНЧС у пациентов с внутренними нарушениями, может обостриться от любого фактора (переохлаждение, широкое открывания рта, прием жесткой пищи), а также от инъекционной травмы. Возникновение постинъекционной боли в суставе при отсутствии обострениях воспалительного процесса мы объясняем повреждением иглой периартикулярных тканей (мелких сосудов, нервов) во время инъекции.

4. Парез ветвей лицевого нерва при артропункции ВНЧС у, по нашим наблюдениям, возникает в суставе примерно в 30% случаев. Вероятность его возникновения зависит от особенностей прохождения верхних веточек лицевого нерва, особенностей расположения ВНЧС, количества введенного анестетика. В некоторых случаях отключается функция верхнего века, пациент не может закрыть глаз и моргать. В таких случаях мы прикрывали веко и просили пациента удерживать его салфеткой, смоченной раствором фурациллина. Через 10 - 30 минут указанные явления бесследно проходили. В результате многочисленных инъекций было отмечено: чем ближе к козелку уха проводится инъекция, тем больше вероятность возникновения явлений пореза цветочек лицевого нерва. Поэтому артропункцию следует проводить по возможности дальше от козелка уха это связано не только с возможностью пореза ветвей лицевого нерва при, но также вероятностью попадания иглой в биламинарную зону, в чем нет совершенно никакой необходимости. Иглу следует подводить в области суставного диска в верхний или нижний отдел сустава.

5. Чувство онемения в околоушно-жевательной области на стороне инъекции в результате артропункции возникает очень часто, и это зависит от количества анестетика, введенного в периартикулярные ткани. Пациентам объясняли, что это связано с обезболивающим эффектом лидокаина, и проходит бесследно через 10-30 минут.

6. У пациентов с внутренними нарушениями ВНЧС и в полости сустава практически всегда имеется хронически воспалительный процесс, обусловленный взаимной травмой элементов сустава при движениях нижней челюсти. Любой внешний фактор (переохлаждение, широкое открывания рта, прием жесткой пищи), а также артропункция может привести к обострению хронического воспалительного процесса. При возникновении у пациента постинъекционной боли проводилось УЗИ ВНЧС и в случаях подтверждения синовита назначались противовоспалительное лечение. При необходимости проведения последующих инъекций они осуществлялись лишь после стирания острых воспалительный явлений, что также подтверждалось с помощью УЗИ.

7. В редких случаях вместо ожидаемого положительного эффекта наблюдалось ухудшение положения суставного диска, что проявлялось уменьшением степени открывания рта. Когда диск смещается впереди или в другом направлении, он оттесняет окружающие ткани, и при расширении суставной щели и расправлении деформированного диска при отсутствии или разрушении в результате инъекции фиброзных сращений должна происходить хотя бы частичная репозиции суставного диска. Однако были случаи, когда диск, вместо того, чтобы передвинуться кзади, смещался вперед. Мы это объясняем тем, что в таких случаях имело место чрезмерное перерастяжение суставной капсулы кпереди в сочетании с разрывом или чрезмерным растяжением заднедисковой связки, и при расширении суставной щели с помощью каппы или инъекции, диск может переместиться в любом направлении, в том числе и в переднем. Такое осложнение обычно возникало у пациентов с рецидивирующим смещении суставного диска. Поэтому у пациентов с таким диагнозом любые манипуляции нужно проводить осторожно, предупредить пациента и быть готовым к временному ухудшению положения суставного диска.

8. Кровотечение из места вкола. После инъекции обязательно накладывались на точку вкола салфетку, смоченную раствором антисептика и удерживали ее

в прижатым состоянии до полного гемостаза. Главной целью пальцевого прижат салфетки было сжатие поврежденных мелких кровеносных сосудов для предупреждения образования гематомы. Если через 5-7 минут продолжалось даже незначительное поступление крови из места вкола, салфетка накладывались повторно с пальцевым прижатием, и так до полного гемостаза. В тем случаях, когда для гемостаза требовалось 15-30 минут, что было связано с нарушениями свертываемости крови или повреждением кровеносного сосуда, для предупреждения инфицирования места вкола накладывать асептическая повязка, фиксированная к коже лейкопластырем.

9. Перед артропункцией пациенту объяснялись причины и безопасность звуковых явлений при продвижении иглы в околосуставных тканях.

10. Во время проведения инъекции возможно проявление любой сопутствующей патологии пациента. В нашей практике был единственный случай острого нарушения мозгового кровообращения, обусловленный прижатием позвоночных артерии при повороте головы пациента в сторону. При этом пациент чувствовал себя удовлетворительно, давление крови оставалось в пределах нормы, но при просьбе встать с кресла он не мог этого сделать из-за сильного головокружения. Вызванная бригада скорой медицинской помощи и выполнение назначенных ею исследований подтвердило факт нарушения мозгового кровообращения, вызванного прижатием позвоночной артерии. Предупреждение данного осложнения заключается в тщательном сборе анамнеза и быть осторожным при повороте головы пациента во время манипуляции.

11. Обморок. Это осложнение случалось довольно редко. Небольшое количество случаев обморока мы связываем с тем, что неукоснительно соблюдали выработанные в процессе работы правила предупреждения обморока в результате артропункции ВНЧС:

1) Не проводить артропункцию тем лицам, которые ее чрезмерно боятся.

2) Предварительное измерение артериального давления у пациентов с подозрением на вегетососудистую дистонию или пониженное артериальное давление.

3) Беседа с пациентом о безопасности и малоболезненности инъекции.

4) Придание удобного положения тела пациенту для проведения процедуры (полугоризонтальное в стоматологические кресле).

3.2.4. Разработка способа лечения заболеваний височно-нижнечелюстного сустава, сопровождающихся передним смещением и деформацией суставного диска

После антисептической обработки предушной области и ушной раковины при отведении нижней челюсти до расстояния 5 – 7 мм между режущими краями верхних и нижних резцов пальпаторно определяется верхнезадний край головки нижней челюсти, иглой для подкожных инъекций делается прокол кожи и инфильтрация мягких тканей местными анестетиками, не содержащими вазоконстрикторы, затем игла достигает верхнее-задней поверхности головки нижней челюсти под контролем УЗИ. Далее иглу следует продвигать в нижний отдел суставного пространства при ощущении постоянного контакта с суставной поверхностью головки нижней челюсти. Убедившись по данным изображений УЗИ, что игла находится в нижнем отделе суставного пространства, в него вводится 1 мл раствора местного анестетика (в норме объем нижнего пространства височно-нижнечелюстного сустава составляет 0,5 мл). Способ применяется при переднем смещении суставного диска, когда нормализации положения суставного диска нередко препятствует наличие его деформации, вызванной давлением головки нижней челюсти на смещенную часть диска при перемещении ее вперед. Деформированная часть суставного диска становится по размеру больше, чем ширина суставной щели, поэтому для возвращения диска в нормальное положение необходимо расширение суставной щели, что и достигается предложенным способом. Возвращению диска в прежнее положение также

препятствует наличие спаечного процесса (образование фиброзных сращений вследствие хронического воспалительного процесса, обусловленного постоянной взаимной травмой элементов сустава при нарушении их анатомических взаимоотношений). Одной из задач артропункции при предлагаемом способе является разрушение фиброзных сращений гидравлическим воздействием на них при введении раствора. Кроме того, в передний край суставного диска вплетается верхняя головка латеральной крыловидной мышцы, и при инфильтрации ее вводимым раствором местного анестетика происходит релаксация указанной части мышцы, что также способствует возвращению суставного диска в нормальное положение. Для пункции верхнего суставного пространства игла под контролем УЗИ направляется от задне-верхней поверхности головки нижней челюсти вверх до контакта с кортикальной пластинкой нижнечелюстной ямки височной кости, под контролем УЗИ вводится 1,5 мл местного анестетика (в норме объем верхнего пространства височно-нижнечелюстного сустава составляет 0,7 мл).

При достоверно подтвержденном по данным УЗИ наличии фиброзных сращений в полости височно-нижнечелюстного сустава предлагаемый способ позволяет одномоментно произвести лаваж путем промывания верхнего и нижнего отделов суставных пространств с использованием физиологического раствора в количестве 5 – 10 мл. Вводимый при лаваже раствор удаляется из пространств сустава путем аспирации. По показаниям, основанным на клинических данных и УЗИ контроля, возможно повторение вмешательства до 4 – 6 раз 1 – 2 раза в неделю.

Таким образом, осуществляется малотравматичное увеличение обоих суставных пространств, постепенная репозиция смещенного суставного диска и его щадящая декомпрессия.

Примеры применения способа лечения заболеваний височно-нижнечелюстного сустава представлены на рисунках 34 – 37.

Рисунок 34 – Изображение правого ВНЧС пациента К. при УЗИ до артропункции

Имеется смещенный кпереди от головки нижней челюсти суставной диск, препятствующий ее движению и ограничивающий степень отрывания рта. Крестиками отмечены толщина и положение суставного диска.

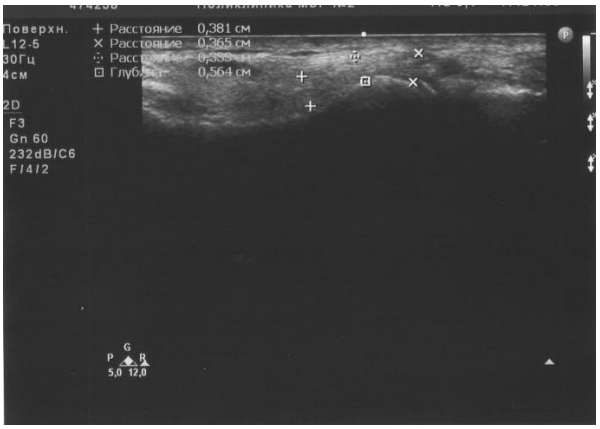

Рисунок 35 – Изображение правого ВНЧС пациента К. при УЗИ после артропункции

После артропункции суставной диск пациента К. равномерно распределился над головкой нижней челюсти. Клинически: открывание рта в полном объеме.

На рисунке 36 представлено изображение левого ВНЧС пациентки М. при УЗИ до артропункции.

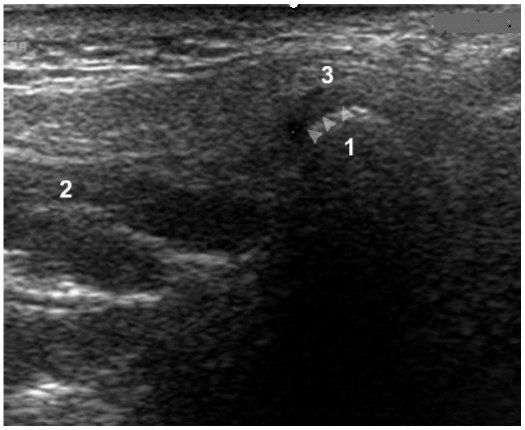

Рисунок 36 – Изображение левого ВНЧС пациентки М. при УЗИ до артропункции. Горизонтальный скан ВНЧС. Диск указан стрелками. 1-головка, 2-латеральная крыловидная мышца, 3- капсула сустава

Согласно данным УЗИ, задняя порция диска отклонена от 12- часовой позиции головки нижней челюсти. Клинически: открывание рта ограничено до 2,7 см.

На рисунке 37 показано положение суставного диска левого ВНЧС пациентки М. при УЗИ после артропункции.

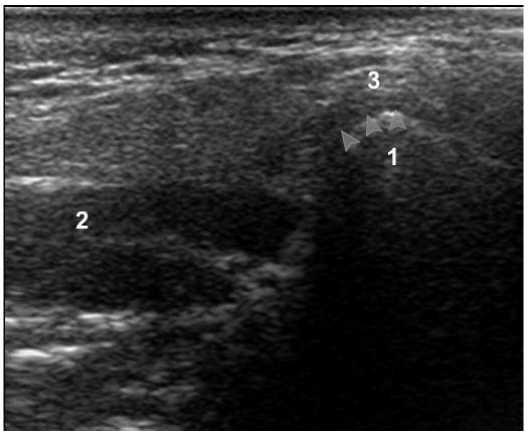

Рисунок 37 – Изображение левого ВНЧС пациентки М. при УЗИ после артропункции

На рисунке 37 задняя порция диска на 12-часовой позиции головки нижней челюсти. Стрелками указано положение диска. 1-головка, 2-латеральная крыловидная мышца, 3- капсула сустава. После артропугкции положение суставного диска нормализовалось. Клинически: открывание рта в полном объеме.

На приведенных примерах изображений ВНЧС у пациента К. и пациентки М. в результате артропункции выраженная деформация суставного диска, определяемая в разнице толщины передней и задней его частей устранена, функция ВНЧС восстановлена.

3.2.5. Определение показаний для проведения лечебной артроскопии ВНЧС в комплексном лечении внутренних нарушений с применением метода гидравлической репозиции суставного диска

Давность возникновения первых симптомов внутренних нарушений ВНЧС (щелков в суставе и дискомфорта) у 48 пациентов, подвергшихся операции артроскопии ВНЧС, представлена на графике (Рисунок 38).

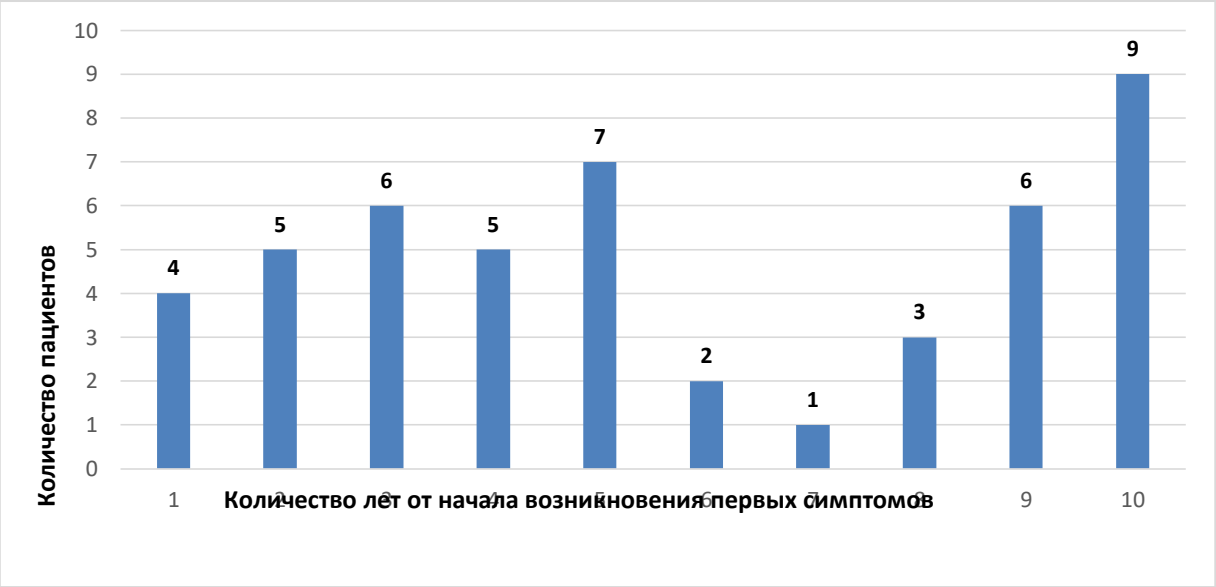

Рисунок 38 – Давность возникновения первых симптомов внутренних нарушений ВНЧС (щелков в суставе и дискомфорта) у 48 пациентов, подвергшихся операции артроскопии ВНЧС

Обращает на себя внимание два периода возникновения первых симптомов поражения ВНЧС внутренними нарушениями. Видимо, это связано с наличием двух категорий пациентов: 1) пациентов, которые обращаются за помощью в более короткие сроки при появления первых симптомов и

2) пациентов, которые обращаются через несколько лет от начала появления первых симптомов поражения ВНЧС, когда уже резко нарушается функция сустава.

Давность возникновения ограничения открывания рта (переход подвывиха суставного диска в его хронический вывих) у пациентов, перенесших операцию артроскопии ВНЧС, показана на рисунке 39.

Рисунок 39 – Давность возникновения ограничения открывания рта (переход подвывиха суставного диска в его хронический вывих) у пациентов, перенесших операцию артроскопии ВНЧС

Как показывают данные гистограммы, у большей части пациентов операция артроскопии выполнена спустя 3-6 месяцев от момента резкого ограничения открывания рта. Данный факт можно объяснить тем, что часть пациентов не сразу обратились за медицинской помощью, занимаясь самолечением, другая часть пациентов, обратившись в медицинские учреждения, получала симптоматическое лечение, которое существенно величину открывания рта не увеличило. Видимо, обращаемость таких

пациентов зависит также и от степени функциональных нарушений. На рисунке 40 показано количество пациентов с разной степенью величины открывания рта в группе 48 человек с хроническим вывихом суставного диска, которым выполнена операция артроскопии.

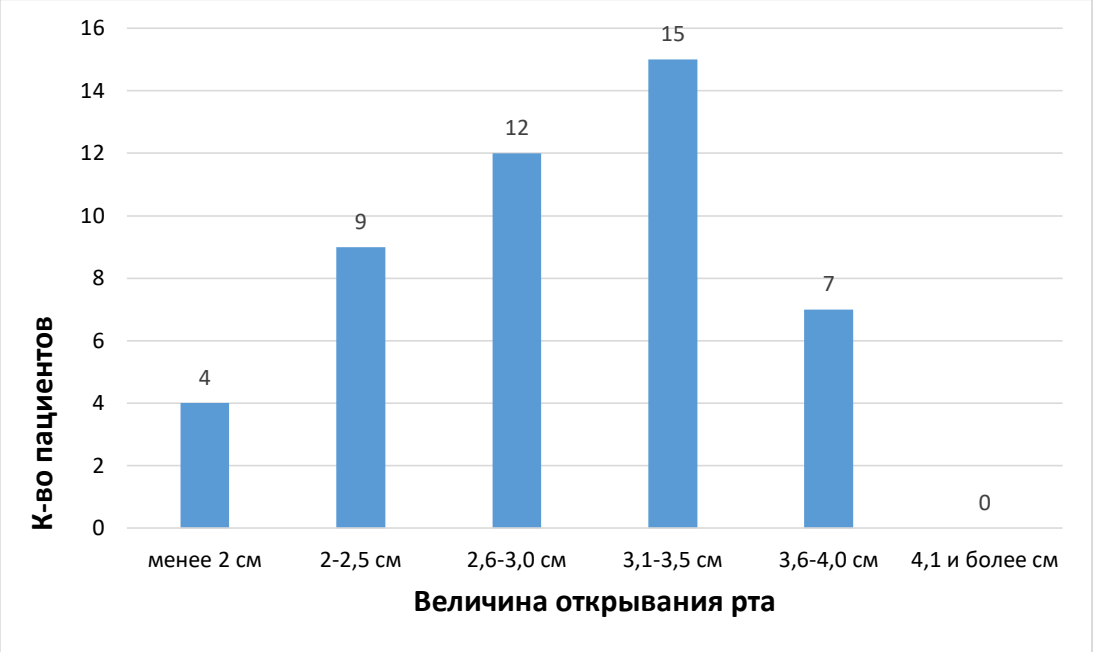

Рисунок 40 – Количество пациентов с разной степенью величины открывания рта в группе 48 человек с хроническим вывихом суставного диска, которым выполнена операция артроскопии

Пациенты, у которых степень открывания рта была менее 3 см, искали решения этой проблемы более активно по сравнению с пациентами с отрыванием рта до 4 см.

Таким образом, на артроскопию ВНЧС назначались пациенты, у которых не было достаточного положительного эффекта артропункций, произведенных с целью попытки репозиции суставного диска. На рисунке 41 показано количество таких попыток в виде атроцентеза у 48 пациентов (67 суставов).

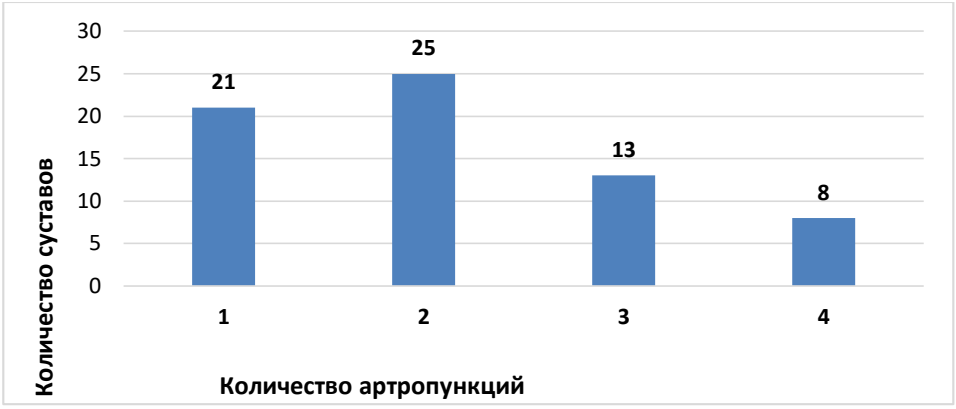

Рисунок 41 – Количество артропункций перед операцией артроскопии у 48 пациентов (67 суставов)

Отсутствие эффекта от консервативного лечения этих пациентов являлось показанием к операции артроскопии как единственно возможному малоинвазивному вмешательству для восстановления функции пораженных ВНЧС. Перед началом лечения у всех пациентов проводилась МРТ ВНЧС, перед артроскопией УЗИ ВНЧС, а после операции артропугкции под контролем УЗИ с целью восстановления функции суставного диска. Пример МРТ пациента перед артроскопией представлен на рисунке 42.

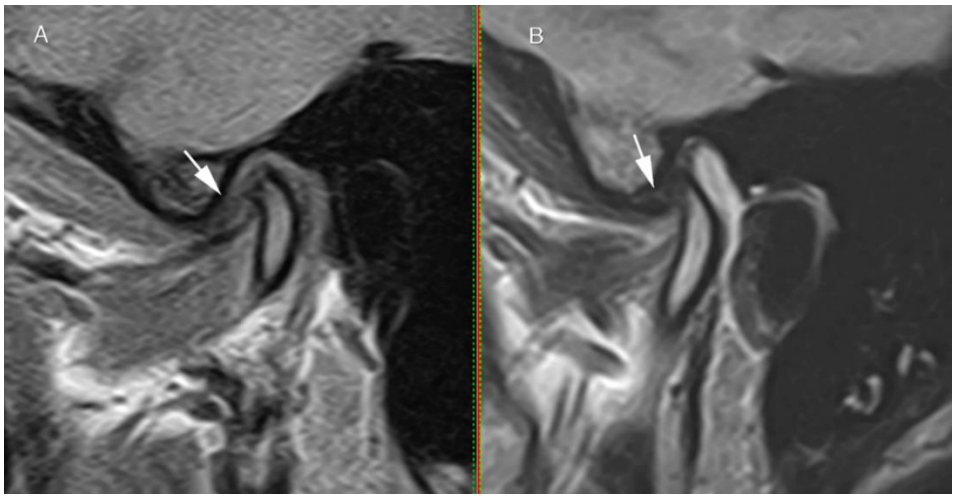

Рисунок 42 – Изображение правого ВНЧС пациентки К. перед операцией артроскопии. Стрелками обозначено вентральное смещение суставного диска без репозиции (А – рот закрыт; В – максимально возможное открывание рта до 2,7 см, движения головки нижней челюсти незначительное)

Как уже отмечалось ранее, артроскопия проводилась с использованием артроскопа фирмы Storz по методикам, описанным в монографиях [182; 101] диаметром 1,9 мм в условиях стационара под общим обезболиванием (Рисунок 43).

Рисунок 43 – Проведение операции артроскопии в условиях стационара под наркозом

После вмешательства пациенты оставались на сутки под наблюдением врача в стационаре одного дня. В ближайшем послеоперационном периоде назначались антибиотики и обезболивающие средства. В дальнейшем для восстановления функции суставного диска и сустава применялась дозированная механотерапия и артропункции с целью профилактики образования фиброзных спаек и устранения остаточной деформации суставного диска.

3.2.6. Разработка методики реабилитации пациентов после артроскопии височно-нижнечелюстного сустава

В процессе артроскопии суставной диск за счет разрушения фиброзных спаек удается значительно улучшить его положение, но остается его частичная деформация и ограниченность или невозможность его движения. В послеоперационном периоде после стихания острых воспалительных явлений в суставе, возникших вследствие операционной травмы, проводится дозированная механотерапия с использованием аппарата терабайт, описанная в главе 2 «Материалы и методы». При отсутствии положительной динамики восстановления формы и функции суставного диска на фоне применении механотерапии проводятся с интервалами 2-3 недели артропункции под контролем УЗИ с использованием метода гидравлической репозиции диска, так, как это делается у пациентов с хроническим вывихом суставного диска. Количество артропункций может быть различным и зависит от скорости восстановления формы и функции диска. Эти данные представлены в главе 5.

Таким образом, предложенная методика реабилитации пациентов с внутренними нарушениями ВНЧС после артроскопии заключается в одновременном применении каппы, дозированной механотерапии и метода гидравлической репозиции суставного диска до восстановления анатомических и функциональных взаимоотношений между элементами сустава и его функции.

3.2.7. Разработка алгоритма лечения пациентов с внутренними нарушениями ВНЧС.

Согласно изложенному в предыдущих разделах данной главы, можно предложить такую схему лечения внутренних нарушений ВНЧС (Рисунок 44).

Рисунок 44 – Схема лечения внутренних нарушений ВНЧС

Лечение пациентов с внутренними нарушениями также можно представить в виде пяти последовательных шагов, которые также согласуются с представленной схемой лечения. Количество шагов зависит от степени поражения сустава, выраженности деформации суставного диска, его подвижности, количества в суставе фиброзных сращений, наличия сопутствующей патологии и других факторов.

Алгоритм «Пять шагов лечения»

Шаг первый. Применение каппы. Каппа применялась у всех пациентов в течение нескольких месяцев (от 6 до 18) до нормализации функции сустава.

С целью увеличения эффективности использования каппы в некоторых случаях проводились от 1 до 4 артропункций (метод гидравлической репозиции) до ее применения. При применении каппы ежемесячно проводился УЗИ-контроль эффективности лечения. Если при этом каждый раз отмечалась положительная динамика лечения, другие методы (другие шаги) не применялись. Если же в течение первого месяца ношения каппы улучшения не происходило, принималось решение осуществить шаг второй лечения.

Шаг второй. Применение метода гидравлической репозиции суставного диска на фоне действия каппы. Метод гидравлической репозиции суставного диска применялся в тех случаях, когда положительное действие каппы прекращалось, или его совсем не отмечалось. Артропункции под контролем УЗИ производились с частотой 1-2 раза в месяц. При положительной динамике состояния сустава, которая оценивалась клинически и по данным УЗИ, вплоть до его нормализации, другие методы лечения (другие шаги) не применялись. При отсутствии положительной динамики осуществлялся шаг третий лечения.

Шаг третий. Увеличение толщины каппы. Увеличение толщины каппы на 1 мм производилось после 3-4 месячного ее применения в случаях отсутствия эффекта или недостаточной эффективности лечения при осуществлении первых двух шагов. Если в дальнейшем при ежемесячном УЗИ-контроле отмечалась положительная динамика лечения до нормализации функции сустава, другие методы лечения не применялись. Если же в течение первого месяца ношения утолщенной каппы улучшения не происходило, принималось решение осуществить шаг четвертый лечения.

Шаг четвертый. Применение метода гидравлической репозиции суставного диска на фоне действия утолщенной каппы. В случаях, когда при увеличении толщины каппы не происходило положительной динамики лечения или через какое-то время она прекращалась, на фоне применения утолщенной каппы применялся метод гидравлической репозиции суставного диска до нормализации функции сустава. Если при осуществлении шага

четвертого эффекта от лечения не наступало, или он был недостаточный, предпринимался шаг пятый.

Шаг пятый. Проведение операции артроскопии при комплексном лечении пациентов с внутренними нарушениями ВНЧС. Показаниями к операции были отсутствие достаточного лечебного эффекта от применения каппы и метода гидравлической репозиции, а также значительное нарушение функции сустава (ограничение открывания рта). После артроскопии проводилось реабилитационное лечение до нормализации функции обоих ВНЧС.

Глава 4. РЕЗУЛЬТАТЫ ЛЕЧЕНИЯ ПАЦИЕНТОВ С ПОДВЫВИХОМ СУСТАВНОГО ДИСКА ВНЧС.

4.1. Результаты лечения пациентов с подвывихом суставного диска с применением окклюзионной шины без использования других методов репозиции

Окклюзионная шина (первый шаг лечения по разработанному алгоритму) у пациентов с подвывихом суставного диска применена у 918 пациентов, проведено лечение 1170 суставов (у 252 человек патология выявлена в обоих ВНЧС). У всех пациентов окклюзионная шина применялась в обязательном порядке не менее 6 месяцев, а при необходимости и больше (до 14 месяцев), кроме случаев прекращения лечения самими пациентами, но в данную группу такие пациенты не включены. Если репозиция суставного диска происходила раньше 6 месяцев, тем не менее применение окклюзионной шины продолжалось до полугода с целью закрепления полученных результатов. Такое правило выработалось после возвращения нескольких пациентов с рецидивом смещения суставного диска в случаях применения шины менее полугода.

Эффективность применения окклюзионной шины оценивалась клинически и с помощью УЗИ. Эффективность лечения пациентов с подвывихом суставного диска с помощью только окклюзионной шины представлена на рисунке 45.

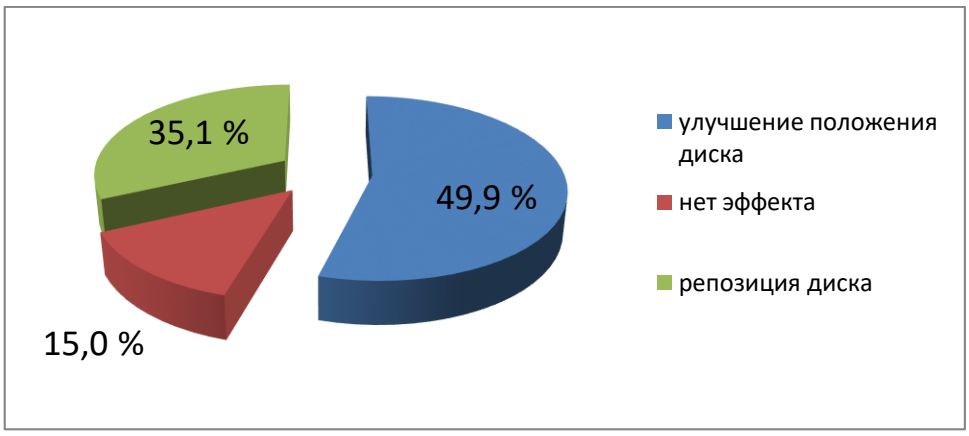

Рисунок 45 – Эффективность лечения пациентов с подвывихом суставного диска с помощью только окклюзионной шины

На диаграмме видно, что при применении окклюзионной шины без использования других методов репозиции диска у 780 (85 %) пациентов произошло улучшение или нормализация его положения, и лишь у 138 (15%) пациентов шина положительного влияния не оказала. Но вместе с этим положение суставного диска нормализовалось только у 35,1 % пациентов (322 человека). Пациентам, у которых наблюдалось только улучшение или отсутствие эффекта от применения каппы (596 человек) применялся метод гидравлической репозиции суставного диска на фоне использования окклюзионной шины.

В качестве примеров репозиции суставного диска с помощью только окклюзионной шины, без применения других методов репозиции диска, на рисунках 46 А и 46 Б представлено изображение ВНЧС при УЗИ до лечения и по его окончании у пациента Н. с подвывихом суставного диска левого ВНЧС.

Рисунок 46 А – Изображение ВНЧС пациента Н. до лечения. Суставной диск смещен кпереди и деформирован

Рисунок 46 Б – Изображение ВНЧС пациента Н. после 6-месячного лечения с помощью только окклюзионной шины. Суставной диск расправлен и равномерно распределен над головкой нижней челюсти

На фото 46 А и 46 Б на изображениях ВНЧС при УЗИ отмечено положение суставного диска у пациента Н. до лечения и после лечения. В результате проведенного лечения положение диска нормализовалось, и это согласуется с клиническими данными. У пациента исчезли боли и щелчки в суставе.

Ультразвуковое исследование ВНЧС с целью объективного контроля эффективности лечения проводилось ежемесячно. Усредненные данные результатов измерений толщины суставного диска в передней, средней и задней его частей при первом УЗИ (перед применением окклюзионной шины) у данной группы пациентов представлены на рисунке 47, где видно, что передняя часть диска значительно толще задней и примерно равна средней части. Такое состояние суставного диска ВНЧС по данным УЗИ свидетельствует о его переднем смещении [97].

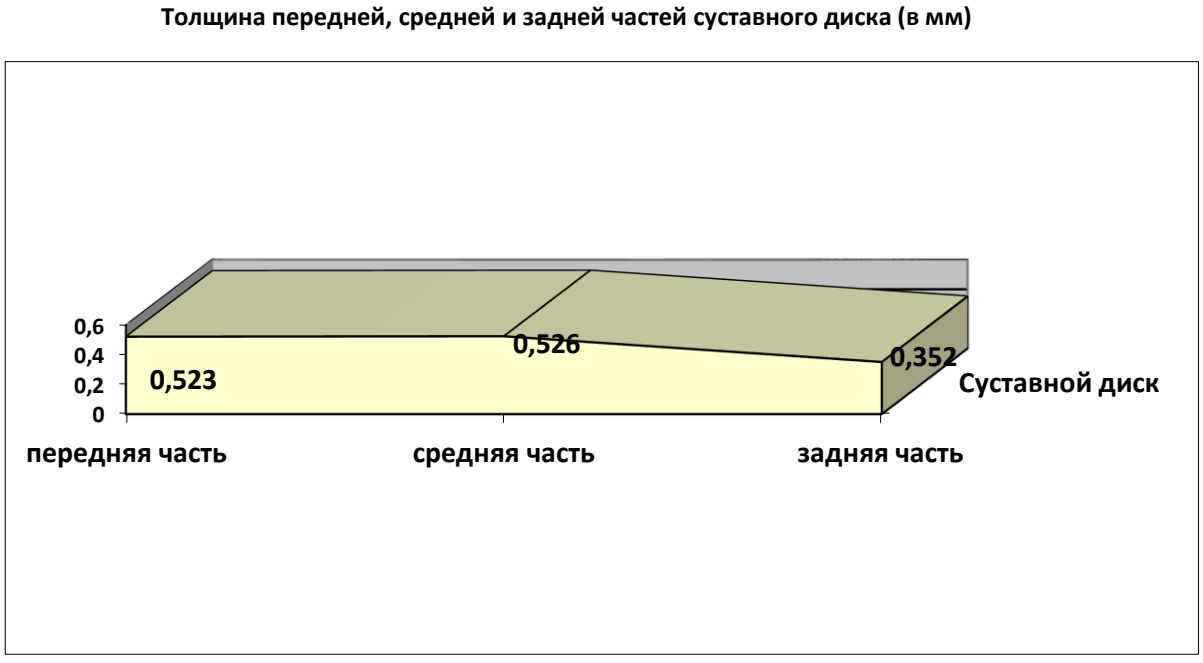

Рисунок 47 – Толщина суставного диска в разных его отделах у пациентов с подвывихом суставного диска ВНЧС перед применением окклюзионной шины (усредненные данные результатов измерений при первом УЗИ)

На рисунке 48 показано изменение толщины частей суставного диска после 6-14 месячного курса лечения па центов с внутренними нарушениями с помощью окклюзионной шины.

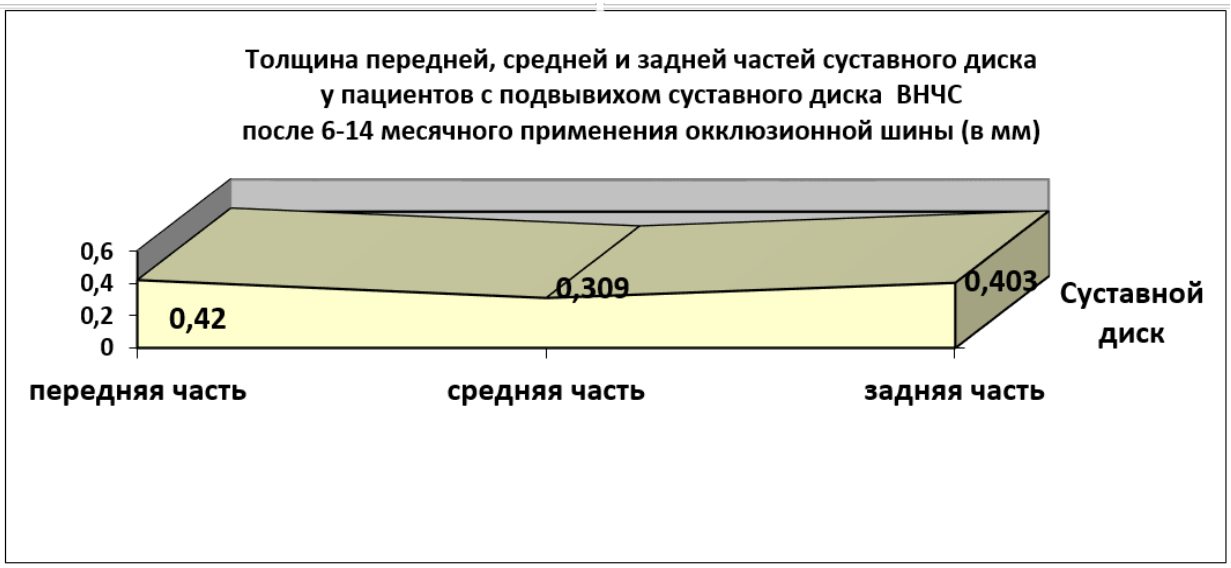

Рисунок 48 – Толщина суставного диска в разных его отделах у пациентов с подвывихом суставного диска ВНЧС после применения окклюзионной шины (усредненные данные результатов измерений при последнем УЗИ)

Согласно результатам последнего УЗИ (после окончания применения шины) передняя и задняя части суставного диска примерно выровнялись по толщине, средняя часть стала несколько тоньше. Такие данные свидетельствуют о нормализации формы и положения суставного диска [97]. Результаты УЗИ согласуются с клиническими данными: у пациентов с эффективным применением окклюзионной шины после устранения подвывиха диска исчезли щелчки в суставе, прошли боли.

У пациентов, которым с помощью окклюзионной шины удалось репонировать суставной диск без применения других методов репозиции диска, определены средние сроки, потребовавшиеся для достижения этого результата (Рисунок 49).

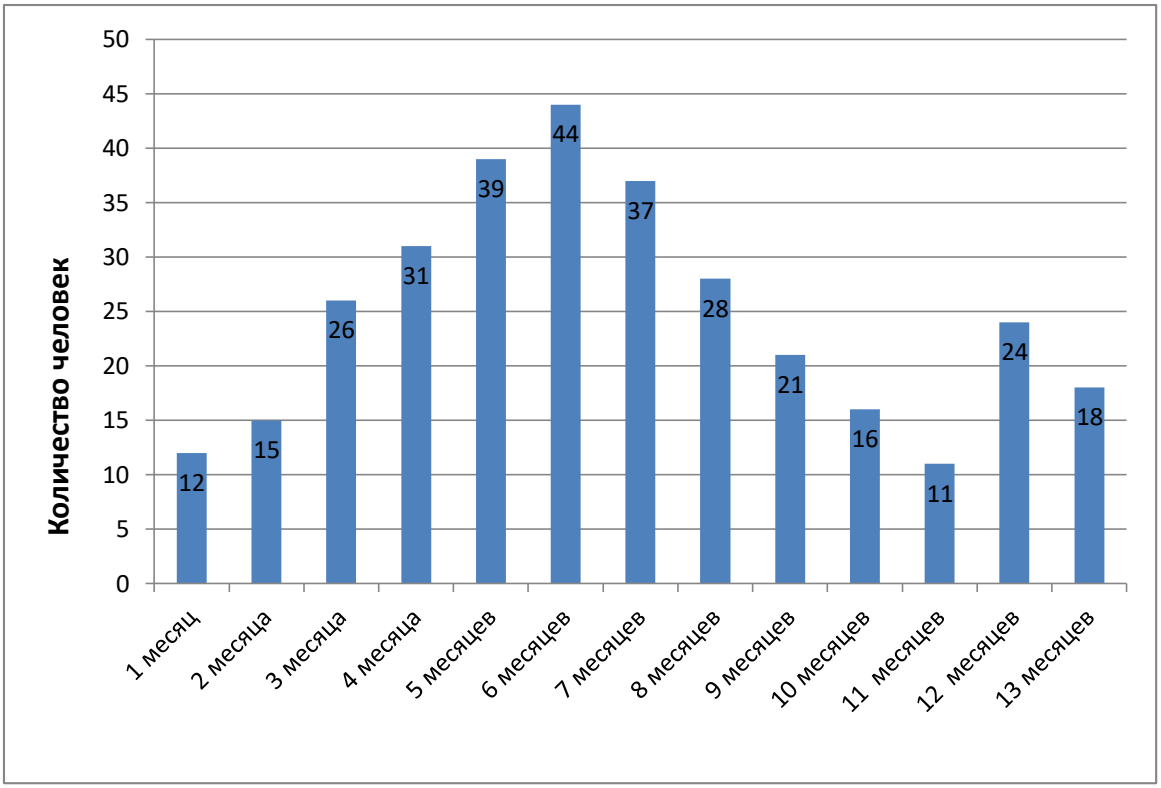

Рисунок 49 – Количество пациентов с подвывихом суставного диска ВНЧС с различными сроками репозиции суставного диска при использовании окклюзионной шины (в группе 322 человека)

На представленной гистограмме видно, что в отдельных случаях возможна нормализация положения и функции суставного диска у пациентов с ПСД даже в первый месяц лечения. Однако это не означает, что лечение можно прекратить. Необходимо продолжать ношение каппы до стабилизации состояния ВНЧС. Доказательством этого может служить следующая иллюстрация. Из 123 пациентов, которым удалось нормализовать положение суставного диска ранее, чем за 6 месяцев, самостоятельно прекратили лечение 28 человек. Из них с явлениями рецидива смещения диска вернулись для продолжения лечения 19 человек. В таблице 10 представлено количество пациентов, у которых наступил рецидив, и количество месяцев ношения каппы.

Таблица 10 – Количество пациентов, у которых наступил рецидив, и количество месяцев ношения каппы

Количество пациентов, вернувшихся с рецидивами	7	5	3	3	1	9 не вернулись, информации нет
Количество месяцев ношения каппы	1	2	3	4	5	

Из таблицы видно, что чем меньше срок ношения каппы, тем больше вероятность рецидива заболевания. В процессе практической работы выработалось следующее правило прекращения применения каппы:

После нормализации положения суставного диска, подтвержденной результатами УЗИ, пациент носит каппу еще месяц, и если ухудшения нет (клинически и по результатам УЗИ) еще месяц носит каппу через день. Затем снова делается УЗИ ВНЧС, и если патологии нет, лечение на этом этапе считается законченным, даются рекомендации. А дальше в случае необходимости продолжается лечение у ортодонта или стоматолога-ортопеда. Из данных гистограммы также видно, что у большинства пациентов нормализация положения суставного диска при применении только окклюзионной шины произошла в сроки 4-8 месяцев (в среднем 6,8 месяцев).

Обращают на себя внимание некоторое увеличение количества пациентов, которым для нормализации положения суставного диска потребовалось 12 и 13 месяцев. Объясняется этот факт тем, что в каждой группе имеются пациенты с очень медленной положительной динамикой восстановления формы и положения суставного диска. Это зависит от степени деформации диска, давности его смещения, величины фиброзирования в суставе. У большинства пациентов этой группы при ежемесячном контроле с помощью

УЗИ отмечалась слабо положительная динамика, поэтому метод гидравлической репозиции у них не применялся. Некоторым пациентам с целью уменьшения сроков лечения была предложена артропункция, от которой они отказались. Таким образом, у 322 человек из 918 пациентов с подвывихом суставного диска удалось применением только окклюзионной шины (осуществление только первого шага лечения) в разные сроки в течение года нормализовать его положение и функцию (шаги лечения представлены в конце главы 3 – «Разработка методологии диагностики и лечения внутренних нарушений ВНЧС»). У остальных 596 человек этой группы потребовалось применение метода гидравлической репозиции на фоне утолщения каппы (предпринимались шаги второй, третий и четвертый лечения), результаты представлены в следующем разделе данной главы.

По мере улучшения положения и суставного диска и, следовательно, сустава, у пациентов с ПСД уменьшались или исчезали болевые ощущения и звуковые явления, являющиеся симптомами этой патологии. На рисунке 50 показано количество пациентов с ПСД, предъявлявших жалобы на боли в начале лечения.

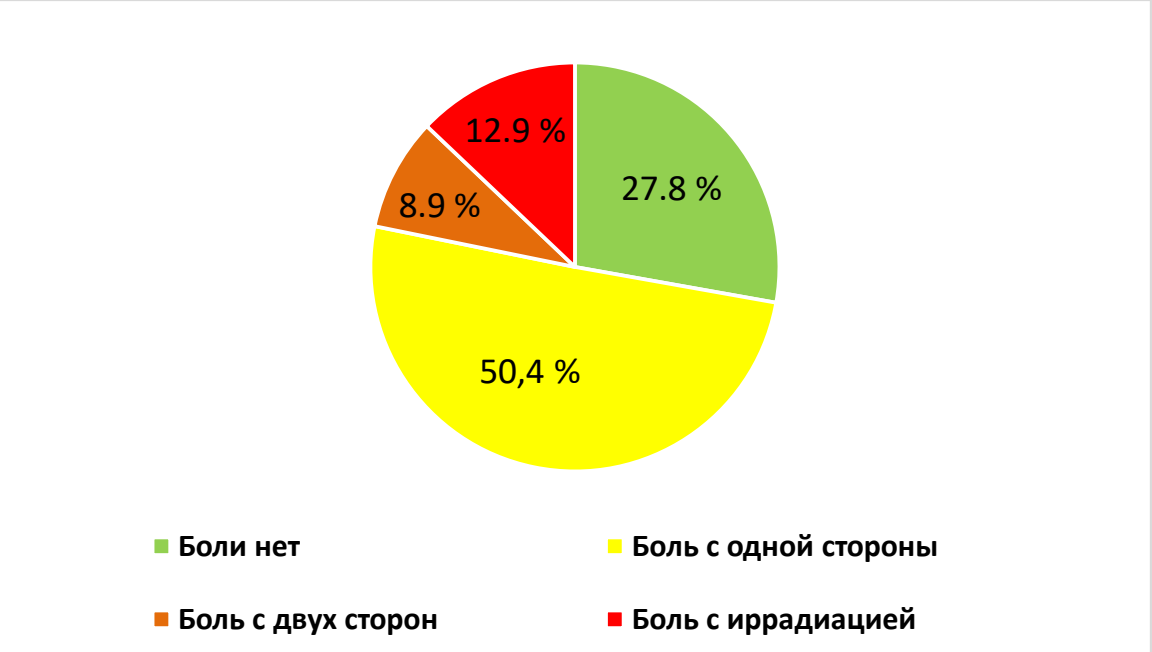

Рисунок 50 – Количество пациентов с ПСД, предъявлявших жалобы на боли в начале лечения (в процентах) из группы 918 человек

Причины болей в суставе были разными (Рисунок 51).

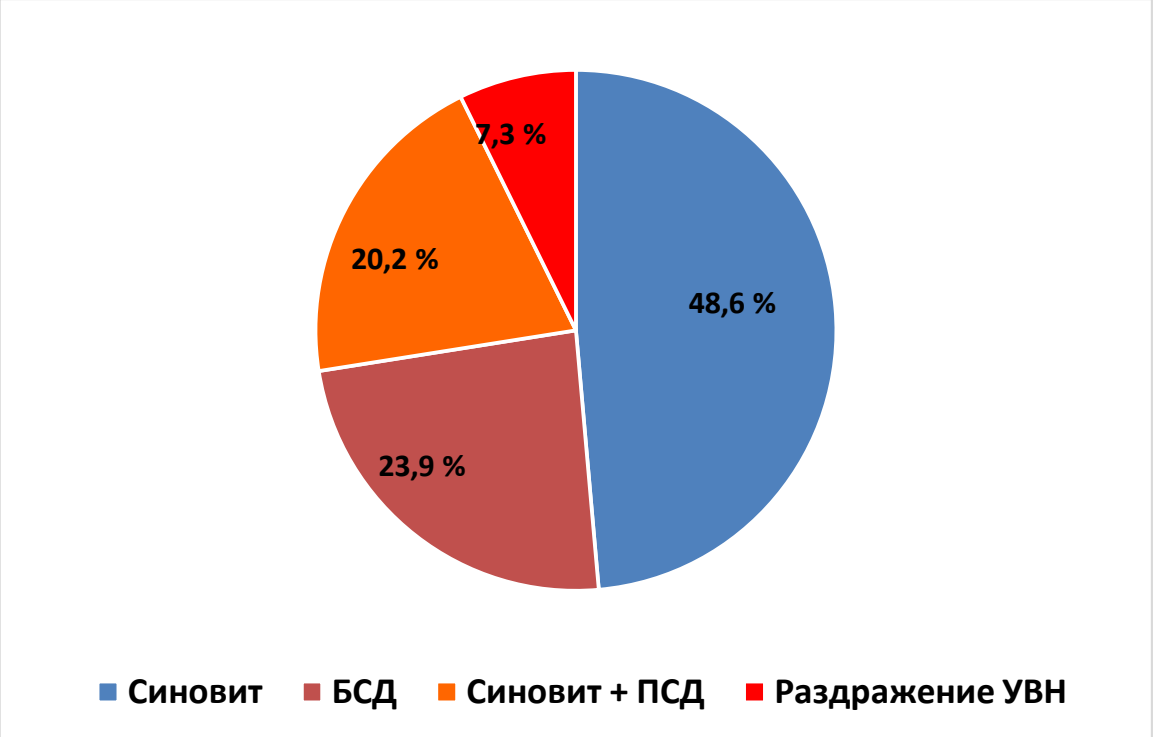

Рисунок 51 – Причины болевых ощущений у пациентов с подвывихом суставного диска из группы 673 человека в процентах (БСД – болевой синдром дисфункции, УВН – ушно-височный нерв)

Наличие синовита подтверждалось результатами УЗИ и МТР, наличие болевого синдрома дисфункции ВНЧС – болезненностью при пальпации мышц, участвующих в жевании. Если же не отмечалось ни синовита, ни болезненности мышц, приходили к выводу, что боль возникает при раздражении ушно-височного нерва головкой нижней челюсти, которая при дислокации диска смещается вверх и кзади, и это подтверждалось результатами МРТ ВНЧС (Рисунок 52).

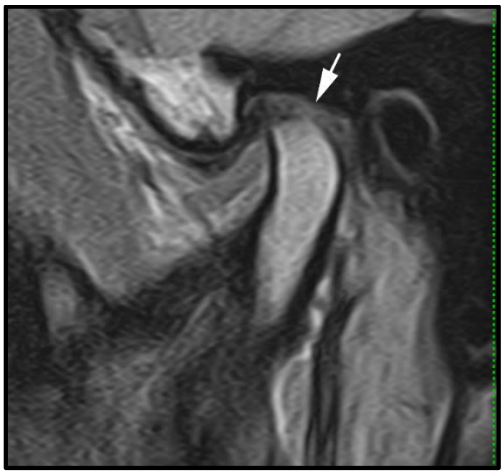

Рисунок 52 – Изображение левого ВНЧС пациента Н. Головка нижней челюсти, согласно описанию рентгенолога, смещена вверх и кзади

Болевые ощущения у пациентов с ПСД, у которых лечение осуществлялось только с помощью окклюзионной шины, отмечались у 46 человек. В процессе лечения по мере репозиции суставного диска причины боли устранялись. На рисунке 53 показаны сроки уменьшения и устранения боли у этих пациентов с подвывихом суставного диска при лечении только окклюзионной шиной.

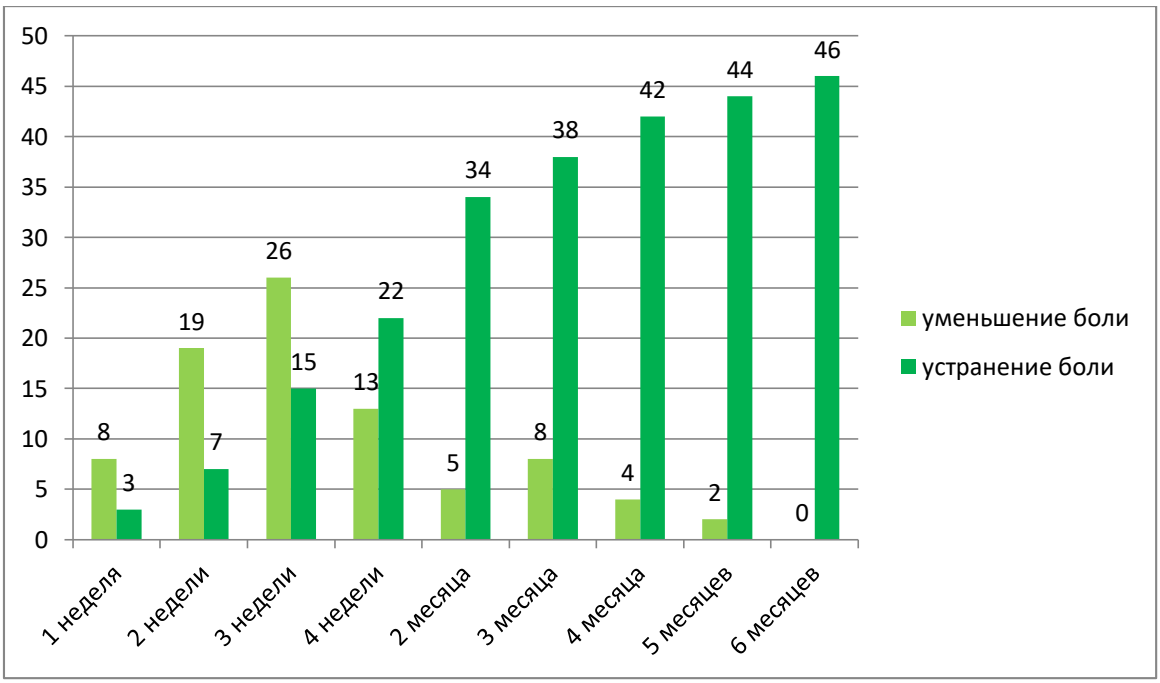

Рисунок 53 – Динамика изменения болевых ощущений у пациентов с подвывихом суставного диска при использовании для лечения только окклюзионной шины

Из данных гистограммы видно, что в течение первых четырех недель применения окклюзионной шины уменьшение или устранение болевых ощущений отметили 35 из 46 пациентов (76%) с подвывихом суставного диска (прекратились боли у 22 человек (47,8%) и уменьшились у 13 человек (28,2%). В течение последующих 5 месяцев боли прекратились у всех пациентов данной группы. Уменьшение и устранение болевых ощущений объясняется репозицией суставного диска (Рис см. выше) и улучшением положения головки нижней челюсти (см КТ выше).

На рисунке 54 Представлены сроки устранения звуковых явлений (хруста и щелканья) в ВНЧС у пациентов с подвывихом суставного диска при лечении только с помощью окклюзионной шины.

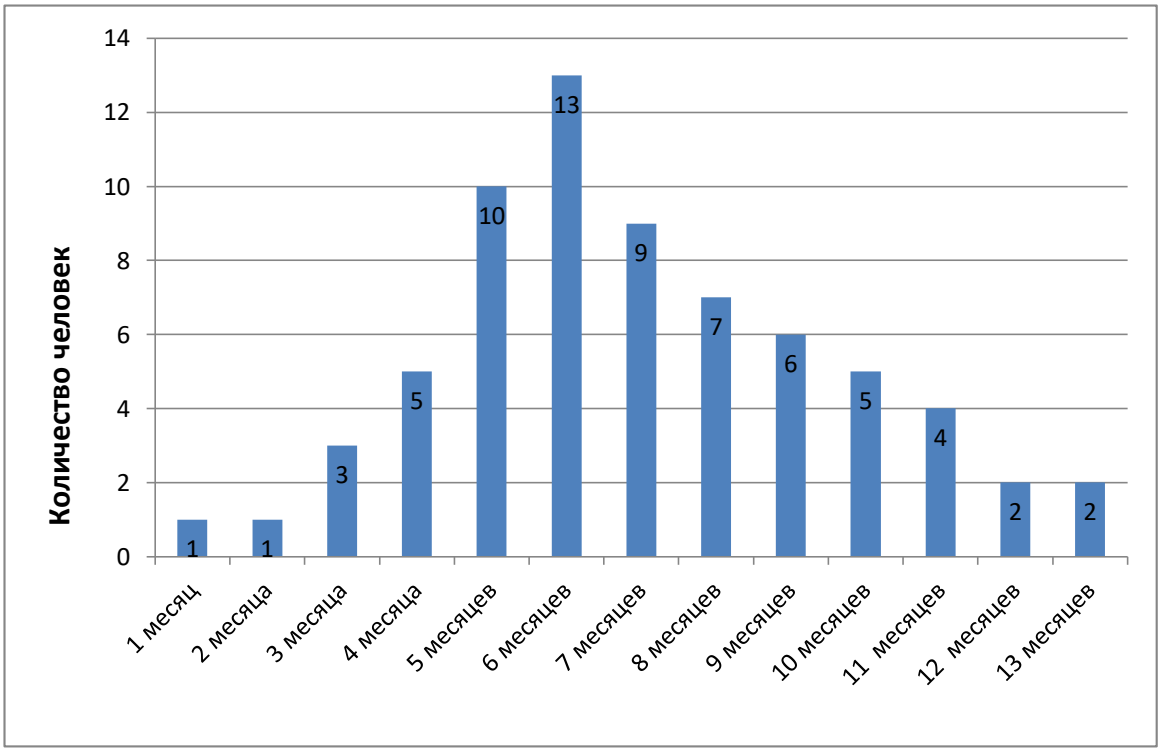

Рисунок 54 – Сроки устранения звуковых явлений (хруста и щелканья) в ВНЧС у пациентов с подвывихом суставного диска при лечении только с помощью окклюзионной шины в группе 68 человек

Данные представленной гистограммы показывают, что у большинства пациентов с подвывихом суставного диска при лечении только окклюзионной

шиной звуковые явления с ВНЧС устранились в течение 6 месяцев (в среднем 6,8 месяцев). Но у некоторых пациентов динамика нормализации положения суставного диска была довольно медленной, и для устранения хруста или щелчков у них потребовалось 10-13 месяцев.

Как уже отмечалось, при использовании окклюзионной шины далеко не всегда удается репонировать смещенный суставной диск. Как уже отмечалось, положение суставного диска нормализовалось только у 35,1 % пациентов. Пациентам, у которых наблюдалось только улучшение или отсутствие эффекта от применения каппы (596 человек) применялся метод гидравлической репозиции суставного диска как до изготовления каппы, так и на фоне ее использования.

4.2. Результаты лечения пациентов с подвывихом суставного диска с применением метода гидравлической репозиции суставного диска перед использованием окклюзионной шины

В начале исследования метод гидравлической репозиции в качестве непосредственного механического воздействия на суставной диск применялся как в сочетании с использованием каппы, так и самостоятельно. В отдельных случаях имелись основания полагать, что в результате нескольких артропункций произошла репозиция суставного диска (смещение суставного диска у них было подтверждено на МРТ), поскольку исчезли все симптомы смещения диска (щелчки в суставе, затрудненное открывание рта). Для проверки этого предположения проведены УЗИ у 121 пациента с ПСД, 174 сустава (у 53 человек было двустороннее поражение ВНЧС) после нескольких артропункций. Доказательство улучшения положения суставного диска представлено в таблице 11, где указаны усредненные значения толщины частей суставного диска у этих пациентов.

Таблица 11 – Усредненные значения толщины частей суставного диска у этих пациентов до артропункций и после артропункций

До артропункций			После артропункий		
переднее утолщение	заднее утолщение	среднее утолщение	переднее утолщение	заднее утолщение	среднее утолщение
5,13	4,19	3,58	4,7	4,24	3,62

У 87 пациентов из группы 121 человек постоянно или периодически отмечались боли в области пораженного сустава разной степени интенсивности. После артропункций перед применением каппы у многих пациентов отмечалось уменьшение или прекращение болевых ощущений (Рисунок 55).

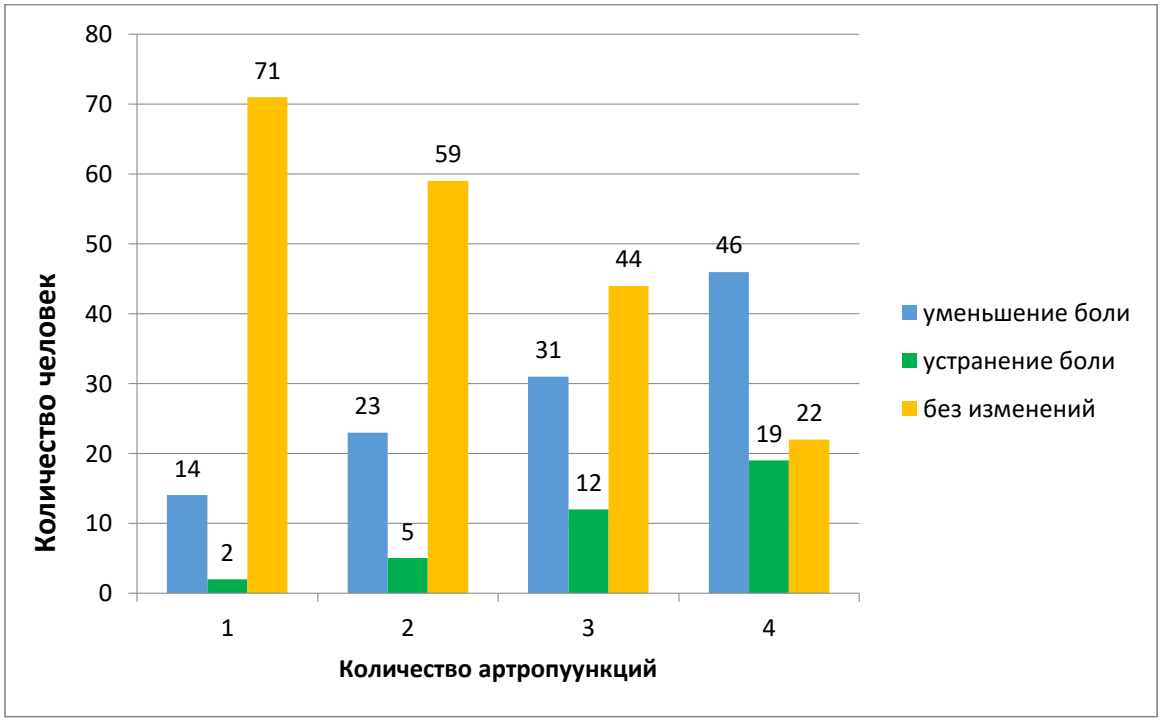

Рисунок 55 – Изменение болевых ощущений у пациентов с подвывихом суставного диска в результате применения метода гидравлической репозиции перед использованием каппы

Можно предположить, это связано с тем, что артропункции несколько выравнивают деформированный суставной диск, и в результате при движениях нижней челюсти взаимная травма внутренних элементов сустава становится меньше.

По мере улучшения положения суставного диска уменьшались и исчезали звуковые явления в пораженных суставах. На рисунке 56 показано влияние артропункции (метода гидравлической репозиции суставного диска), примененной перед использование каппы, на звуковые явления в суставе.

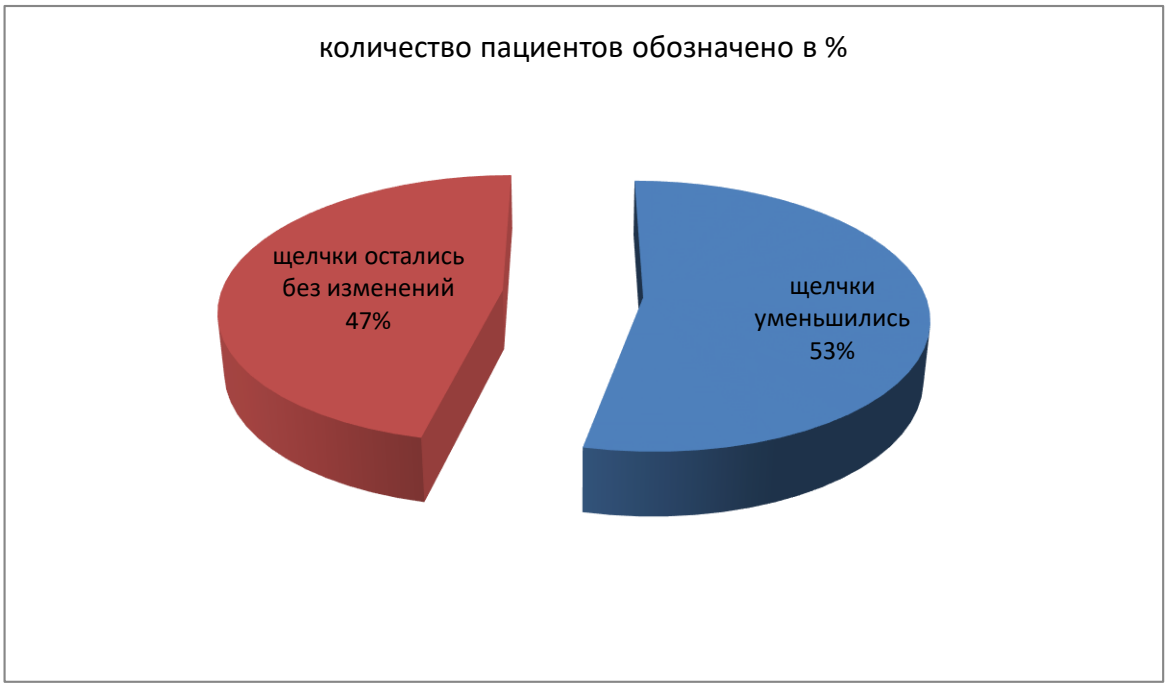

Рисунок 56 – Влияние на звуковые явления в суставе 1-4 артропункций, проводимых до применения окклюзионной шины у пациентов с подвывихом суставного диска ВНЧС

На рисунке 57 показано количество пациентов (в процентах) с подвывихом суставного диска ВНЧС, у которых применение метода гидравлической репозиции до использования окклюзионной шины привело к устранению или уменьшению звуковых явления в суставе в зависимости от количества артропункций (по данным аналого-визуальной шкалы).

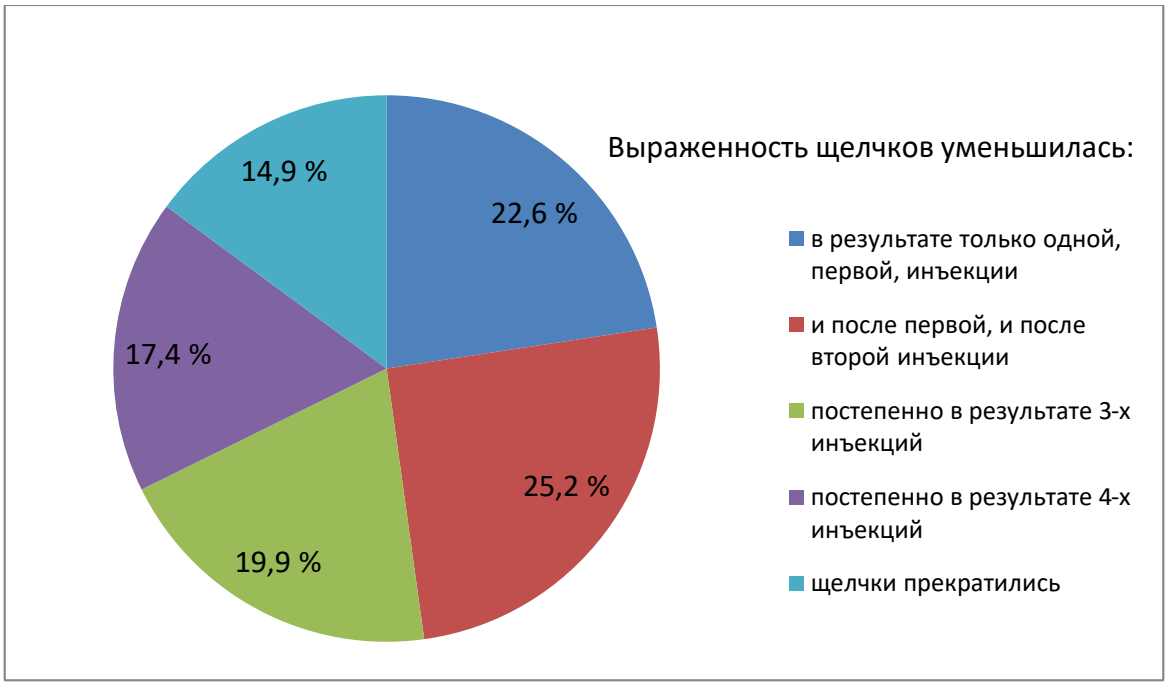

Рисунок 57 – Количество пациентов (в процентах) с подвывихом суставного диска ВНЧС, у которых применение метода гидравлической репозиции до использования окклюзионной шины привело к устранению или уменьшению звуковых явления в суставе в зависимости от количества артропункций

Согласно результатам УЗИ и клиническим данным после 1 – 4 инъекций, произведенных до применения окклюзионной шины (Таблица 12), репозиция суставного диска произошла у 21 человека (33 сустава):

Таблица 12 – Количество пациентов с подвывихом суставного диска с его репозицией после применения только артропункций перед применением окклюзионной шины

Репозиция суставного диска	Количество человек	Количество человек в процентах	Количество суставов	Количество суставов в процентах
У пациентов с ПСД	21	17,3%	33	18,9%

Следовательно, можно сделать вывод, что посредством последовательных 1-4 инъекций с частотой 1 раз в неделю у пациентов с ПСД возможно нормализовать положение суставного диска в 17,3 – 18,9% случаев.

Для получения желательного эффекта (исчезновения клинических проявлений поражения сустава) у разных больных потребовалось разное количество инъекций. Количество инъекций, произведенных у этих пациентов, представлено в таблице 13.

Таблица 13 – Количество пациентов с ПСД, которым удалось репонировать суставной диск методом гидравлической репозиции до применения окклюзионной шины, в зависимости от количества артропункций

Количество артропункций	**1**	**2**	**3**	**4**	**5**	**Всего человек**
К-во человек с ПСД	**5**	**10**	**4**	**1**	**1**	**21**

По цифрам, приведенным в таблице 13, видно, что для нормализации положения диска в случаях эффективности артропункций, у пациентов с ПСД чаще всего достаточно 2 инъекции. Количество инъекций определялось следующим образом. Вторая инъекция осуществлялась в случае положительного результата первой (уменьшение силы щелчков). Третья инъекция проводилась при положительном эффекте второй, и так далее. Если последующая инъекция не производила дальнейшего улучшения, инъекции прекращались.

Несмотря на достигнутый хороший результат у 21 человека этой группы пациентов (подтвержденный данными УЗИ – таблица 13), всем им было предложено для закрепления результата продолжить лечение с помощью

каппы, но 14 человек отказались от дальнейшего лечения, согласившись периодически являться на контрольный осмотр с применением УЗИ, 3 человека отказались от применения каппы и устранились от контроля, удовлетворившись полученным результатом. Отдаленные результаты представлены в таблице 14.

Таблица 14 – Отдаленные результаты лечения 21 пациента с ПСД, у которых проведение артропункций до применения каппы привело к нормализации положения суставного диска

	Эффект сохранялся менее 0,5 года	Сохранялся эффект в течение 0,5 года	Сохранялся эффект в течение 1 года	В течение двух лет наблюдений рецидива не было
А				4
Б	3	2	4	5

В таблице 14: А- количество пациентов, продолживших лечение с помощью каппы после артропункций, Б- Количество пациентов, которые после эффективных артропункций отказались от применения каппы, но в течение 2 лет периодически являлись на контроль с проведением УЗИ. Из данных таблицы видно, что у тех пациентов, которые после репозиции суставного диска применяли в течение нескольких месяцев окклюзионную шину, в течение 2 лет наблюдений рецидива смещения диска не было. У 9 пациентов, которым после нормализации положения диска в результате артропункций не применялась окклюзионная шина, в различные сроки до двух лет произошел рецидив дислокации диска.

Появление случаев рецидива смещения суставного диска продиктовало необходимость применения каппы во всех случаях, даже если положение и функция суставного диска с помощью инъекции восстановлены.

Применением метода гидравлической репозиции до применения окклюзионной шины удалось 1-4 инъекциями репонировать суставной диск у 17,3 % пациентов, у 71,1% наблюдалось улучшение его положения, а у 11,6% положительно эффекта отмечено не было (Рисунок 58).

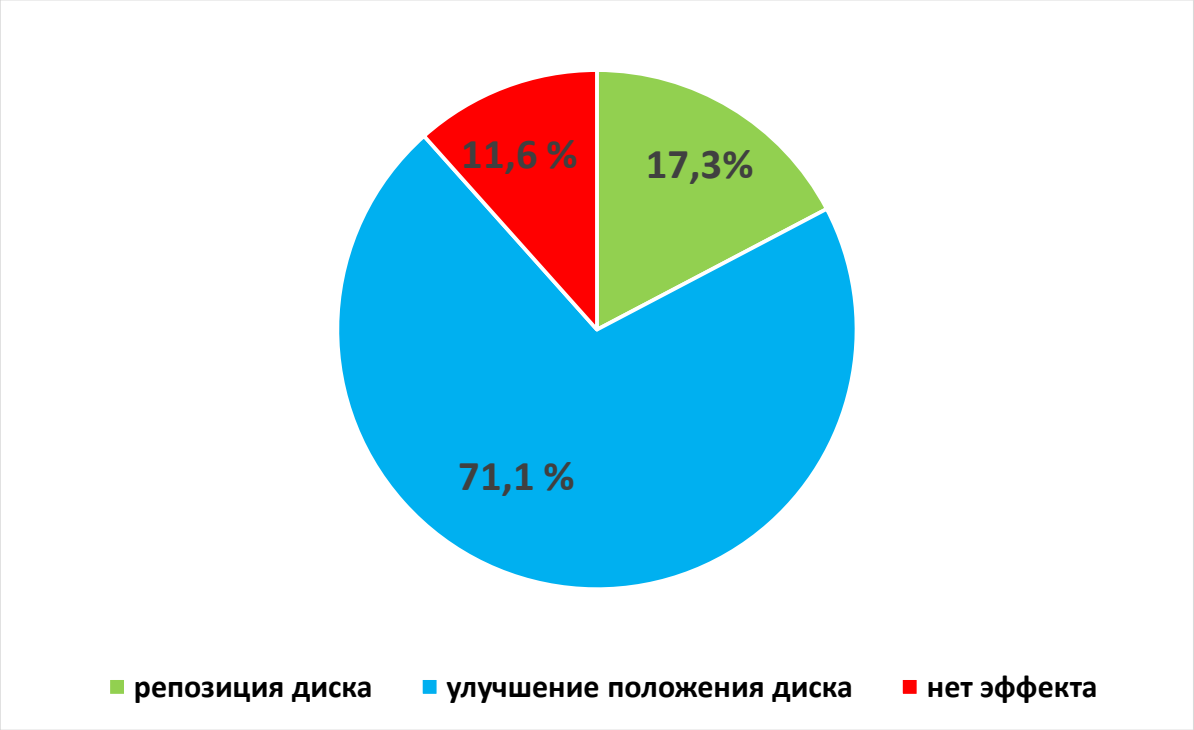

Рисунок 58 – Эффективность применения метода гидравлической репозиции суставного диска ВНЧС у пациентов с ПСД перед использованием окклюзионной шины

Далее у всех пациентов данной подгруппы, кроме тех, кто отказался от дальнейшего лечения, как и у всех пациентов с ПСД, применялась окклюзионная шина.

Применение метода гидравлической репозиции диска до использования окклюзионной шины могло положительно повлиять на положение суставного диска и на продолжительность лечения. Для подтверждения этого предположения были определены и сравнены результаты УЗИ, а также сроки

лечения пациентов с ПСД с применением только каппы без предварительных артропункций, результаты УЗИ и сроки лечения этих пациентов с применением артропункций до использования окклюзионной шины (Таблица 15).

Таблица 15 – Средние значения толщины частей суставного диска у пациентов с ПСД перед применением каппы (в см)

Без артропункции до использования каппы			С артропункцией до использования каппы		
переднее утолщение	заднее утолщение	среднее утолщение	переднее утолщение	заднее утолщение	среднее утолщение
0,5003488	0,35662791	0,3148837	0,479032258	0,411854839	0,3046721

Как видно из таблицы 15, разница в толщине передней и задней частей суставного диска значительно уменьшилась у тех пациентов, которым производились артропункции перед применением каппы. Это свидетельствует об улучшении положения и формы суставного диска в результате применения метода гидравлической репозиции суставного диска перед использования окклюзионной шины. Следовательно, применение ее после артропункций должно быть более эффективным, поскольку диск более расправлен (Рисунок 59)

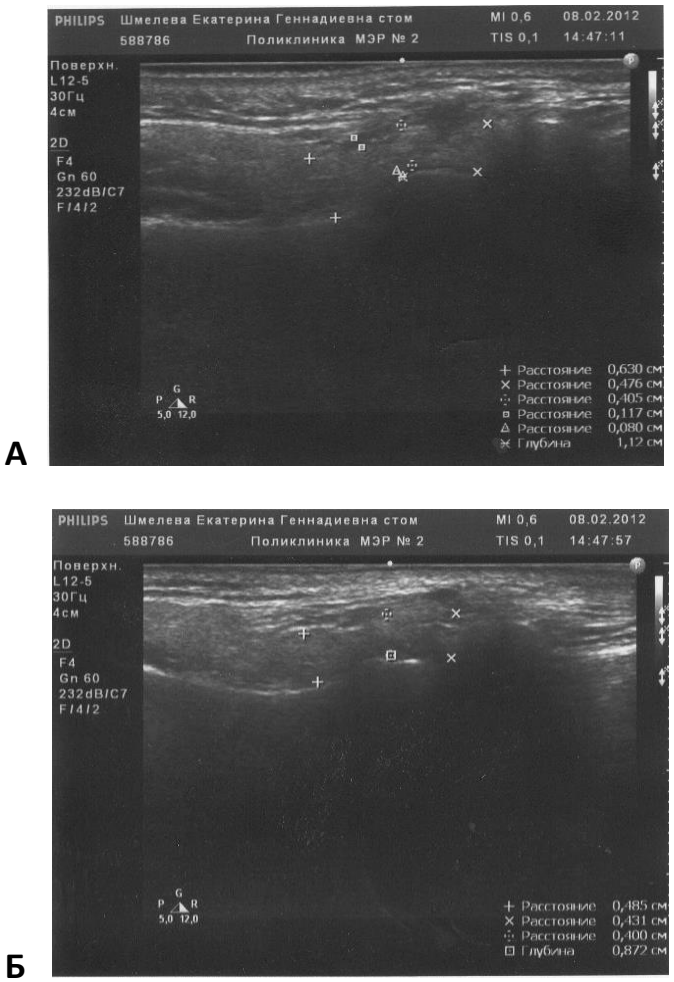

Рисунок 59 – Изображение ВНЧС пациентки Ш. при УЗИ (А - до артрорпункции. Суставной диск смещен кпереди и деформирован; Б – после артропункции. Суставной диск расправлен и равномерно распределен над головкой нижней челюсти)

и, видимо, освобожден в результате гидравлической препаровки внутрисуставных тканей во время артропункции от некоторых фиброзных спаек (которые видны только на артроскопии и не видны явно при МРТ и УЗИ). Доказательством этому может служить сопоставление сроков лечения пациентов с артропункцией до использования каппы со сроками лечения пациентов без предварительного применения метода гидравлической репозиции суставного диска, которое представлено в таблице 16.

Таблица 16 – Количество пациентов с подвывихом суставного диска, у которых произошла репозиция суставного диска в различные сроки без артропункций на фоне применения каппы

Месяцы / Группы пациентов	0	1	2	3	4	5	6	7	8	9	10	11	12	13	Количество пациентов всего
Группа А	1	5	12	18	20	17	14	13	10	4	2	1	3	2	121
Группа Б	0	12	15	26	31	39	44	37	28	21	16	11	24	18	322

В таблице 16: А – количество пациентов с ПСД, которым был применен метод гидравлической репозиции суставного диска до использования каппы
Б – количество пациентов с ПСД, у которых не применялся метод гидравлической репозиции суставного диска перед использованием окклюзионной шины. Из таблицы 16 видно, что у одного пациента группы А нормализация положения суставного диска произошла раньше одного месяца, тем не менее ему было предложено ношение окклюзионной шины для закрепления результата. Обращает на себя внимание некоторое увеличение количества пациентов на 12 и 13 месяцах лечения как в группе А, так и в группе Б. Этот факт объясняется тем, что у некоторых пациентов репозиция диска происходит очень медленно. Видимо, это связано с грубыми фиброзными спайками в суставе, которые могут быть не видны ни при МРТ, ни при УЗИ. Также в таблице видно, что наибольшее количество пациентов,

которым репонирован суставной диск, в группе Б приходится на 6-й месяц лечения, а в группе А – на 4-й месяц лечения, что наглядно представлено на графике (Рисунок 60), где показаны средние сроки лечения пациентов с подвывихом суставного диска ВНЧС с артропункцией до использования каппы и сроки лечения пациентов без предварительного применения метода гидравлической репозиции суставного диска.

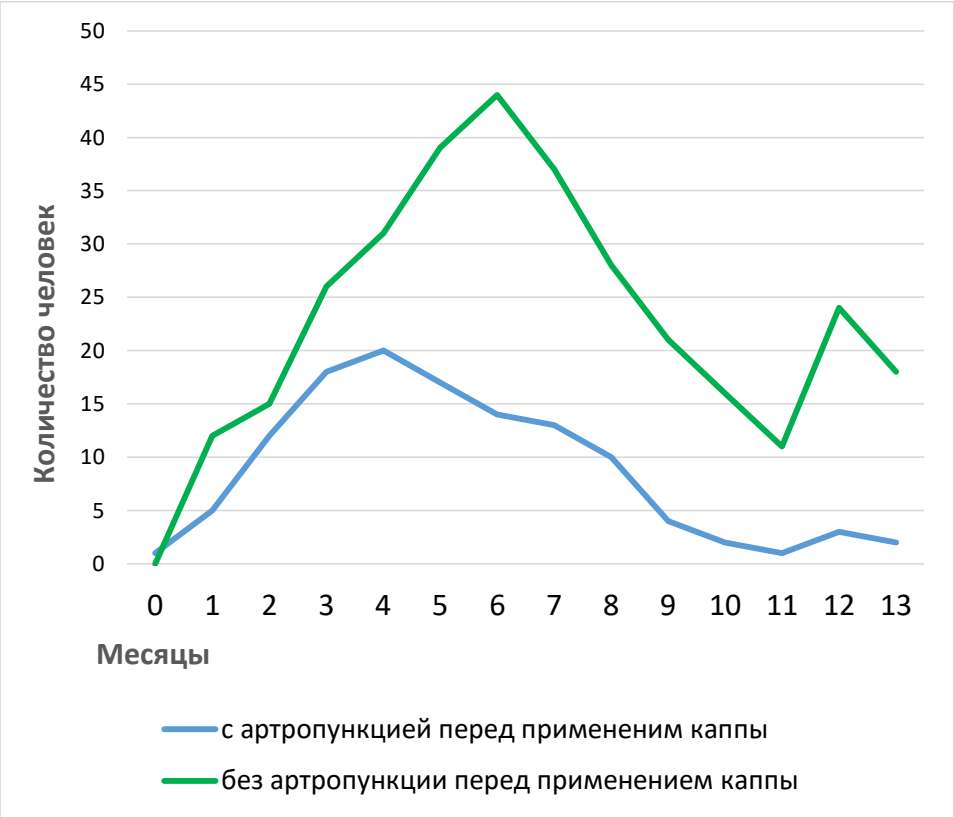

Рисунок 60 – Сроки лечения пациентов с подвывихом суставного диска ВНЧС с артропункцией до использования каппы и сроки лечения пациентов без предварительного применения метода гидравлической репозиции суставного диска

Следовательно, применение метода гидравлической репозиции суставного диска перед использованием каппы сокращает сроки лечения у пациентов с подвывихом суставного диска в среднем на два месяца.

Ранее было показано (рисунок 45), что репозиция суставного диска у пациентов с подвывихом суставного диска с помощью только окклюзионной шины произошла в 35,1% случаев, а у 458 пациентов этой группы наблюдалось улучшение положения диска, и у 138 человек положительного эффекта в течение первых 1-2 месяцев не отмечалось. Этим пациентам применялось лечение, которое заключалось в сочетании применения каппы и метода гидравлической репозиции суставного диска (шаг второй предложенного алгоритма лечения). Количество артропункций было различным и определялось следующим образом. У основной группы пациентов с ПСД перед лечением проводилось УЗИ, лечение начиналось с применения окклюзионной шины. Пациенты носили ее 12 часов сутки течение месяца, затем снова проводилось УЗИ. Если наблюдалось улучшение положения суставного диска, продолжалось лечение окклюзионной шиной, так же было и в последующие посещения. Если улучшения не наблюдалось, применялся метод гидравлической репозиции. Каждый месяц проводилось УЗИ, и если не было улучшения, артропункция повторялась.

4.3. Результаты лечения пациентов с подвывихом суставного диска сочетанным применением окклюзионной шины и метода гидравлической репозиции диска

У 575 пациентов, которым артропункции до использования окклюзионной шины и применение окклюзионной шины не привели к нормализации положения суставного диска, применен метод гидравлической репозиции суставного диска под контролем УЗИ на фоне применения окклюзионной шины. При этом образовались две подгруппы, которым применялся метод гидравлической репозиции: группа В - пациенты (211 человек), которым до применения каппы производились артропункции, и группа Г - пациенты (364 человека), у которых артропункций до применения каппы не было (Рисунок 61).

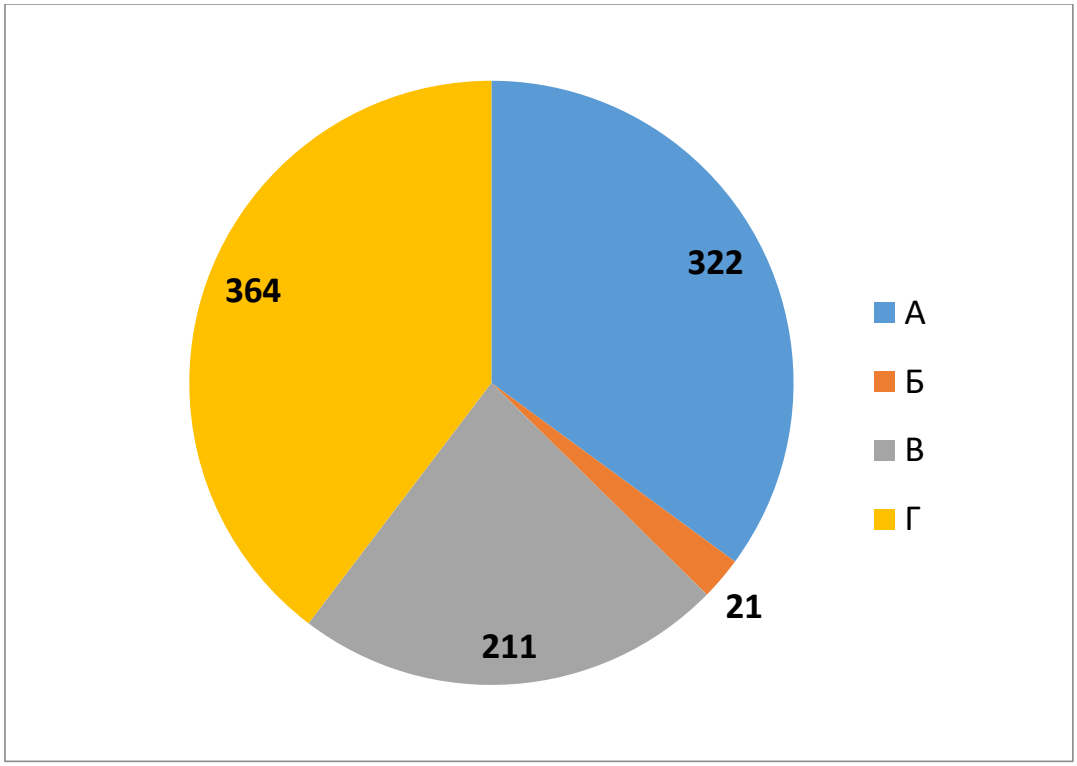

Рисунок 61 – Количество пациентов из группы 918 человек с подвывихом суставного диска, которым для лечения применялись окклюзионная шина и метод гидравлической репозиции суставного диска в различных сочетаниях (А – количество пациентов, у которых репозиция суставного диска произошла при использовании только каппы; Б - количество пациентов, у которых репозиция сус тавного диска произошло под влиянием только артропункции перед применением каппы; В - количество пациентов, которым артропункция применялась как до применения каппы, таки и на фоне ее использования; Г - количество пациентов, которым артропункция применялась на фоне применения каппы без артропункций перед каппой)

Количество инъекций, необходимых для нормализации положения суставного диска, проводимых на фоне применения окклюзионной шины, оказалось различным и представлено в таблице 17.

Таблица 17 – Количество артропункций, потребовавшихся для репозиции суставного диска указанному количеству пациентов на фоне применения окклюзионной шины

	Группы пациентов	Количество артропункций 1	2	3	4	5	6	7	8	9	10	11	12	13	Всего
В	К-во пациентов	22	39	51	43	24	13	8	5	0	2	1	3	0	211
	в % пациентов	10,4	18,5	24,2	20,4	11,4	6,2	3,8	2,3	0	0,9	0,5	1,4	0	
Г	К-во	26	45	68	84	52	39	28	11	5	1	0	2	3	364
	в %	7,1	12,4	18,7	23,1	17,0	10,7	7,7	3,0	1,4	0,3	0	0,5	0,8	

В таблице 17: В - количество пациентов, которым артропункция применялась как до применения каппы, таки и на фоне ее использования; Г - количество пациентов, которым артропункция применялась на фоне применения каппы, но до ее использования инъекции не проводились. Из данных таблицы 17 видно, для нормализации положения суставного диска с помощью каппы в сочетании с применением метода гидравлической репозиции суставного диска под контролем УЗИ достаточно от 1 до 13 инъекций. Количество необходимых инъекций индивидуально, наиболее эффективны 3, 4 и 5 артропункция, но наибольшему количеству пациентов группы В удалось репонировать суставной диск в результате 3-ей артропункции, а пациентам группы Г – в результате 4-й артропункции. Это свидетельствует о том, что у пациентов, которым применен метод гидравлической репозиции до применения каппы, репозиция суставного диска происходит быстрее, чем у пациентов, которым

метод гидравлической репозиции на фоне применения каппы применялся без предварительных артропунций.

Сроки лечения пациентов индивидуальны и зависят от многих факторов (степени деформации суставного диска, количества фиброзных спаек в суставе, интенсивности воспалительного процесса в суставе, эффективности применения каппы, количества часов в сутки ношения каппы пациентом, эффективности метода гидравлической репозиции суставного диска у каждого конкретного пациента, своевременных явок пациента на контроль эффективности лечения, давности заболевания, наличия сопутствующей патологии и других)

Количество пациентов с подвывихом суставного диска, у которых произошла репозиция суставного диска в различные сроки с артропункциями на фоне применения каппы представлено в таблице 18.

Таблица 18 – Количество пациентов с подвывихом суставного диска, у которых произошла репозиция суставного диска в различные сроки с применением метода гидравлической репозиции на фоне применения каппы

Месяцы / Группы пациентов	0	1	2	3	4	5	6	7	8	9	10	11	12	13	Количество пациентов всего
Группа В	0	4	6	13	24	31	40	38	23	14	9	5	2	2	211
Группа Г	0	4	12	25	36	47	55	63	42	39	22	11	5	3	364

В таблице 18: В - количество пациентов, которым артропункция применялась как до применения каппы, таки и на фоне ее использования; Г - количество пациентов, которым артропункция применялась на фоне применения каппы, но до ее использования инъекции не проводились. Из данных таблицы 18 видно, для нормализации положения суставного диска с

помощью каппы в сочетании с применением метода гидравлической репозиции суставного диска под контролем УЗИ достаточно от 1 до 13 месяцев с периодичностью одна артропункция в месяц. Наибольшее количество пациентов, у которых произошла репозиция суставного диска, приходятся в группе Г на 7 месяц, а в группе В – на 6 месяц лечения (в таблице выделено более интенсивным цветом).

Эти данные еще раз подтверждают то, что у пациентов, которым применен метод гидравлической репозиции до применения каппы, нормализация положения суставного диска происходит быстрее, чем у пациентов, которым метод гидравлической репозиции на фоне применения каппы применялся без предварительных артропунций. Для сравнения сроков лечения с пациентами группы А и Б объединим таблицу 17 и таблицу 18, и получим таблицу 19.

Таблица 19 – Количество пациентов с подвывихом суставного диска, у которых произошла репозиция суставного диска в различные сроки с применением метода гидравлической репозиции на фоне применения каппы

Месяцы / Группы пациентов	0	1	2	3	4	5	6	7	8	9	10	11	12	13	Количество пациентов всего
Группа А	1	5	12	18	20	17	14	13	10	4	2	1	3	2	121
Группа Б	0	12	15	26	31	39	44	37	28	21	16	11	24	18	322
В	0	4	6	13	24	31	40	38	23	14	9	5	2	2	211
Г	0	4	12	25	36	47	55	63	42	39	22	11	5	3	364

В таблице 19: А – количество пациентов, которым был применен метод гидравлической репозиции суставного диска до использования каппы без дальнейшего применения артропункций; Б – количество пациентов, у которых не применялся метод гидравлической репозиции суставного диска перед использованием окклюзионной шины, а также и при ее применении.

В - количество пациентов, которым артропункция применялась как до применения каппы, таки и на фоне ее использования; Г - количество пациентов, которым артропункция применялась на фоне применения каппы, но до ее использования инъекции не проводились. Из данных таблицы видно, что наибольшее количество пациентов с репозицией суставного диска в группе А приходится на 4 месяц, в группах Б и В на 6-ой месяц, а в группе Г – на 7 месяц лечения (обозначено желтым цветом). Это свидетельствует о том, что применение метода гидравлической репозиции положительно влияет на состояние, положение и функцию суставного диска как до применения каппы, так и на фоне ее применения. Это также подтверждается средними сроками лечения пациентов с подвывихом суставного диска с различными комбинациями применения окклюзионной шины и метода гидравлической репозиции диска (Рисунок 62)

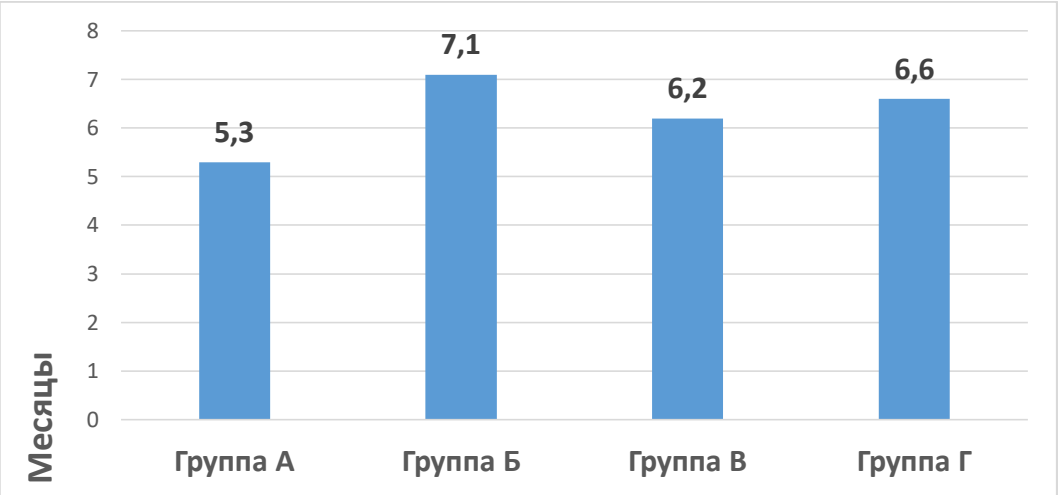

Рисунок 62 – Средние сроки лечения пациентов с подвывихом суставного диска с различными комбинациями применения окклюзионной шины и метода гидравлической репозиции диска

На рисунке 62 группа А – пациенты, которым был применен метод гидравлической репозиции суставного диска до использования каппы без дальнейшего применения артропункций; группа Б – пациенты, у которых не применялся метод гидравлической репозиции суставного диска перед использованием окклюзионной шины, а также и при ее применении; группа В

- пациенты, которым артропункция применялась как до применения каппы, таки и на фоне ее использования; группа Г - пациенты, которым артропункция применялась на фоне применения каппы, но до ее использования инъекции не проводились.

Данные рисунка 62 показывают, что наименьшие сроки лечения были у пациентов, которым был применен метод гидравлической репозиции суставного диска до использования каппы без дальнейшего применения артропункций, а наибольшие сроки - у пациентов, которым артропункции перед использованием окклюзионной шины, а также и при ее применении не проводились. Что касается пациентов групп В и Г, сроки лечения у них статистически достоверно не отличаются от сроков лечения пациентов группы Б. Этот факт объясняется тем, что у пациентов групп В и Г применение окклюзионной шины оказало положительный эффект, но к полной репозиции суставного диска не привело. Следовательно, без применения инвазивных методов лечения у этих групп пациентов восстановить анатомию и функцию суставного диска было невозможно. Видимо, пациенты этих четырех групп (А, Б, В, Г) имели различные степени деформации диска и степени фиброзирования в суставе. В нашей работе применение малоинвазивного метода гидравлической репозиции диска на фоне применения окклюзионной шины привело почти у всех этих пациентов к восстановлению положения и функции уставного диска (у двух человек полной репозиции суставного диска, несмотря на применение каппы и артропукций, не произошло, и им была предложена операция артроскопии ВНЧС).

Высокая эффективность проведения артропункциий под контролем УЗИ на фоне применения каппы подтверждается также устранением болевых ощущений у пациентов с подвывихом суставного диска.

У 81 пациента боли не были связаны с обострением хронического воспалительного процесса в суставе, у них не было повышенного количества жидкости в ВНЧС, отсутствие синовита определялось с помощью УЗИ и МРТ. Боли у них были обусловлены либо напряжением мышц, либо давлением

смещенной головки нижней челюсти на ушно-височный нерв. Видимо, болезненность жевательных мышц была связана с ответом ЦНС на патологию в суставе как защитная реакция, обеспечивающая относительный покой в пораженном суставе. Это предположение подтверждается тем, что в результате нескольких артропункций боли по мере улучшения положения суставного диска уменьшались или проходили. Динамика болевых ощущений у этих пациентов представлена на рисунке 63.

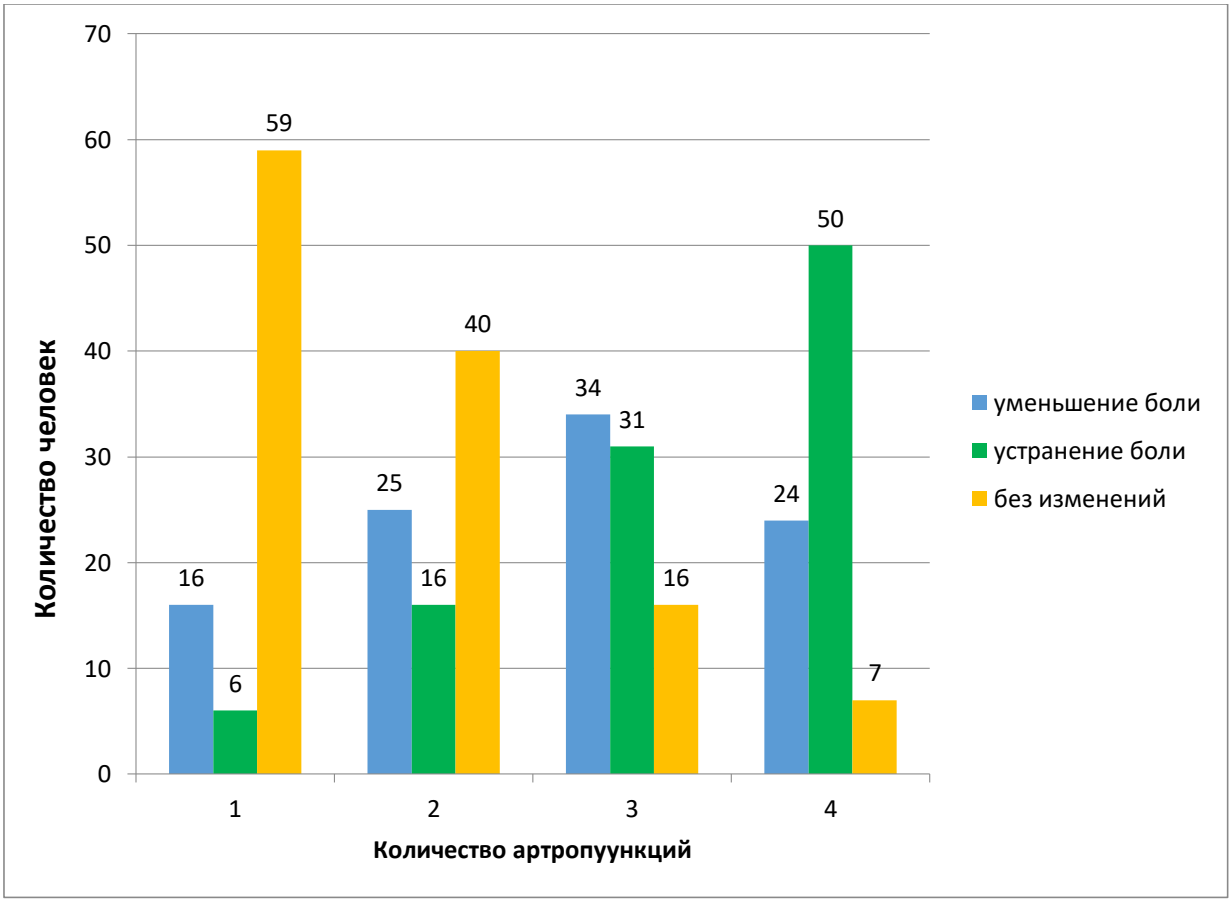

Рисунок 63 – Уменьшение и устранение болевых ощущений у пациентов с подвывихом суставного диска в результате последовательных 4 артопункций с интервалами 2-4 недели (метод гидравлической репозиции) под контролем УЗИ на фоне применения окклюзионной шины

На гистограмме видно, что наиболее эффективны третья артропункция, но после 4 артропункций у 24 человек боли только уменьшились, но не

устранились, а у 7 пациентов остались без изменений. На рисунке 64 представлены результаты дальнейших 5-8 артропункций у этой группы пациентов.

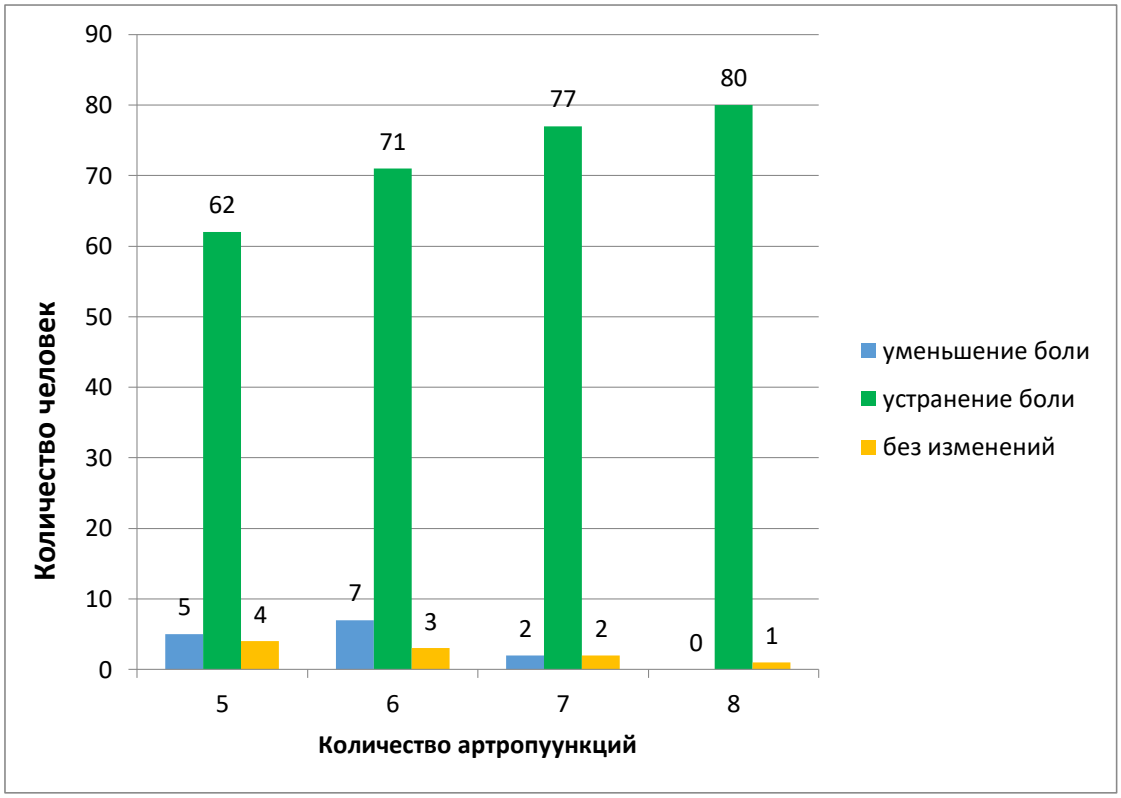

Рисунок 64 – Уменьшение и устранение болевых ощущений у пациентов с подвывихом суставного диска в результате последующих 5-8 артопункций с интервалами 2-4 недели (метод гидравлической репозиции) под контролем УЗИ на фоне применения окклюзионной шины

На гистограмме показано, что в результате последующих 5-8 артропункций у всех пациентов удалось устранить болевые ощущения, но у одного пациента боли остались без изменений. Этот пациент направлен к невропатологу, диагнистировано сочетание болевого синдрома дисфункции ВНЧС с невралгией тройничного нерва.

Уменьшение и устранение болей в результате артропункций связано с улучшением положения суставного диска (Рисунок 65).

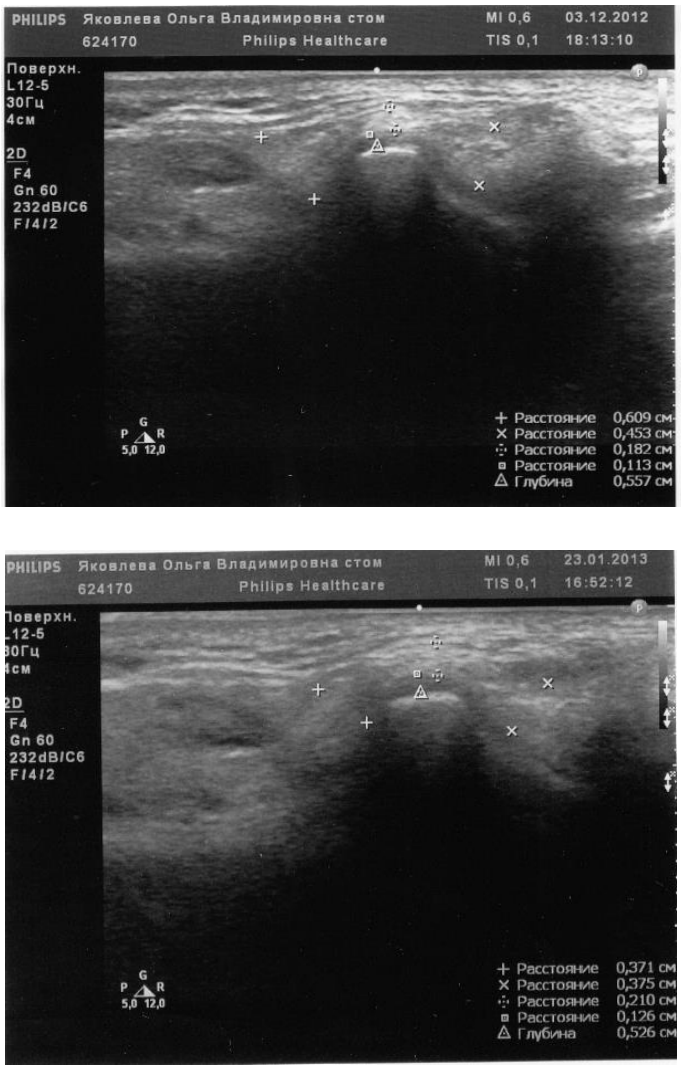

Рисунок 65 – Изображение ВНЧС при УЗИ до лечения (А) и по его окончании (Б) у пациентов с подвывихом суставного диска с помощью каппы (А - изображение ВНЧС пациентки М. до проведения артропункций. Суставной диск смещен кпереди и деформирован; Б - изображение ВНЧС пациентки М. после артропункций). Суставной диск расправлен и равномерно распределен над головкой нижней челюсти и, как следствие, уменьшения взаимной травмы элементами сустава, а также, видимо, уменьшением раздражения ушно-височного нерва.

Под влиянием артропункций уменьшались и звуковые явления в суставе. 918 Пациентов с подвывихом суставного диска до лечения отмечали жалобы на щелчки и хруст в ВНЧС в следующих пропорциях (Рисунок 66):

Рисунок 66 – Количество пациентов с подвывихом суставного диска в группе 918 человек, предъявлявшим жалобы до лечения на звуковые явления в ВНЧС в зависимости от стороны и выраженности

По мере восстановления положения суставного диска уменьшались и звуковые явления в пораженных ВНЧС. Особенно эффективными для этого оказались артропункции на фоне применения окклюзионной шины. Это объясняется тем, что при применении метода гидравлической репозиции суставного диска производится механическое воздействие непосредственно на диск, под давлением жидкости происходит постепенное выравнивание его формы и восстановление его положения (Рисунок 67).

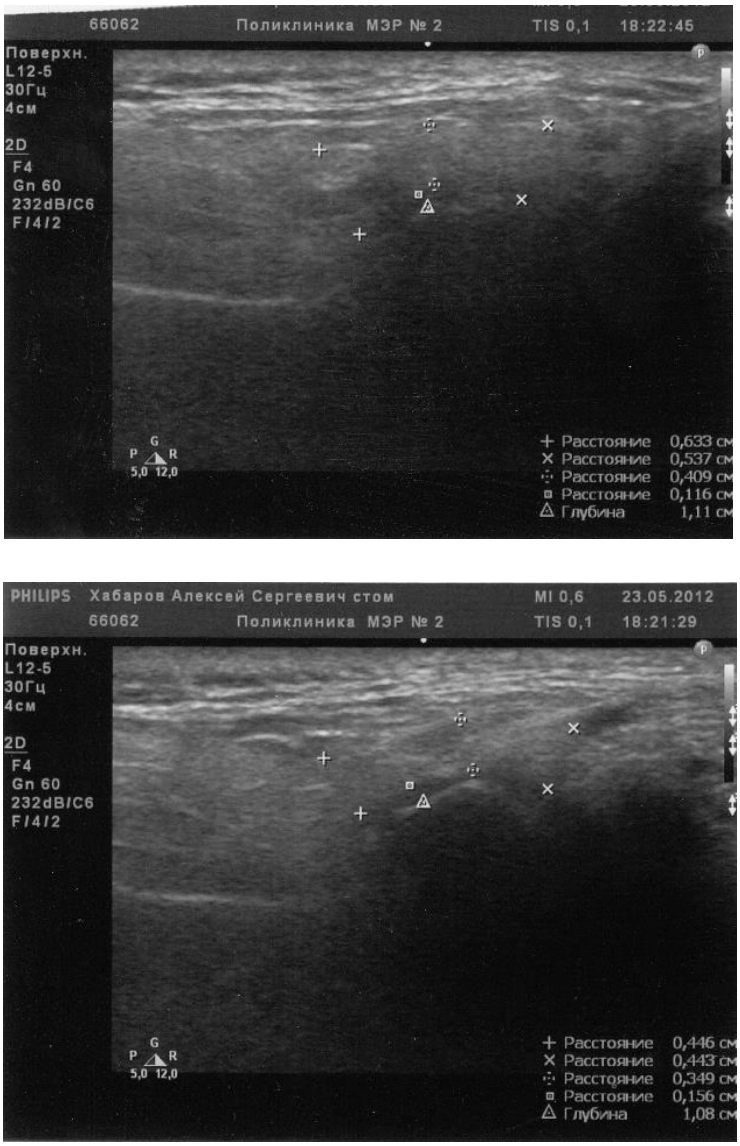

А

Б

Рисунок 67– Изображение ВНЧС пациентки Ф. с подвывихом суставного диска при УЗИ до применения окклюзионной шины и метода гидравлической репозиции - суставной диск смещен кпереди и деформирован(А); и в процессе лечения после применения нескольких артропункций на фоне ношения окклюзионной шины - наблюдается улучшение положения и формы суставного диска (Б)

а также уменьшение звуковых явлений в ВНЧС под воздействием артропункций у пациентов в группе 857 человек, у которых ежемесячно осуществлялся контроль положения суставного диска с помощью УЗИ (Рисунок 68).

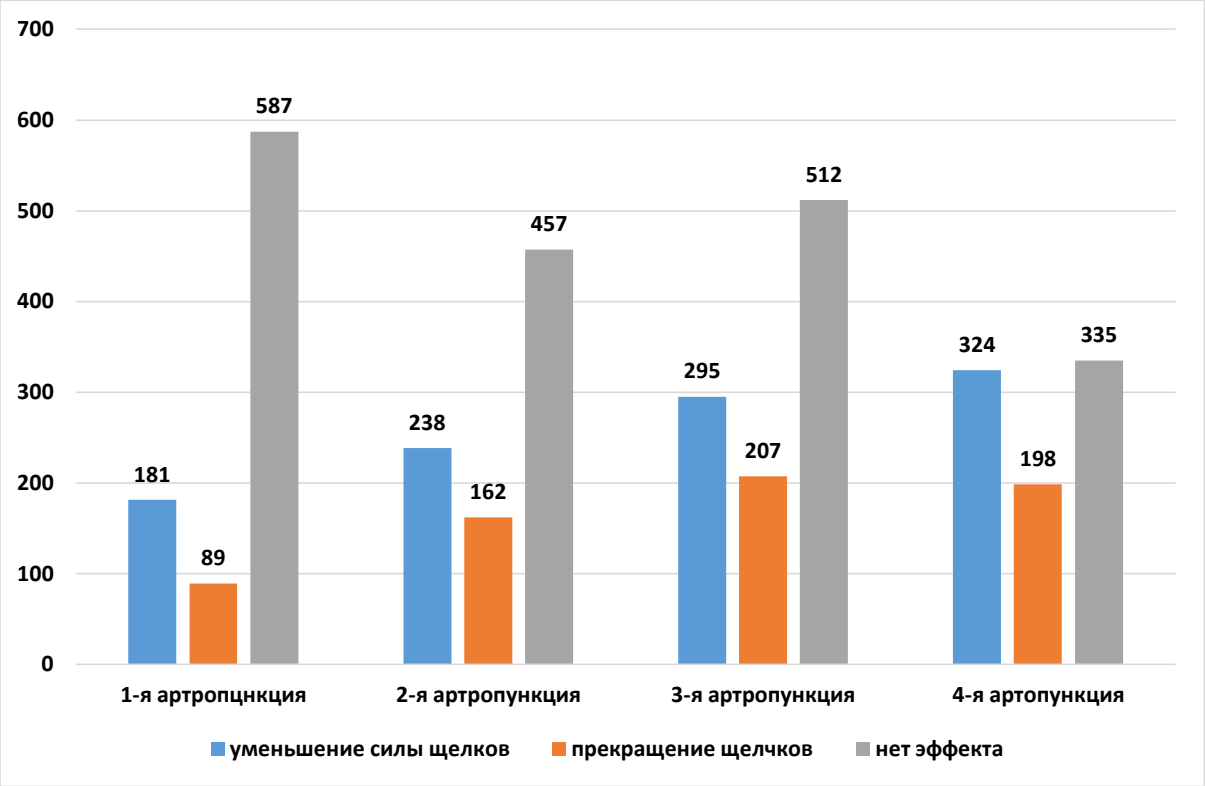

Рисунок 68 – Динамика уменьшения щелчков в ВНЧС у пациентов с подвывихом суставного диска под воздействием 4-х артропункций под контролем УЗИ на фоне применения окклюзионной шины у пациентов с подвывихом суставного диска

Как видно из диаграммы, каждая артропункция уменьшала или устраняла звуковые явления в суставе в указанном на гистограмме количестве случаев, и в результате 4-х артропункций прекратились звуковые явления в суставе у 198 человек, уменьшились у 324 человек, остались без изменений у 335 пациентов. В дальнейшем у этих пациентов на фоне применения окклюзионной шины продолжалось применение от 1 до 9 артропункций и по мере восстановления положения и функции суставного диска исчезали и звуковые явления в пораженных суставах.

В таблице 20 представлено количество артропункций, потребовавшихся для устранения звуковых явлений в суставе (щелчков и хруста) пациентов с подвывихом суставного диска на фоне применения окклюзионной шины.

Таблица 20 – Количество артропункций, потребовавшихся для устранения звуковых явлений в суставе (щелчков и хруста) указанному количеству пациентов с подвывихом суставного диска на фоне применения окклюзионной шины

К-во пациентов	**Количество артропункций** 1	2	3	4	5	6	7	8	9	10	11	12	13	**Всего человек**
К-во пациентов с устранением звуковых явлений в суставе	72	126	176	188	114	78	53	24	8	5	2	3	5	854
К-во пациентов с устранением звуковых явлений в суставе в результате первых 4-х артропункций	**562 (58,1 %)**													562
К-во пациентов с устранением звуковых явлений в суставе в результате последующих артропункций					**292 (41,9 %)**									292

Из цифровых данных таблицы 20 видно, что в большинстве случаев (у 58,1% пациентов) в результате 4 артропункций на фоне применения окклюзионной шины звуковые явления в суставе устранялись, а у остальных

41,9 % они устранялись в результате последующих 5-9 артропункций. Следует отметить, что у трех человек, несмотря на то, что, согласно данным УЗИ и МРТ репозиция суставного диска была достигнута, небольшие звуковые явления в пораженных суставах оставались. Объясняется данный факт тем, что деформация диска, несмотря на его репозицию, в некоторой степени осталась, она не устранилась и при применении метода гидравлической репозиции диска. Сделано предположение, что при дальнейшем применении окклюзионной шины в течение нескольких месяцев деформация суставного диска постепенно устранится, устранится и звук, что мы и наблюдали у двух пациентов с хрустом в суставе. А у одной пациентки в течение 1,5 лет наблюдения щелчек стал еле определяемым, но полностью не исчез.

Таким образом, в течении 5 месяцев лечения (1 месяц применения каппы без артропункций, и 4 месяца, в течение которых у пациентов проводились ежемесячные артропункции) не было достигнута нормализация положения диска у 659 человек. В течение последующих 6 – 13 месяцев лечения практически у всех пациентов удалось репонировать смещенный суставной диск. Показаниями к артронункции являлось отсутствие положительной динамики лечения при очередном контроле с помощью УЗИ эффективности лечения. Если во время ежемесячного контроля эффективности лечения отмечалось улучшение положения и функции суставного диска, инъекции не проводились, продолжалось лечение с помощью окклюзионной шины. При отсутствии положительной динамики пациенту предлагалась артропункция, которая улучшала положение суставного диска. Количество артропунций, необходимых для нормализации суставного диска на фоне применения окклюзионной шины, было индивидуальным и определялось каждый раз ежемесячно по результатам УЗИ.

У всех пациентов репозиция суставного диска произошла в разные сроки от 1 до 13 месяцев лечения, кроме 19 пациентов из 918 с подвывихом суставного диска, у которых время лечения растянулось от 14 до 26 месяцев (Рисунок 69)

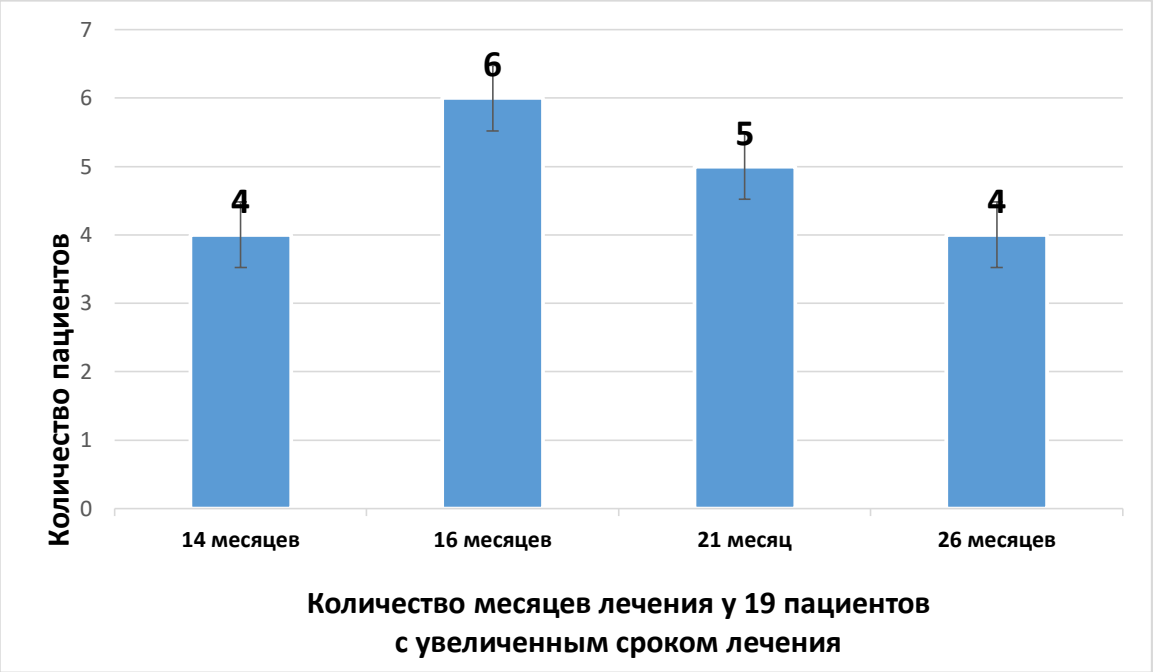

Рисунок 69 – Продолжительность лечения с использованием окклюзионной шины в сочетании с применением метода гидравлической репозиции диска у 19 пациентов из 918 с подвывихом суставного диска

Из данной группы 7 человек прерывали лечение на сроки в несколько месяцев в связи с разными причинами, чем и объясняется длительность их лечения. У остальных 12 человек длительность лечения мы объясняли выраженной деформацией суставного диска, наличием большого количества в суставе фиброзных сращений. С целью уменьшения сроков этим пациентам предлагалась операция артроскопии ВНЧС, от которой они отказались. Мы не настаивали на операции, поскольку качество жизни у них не страдало, рот открывался хорошо, болезненности в суставе не отмечалось, тем более в процессе лечения постоянно отмечалась слабая положительная динамика положения суставного диска.

Глава 5. РЕЗУЛЬТАТЫ ЛЕЧЕНИЯ ПАЦИЕНТОВ С ХРОНИЧЕСКИМ ВЫВИХОМ СУСТАВНОГО ДИСКА

При лечении пациентов с хроническим вывихом суставного диска также применялась разработанная нами методология, представленная в виде пяти последовательных шагов. Только один, первый шаг лечения достаточно было осуществить (шаги лечения представлены в конце главы 3 – «Разработка методологии диагностики и лечения внутренних нарушений ВНЧС») у небольшой части пациентов с данной нозологией (с диагнозом «Хронический вывих суставного диска»), у основной части больных предпринимались первый, второй, третий и четвертый шаги, а у определенного количества пациентов была необходимость и в пятом шаге лечения.

5.1. Результаты лечения пациентов с хроническим вывихом суставного диска с применением разобщающей каппы без использования других методов репозиции.

У пациентов с хроническим вывихом суставного диска окклюзионная шина применена у 580 человек (первый шаг в предложенном алгоритме лечения), проведено лечение 671 суставов (у 91 человека патология выявлена в обоих ВНЧС). У всех пациентов окклюзионная шина применялась в обязательном порядке не менее 6 месяцев, а при необходимости и больше (до 18 месяцев). В данную группу не включены пациенты, которые получили улучшение, удовлетворились этим результатом и прекратили лечение. В среднем лечение продолжалось в течение 1 года. Если репозиция суставного диска происходила раньше, применение окклюзионной шины продолжалось не менее года, до стабилизации результата. Раннее прекращение применения окклюзионной шины в некоторых случаях способствовало рецидиву смещения суставного диска.

Эффективность применения окклюзионной шины оценивалась клинически и с помощью УЗИ.

На рисунке 70 видно, что при применении окклюзионной шины без использования других методов репозиции диска у 43 (7,4 %) пациентов произошла нормализация его положения, достаточно было осуществления одного, только первого шага лечения (шаги лечения представлены в конце главы 3 – «Разработка методологии диагностики и лечения внутренних нарушений ВНЧС»), у 354 (61,0%) положение диска улучшилось, а у 183 (31,6%) человек шина положительного влияния не оказала.

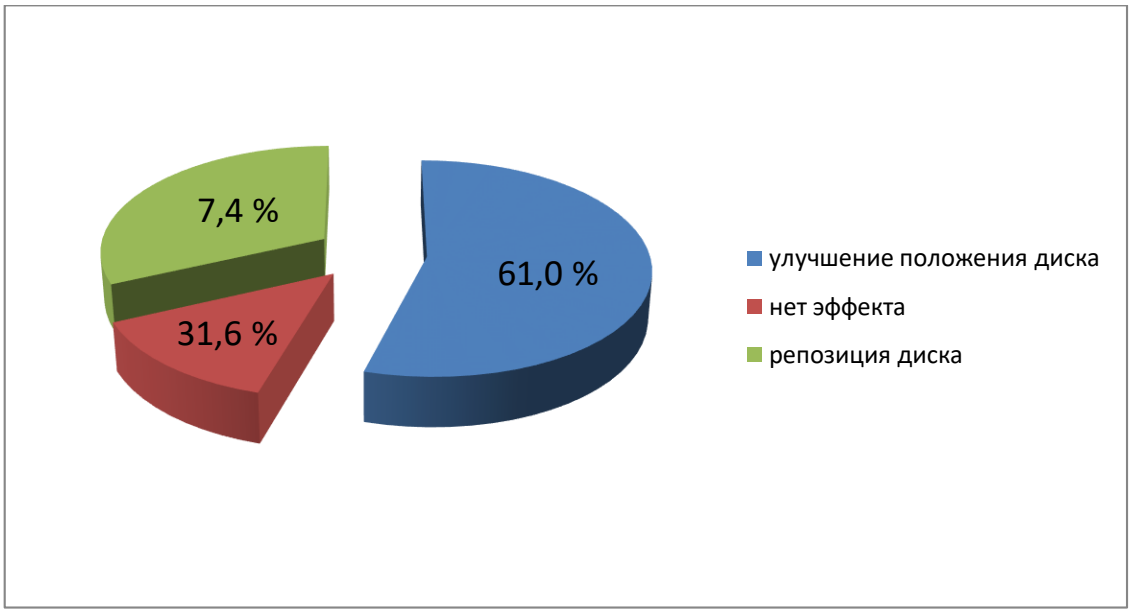

Рисунок 70 – Эффективность лечения пациентов с вывихом суставного диска с помощью только окклюзионной шины

Улучшение или отсутствие эффекта от применения окклюзионной шины наблюдалось у 537 человек с хроническим вывихом суставного диска, им в дальнейшем применялся метод гидравлической репозиции суставного диска на фоне использования окклюзионной шины.

С целью объективного контроля эффективности лечения при помощи окклюзионной шины у этой группы пациентов ежемесячно проводилось ультразвуковое исследование ВНЧС. У части пациентов с вывихом уставного диска, которым удалось его репонировать с помощью окклюзионной шины, обычно в процессе лечения в течение 3-6 месяцев происходил переход стадии хронического вывиха суставного диска, а в его подвывих, а затем в различные сроки, в среднем от 4 до 12 месяцев нормализация положения диска. Пример репозиции суставного диска с помощью только окклюзионной шины у пациентов с хроническим вывихом суставного диска, без применения других методов репозиции диска представлен на рисунке 71.

А

Б

Рисунок 71 – Изображение ВНЧС при УЗИ до лечения (А) и по его окончании (Б) через 8 месяцев у пациента Н. с вывихом суставного диска с помощью каппы. Отмечается выравнивание передней и задней частей суставного диска

В результате проведенного лечения сначала восстановился объем движения суставного диска, а затем постепенно нормализовалось его положение, и это

согласуется с клиническими данными. У пациента Н. стал полностью открываться рот исчезли боли и звуковые явления в суставе.

На рисунке 72 показаны средние значения толщины передней, средней и задней частей суставного диска у пациентов с вывихом суставного диска ВНЧС перед применением окклюзионной шины (усредненные данные результатов измерений при первом УЗИ).

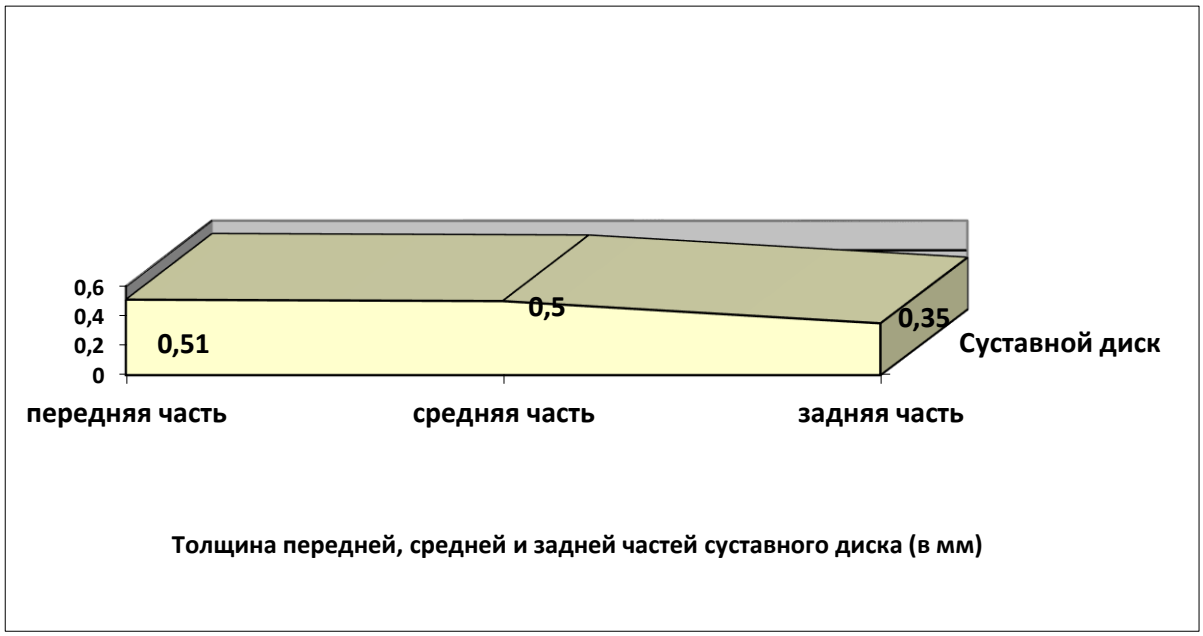

Рисунок 72 – Толщина суставного диска в разных его отделах у пациентов с вывихом суставного диска ВНЧС перед применением окклюзионной шины (усредненные данные результатов измерений при первом УЗИ)

На рисунке 73 показано изменение толщины частей в среднем суставного диска после 6-12 месячного курса лечения па центов с внутренними нарушениями с помощью окклюзионной шины.

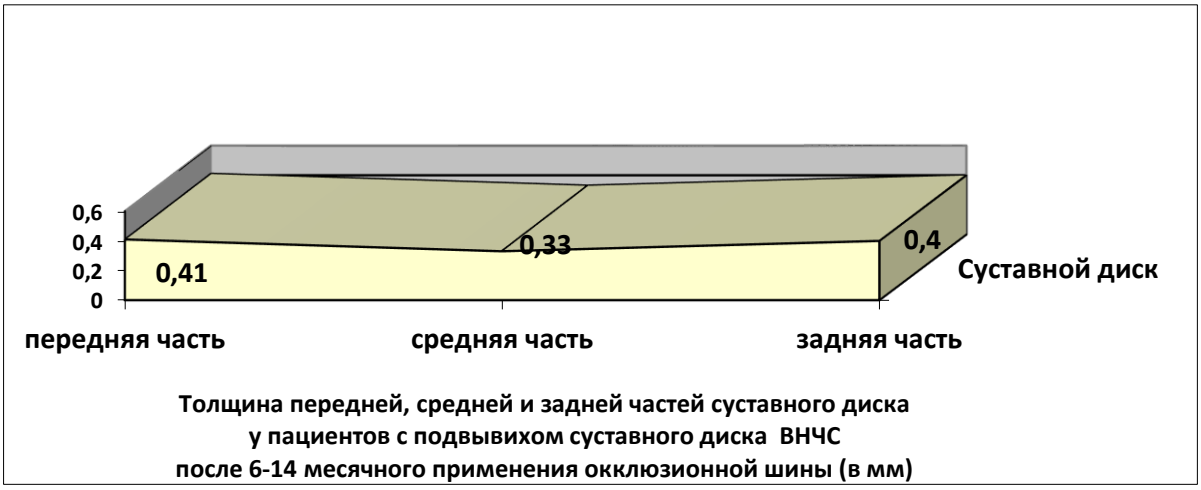

Рисунок 73 – Толщина суставного диска в разных его отделах у пациентов с вывихом суставного диска ВНЧС после применения окклюзионной шины (усредненные данные результатов измерений при последнем УЗИ)

Согласно результатам последнего УЗИ (после окончания применения шины) передняя и задняя части суставного диска примерно выровнялись по толщине, восстановился объем движений суставного диска. Такие данные свидетельствуют о нормализации формы и положения суставного диска [97].

Результаты УЗИ и МРТ согласуются с клиническими данными: у пациентов с эффективным применением окклюзионной шины у пациентов с хроническим вывихом суставного диска после устранения его дислокации и восстановления объема движений диска до 14-15 мм при открывании рта восстановился и объем движений нижней челюсти, прекратился хруст в пораженном суставе и исчезли болевые ощущения.

На рисунке 74 представлено количество пациентов с вывихом суставного диска ВНЧС с различными сроками репозиции суставного диска при использовании для лечения только окклюзионной шины (в группе 43 человека).

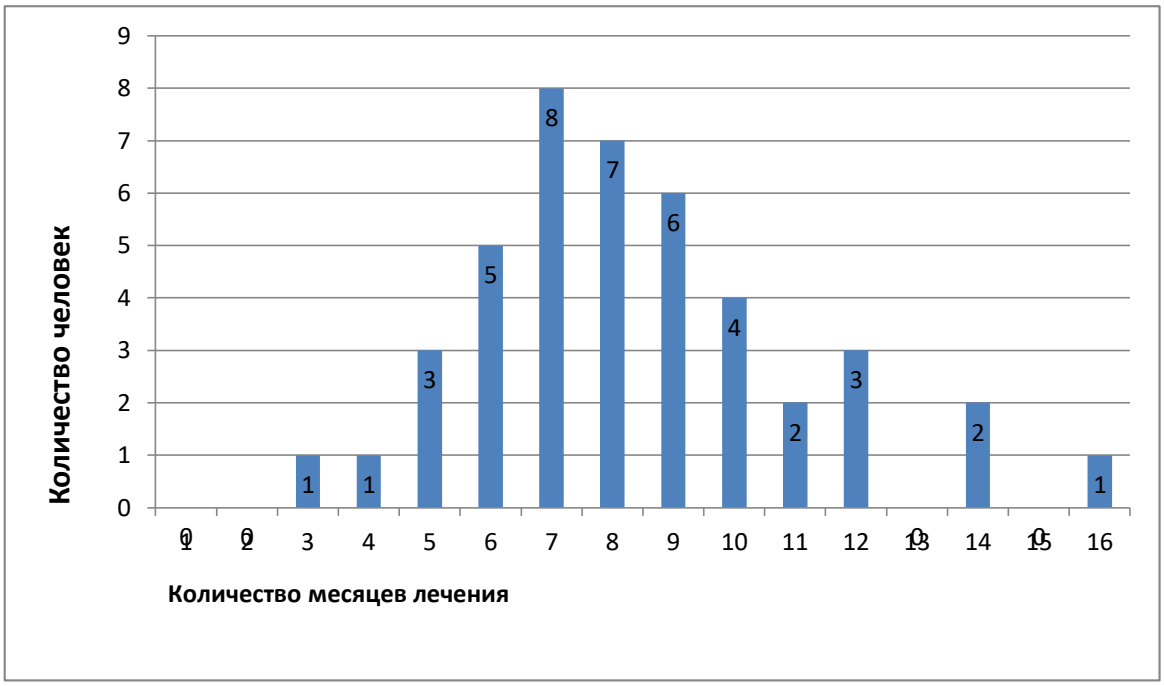

Рисунок 74 – Количество пациентов с вывихом суставного диска ВНЧС с различными сроками репозиции суставного диска при использовании для лечения только окклюзионной шины (в группе 43человека)

На представленной гистограмме видно, что случаи нормализация положения и функции суставного диска у пациентов с хроническим вывихом суставного диска в первые 4 месяца были единичными. Наибольшее количество пациентов с нормализацией функции ВНЧС у пациентов с данным видом патологии при использовании только окклюзионной шины приходится на 7,8,9 месяцы лечения. У некоторых пациентов восстановление подвижности и формы суставного диска происходило медленно – 12 и более месяцев.

После восстановления функции сустава всем пациентам было предложено продолжить применение окклюзионной шины еще в течение 2-3 месяцев для стабилизации полученного эффекта. Эту рекомендацию выполнили 27 человек из группы 43 пациента, и никто из 27 пациентов в последствии не вернулся с рецидивом смещения диска. Но из остальных 16 пациентов 4 человека, у которых нормализация положения диска произошла ранее 5

месяцев лечения, и которые сразу же прекратили ношение каппы, в разные сроки (от 1 месяца до года) вернулись с рецидивом смещения диска. У одного из них вновь поставлен диагноз «хронический вывих суставного диска», а у трех человек – «подвывих суставного диска». В дальнейшем проведение комплексного лечения позволило им нормализовать функцию ВНЧС.

В процессе лечения по мере репозиции суставного диска причины боли устранялись. В начале лечения жалобы на болевые ощущения пациенты с ХВСД, у которых каппы была эффективна, предъявляли 31 человек. На рисунке 75 показаны сроки уменьшения и устранения боли у пациентов с вывихом суставного диска при лечении только окклюзионной шиной.

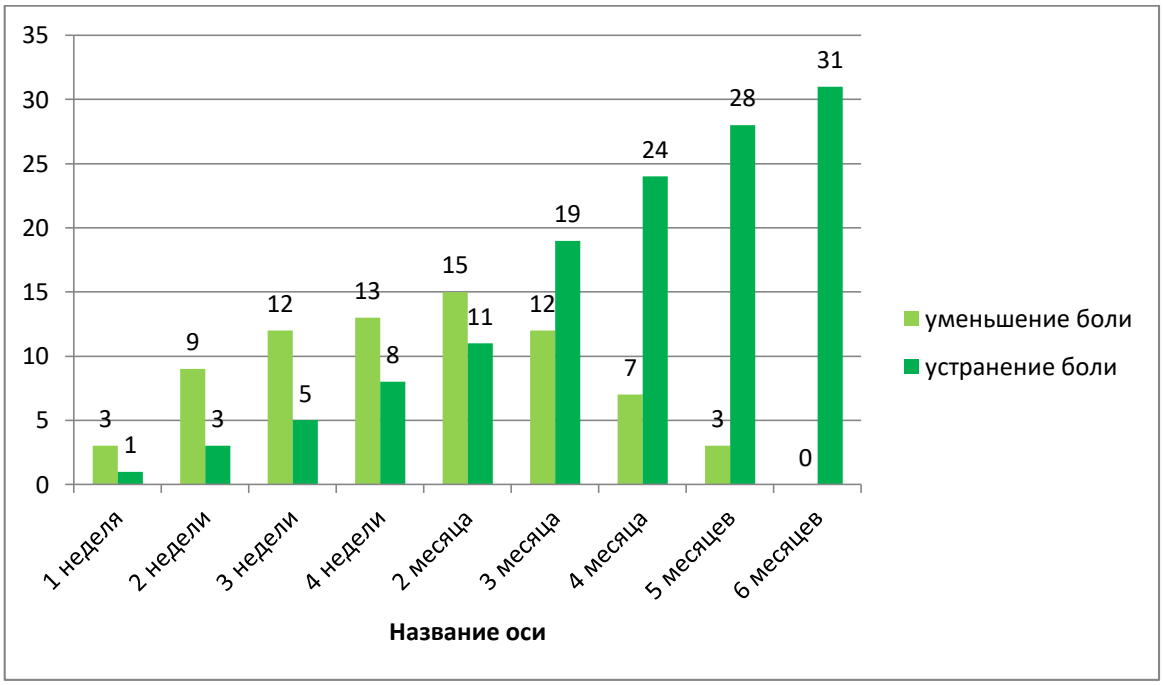

Рисунок 75 – Динамика изменения болевых ощущений у пациентов с вывихом суставного диска при использовании для лечения только окклюзионной шины

Уменьшение и устранение болевых ощущений наступало по мере увеличения подвижности и улучшения положения суставного диска. Обычно восстановить подвижность суставного диска удается в среднем за 6-9 месяцев.

Эффективность лечения во многом зависит от исходного состояния сустава. Есть пациенты с хроническим вывихом суставного диска, у которых подвижность суставного диска полностью отсутствует, и есть пациенты, у которых подвижность диска частично сохранена. Восстановить объем движения суставного диска, как правило, легче у пациентов с частичной репозицией суставного диска, чем у пациентов без репозиции диска при открывании рта (Рисунок 76).

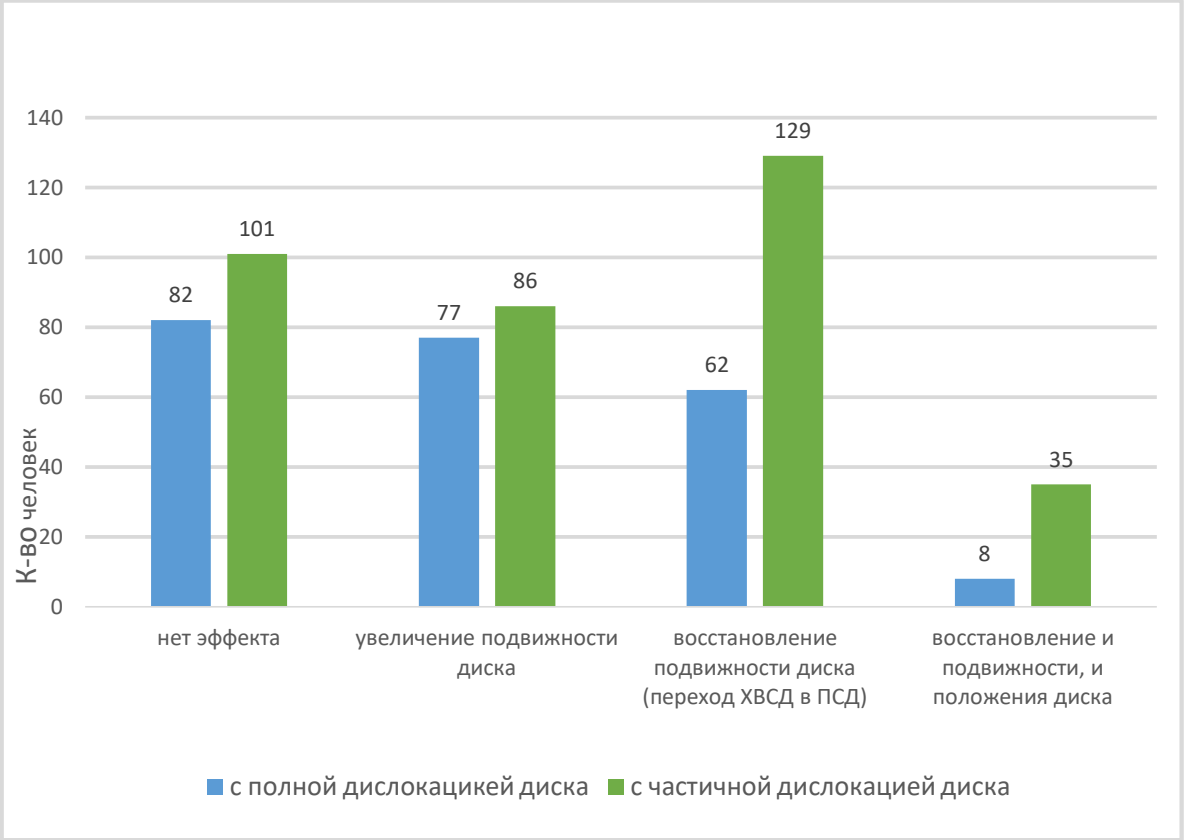

Рисунок 76 – Эффективность применения окклюзионной шины у пациентов с хроническим вывихом суставного диска в зависимости от степени подвижности суставного диска ВНЧС

При применении окклюзионной шины без использования других методов репозиции диска у 7,4 % пациентов с хроническим вывихом суставного диска произошла нормализация его положения, у 61,0% положение диска улучшилось, а у 31,6% человек шина положительного влияния не оказала.

Следовательно, у 537 пациентов из группы 580 человек (92,6%) необходимо применять другие методы лечения, которые могли бы позволить осуществить репозицию суставного диска у этой группы больных.

При восстановлении подвижности диска у пациентов заболевание сустава возвращалось в предыдущую стадию – в подвывих суставного диска, и при передней дислокации диска, которая встречается чаще других, появлялись щелки в суставе.

Таким образом, исходя из данных гистограммы (Рисунок 76), применение окклюзионной шины позволило нормализовать положение и функцию суставного диска только у 43 из 580 человек. Улучшение или отсутствие эффекта от применения окклюзионной шины наблюдалось у 537 человек с хроническим вывихом суставного диска, им в дальнейшем применялся метод гидравлической репозиции суставного диска на фоне использования окклюзионной шины.

5.2. Применение метода гидравлической репозиции суставного диска перед использованием окклюзионной шины у пациентов с ХВСД

5.2.1. Обоснование применения метода гидравлической репозиции суставного диска ВНЧС перед использованием окклюзионной шины

У некоторых пациентов с ХВСД ширина открывания рта менее 2,5 см, что недостаточно для введения в полость рта ортопедической ложки и изготовления каппы. В таких случаях приходилось применять метод гидравлической репозиции для улучшения положения суставного диска и увеличения ширины открывания рта. Эффективность метода гидравлической репозиции у 32 пациентов для достижения этих целей отражена на рисунке 77.

Рисунок 77 – Средние значения величины открывания рта при проведении артропункций у пациентов с хроническим вывихом диска, имеющих выраженное ограничение функции нижней челюсти

У большинства пациентов результате проведения 4 артропункций удалось открыть рот до возможности снять слепок для изготовления окклюзионной шины (у 2 больных степень открывания рта осталась недостаточной, эти пациенты назначены на операцию артроскопию).

Только у 6 человек из этой группы отсутствовали болевые ощущения перед лечением, остальные предъявляли жалобы на слабые и умеренные, а 3 человека- на сильные боли в покое и при движениях нижнее челюсти.

Влияние артропункций на болевые ощущения представлены на рисунке 78.

Рисунок 78 – Противоболевой эффект проведения 4 артропункций у 26 пациентов с болевым синдромом и выраженным ограничением открывания рта (1- боль прошла полностью; 2- боль значительно уменьшилась; 3- боль уменьшилась незначительно; 4- боль осталась прежняя)

Уменьшение боли, по всей видимости, связано с частичной репозицией суставного диска и в связи с этим уменьшением травмирующего давления головки нижней челюсти на смещенную часть диска.

Наличие положительного эффекта применения метода ГП в 26 случаях позволило сделать предположение о целесообразности его использования и у тех пациентов с дислокацией суставного диска, ограничение степени открывания рта у которых не так велико или отсутствует. Получение выраженного положительного эффекта от применения метода ГП позволило сделать предположение о том, что указанный метод может быть полезен и у пациентов с ПСД, результаты исследований у этих пациентов были представлены выше.

Далее приводятся результаты исследований, целью которых было определение влияния различного количества артропункций, проведенных перед применением окклюзионной шины, на эффеективность лечения у пациентов с хроническим вывихом суставного диска.

5.2.2. Результаты применения метода гидравлической репозиции суставного диска ВНЧС перед использованием окклюзионной шины у пациентов с хроническим вывихом суставного диска

У 127 пациентов с хроническим вывихом суставного диска метод гидравлической репозиции применен перед использованием окклюзионной шины. Эффективность артропункций без применения других методов лечения представлена на рисунке 79.

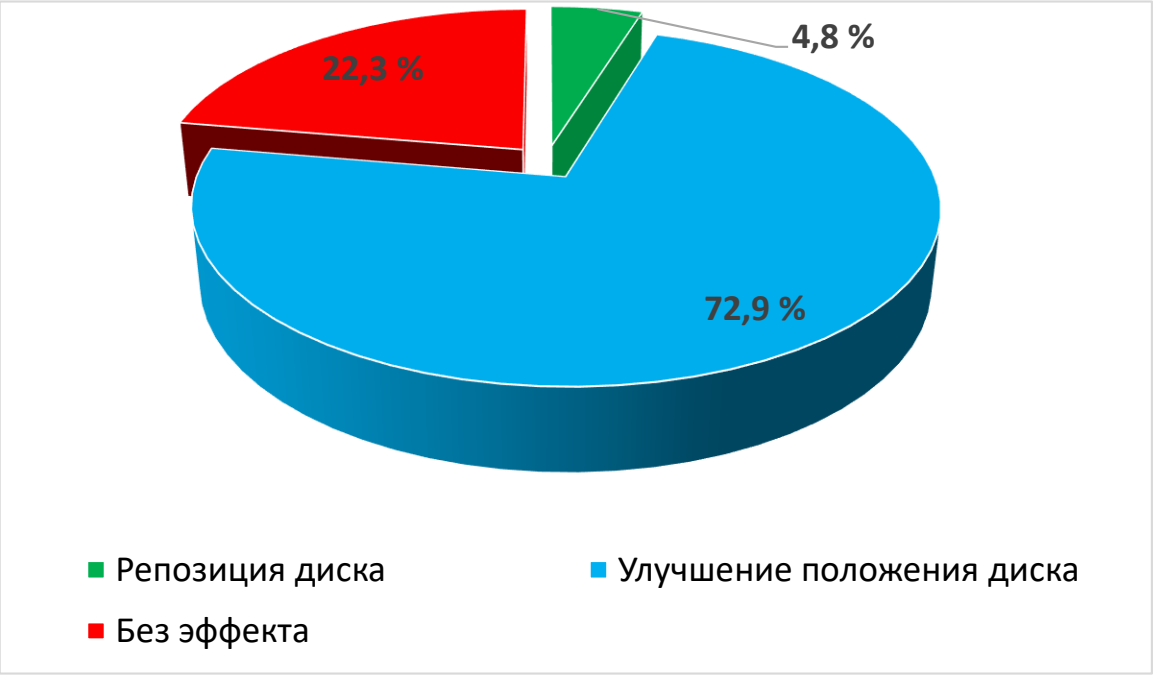

Рисунок 79 – Эффективность применения метода гидравлической репозиции суставного диска ВНЧС у пациентов с ХВСД перед использованием окклюзионной шины

В результате артропункций значительно улучшается качество жизни пациентов (уменьшаются или исчезают боли, восстанавливается объем движений нижней челюсти), остаются щелчки в суставе при открывании рта. Сроки лечения пациентов очень индивидуальны. Иногда меньше времени уходит на восстановление суставного диска у пациентов с ХВСД, чем с ПСД, но это наблюдается редко. Эффективность артропункций зависит от степени деформации диска и интенсивности воспалительного процесса в суставе. Благодаря большой выборке удалось посчитать среднее количество времени, потребовавшееся для восстановления анатомии, положения и функции суставного диска. Кстати, здесь целесообразно отметить, что недостаточно поставить диск на место, необходимо восстановить его функцию. Здесь очень важны расчеты о подвижности диска. Есть примеры, подтвержденные данными МРТ, правильного положения диска при отсутствии его подвижности. В этих случаях также нарушается работа сустава, отмечаются болевые ощущения при движениях нижней челюсти, а на МРТ регистрируется фиброзирование и вторичный остеоартроз.

Сроки лечения определялись в месяцах. Это обусловлено тем, что контроль за лечением проводился с помощью УЗИ, как правило, 1 раз в месяц. За меньшее время каппа может не оказать свое воздействие на диск, а если контроль осуществлять реже, то мы рискуем, скажем, через 2 месяца обнаружить отсутствие лечебного эффекта, и это время для лечения может быть потеряно. Контроль с помощью УЗИ осуществляется не только для констатации степени смещения диска, но, главное, для того, чтобы вовремя провести коррекцию лечения (применение метода ГП или повышение толщины каппы).

На рисунке 80 показаны средние значения величины открывания в результате 4 артропункций, произведенных с интервалом 3-7 дней (метод гидравлической репозиции суставного диска) до использования каппы у 67 пациентов из группы 166 человек, у которых применение метода гидравлической репозиции

суставного диска еще до применения окклюзионной шины привело к возвращению его подвижности в полном объеме.

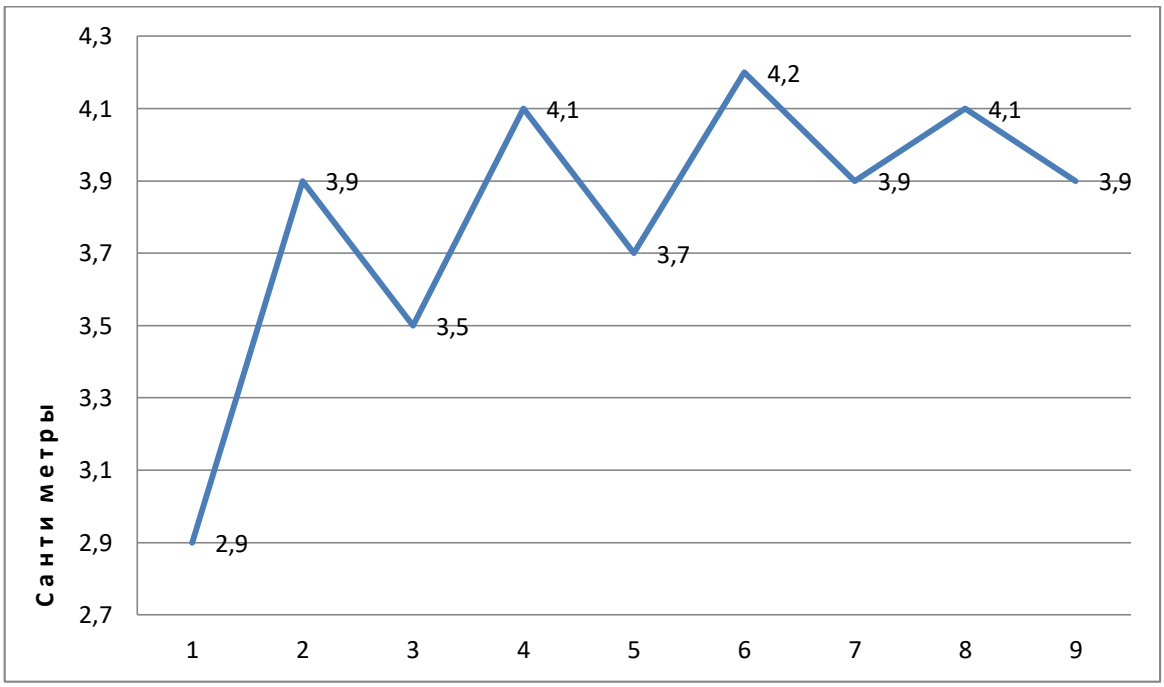

Рисунок 80 – Средние значения величины открывания в результате 4 артропункций у 67 пациентов из группы 166 человек

На рисунке 81 на горизонтальной оси отмечено:

1- Исходное значение ширины открывания рта
2- Ширина открывания рта через 5 минут после 1-ой артропункции
3- Ширина открывания рта перед 2-ой артропункцией
4- Ширина открывания рта через 5 минут после 2-ой артропункции
5- Ширина открывания рта перед 3-й артропункцией
6- Ширина открывания рта через 5 минут после 3-й артропункции
7- Ширина открывания рта перед 4-й артропункцией
8- Ширина открывания рта через 5 минут после 4-ой артропункции
9- Результат 4-х артропункций

Необходимо отметить, что на первом этапе лечения с применением ГП перед использованием каппы у 40,16% (51 пациент из группы 127 человек) пациентов с ХВСД патологический процесс перешел в предыдущую стадию, т.е. в ПСД. Об этом свидетельствуют данные последующих 5 рисунков (Рисунки 81 – 85).

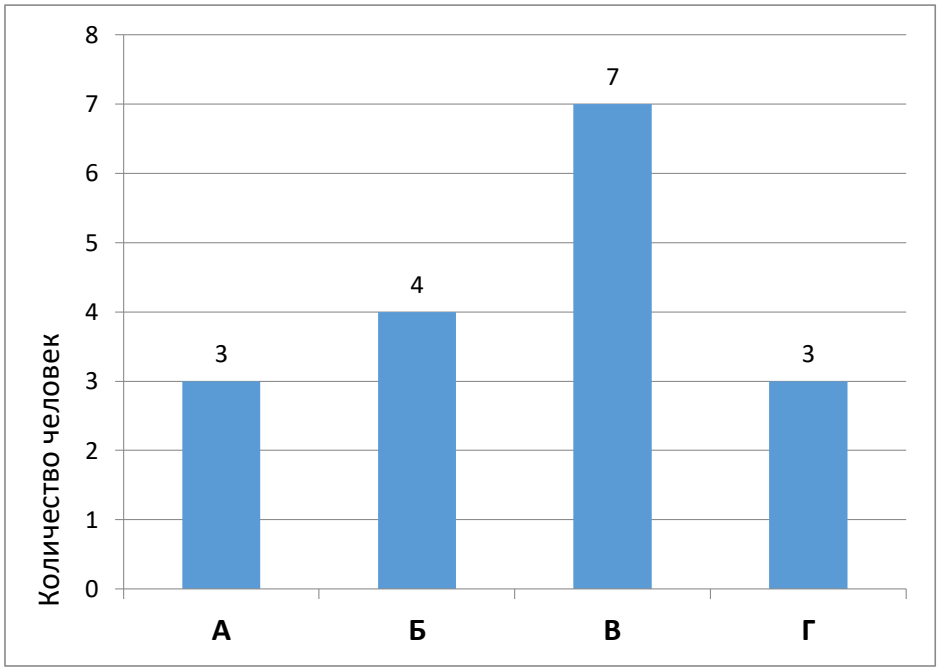

Рисунок 81 – Результаты применения одной артропункции (метод гидравлической репозиции суставного диска) до использования окклюзионной шины у пациентов с хроническим вывихом суставного диска (А – количество человек, у которых дальнейшее применение окклюзионной шины привело к нормализации функции сустава; Б – к восстановлению объема движений диска, т.е. переход хронического вывиха суставного диска в его подвывих; В – к увеличению подвижности диска; Г – артропункция не оказала положительного влияния на состояние суставного диска)

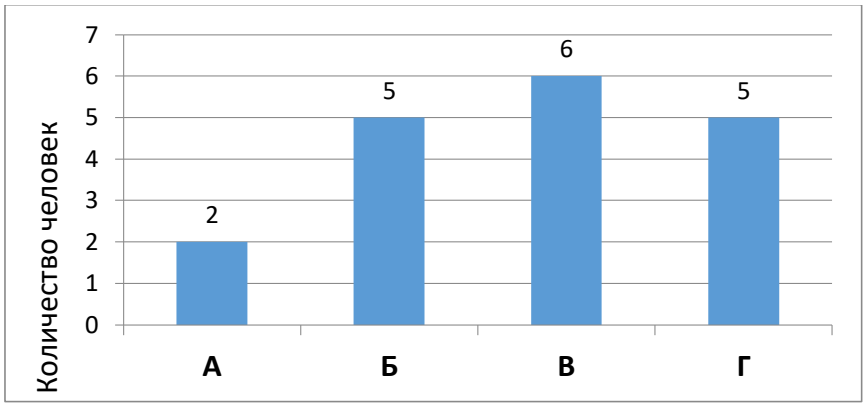

Рисунок 82 – Результаты применения двух артропункций (метод гидравлической репозиции суставного диска) до использования окклюзионной шины у пациентов с хроническим вывихом суставного диска (А – количество человек, у которых дальнейшее применение окклюзионной шины привело к нормализации функции сустава; Б – к восстановлению объема движений диска, т.е. переход хронического вывиха суставного диска в его подвывих; В – к увеличению подвижности диска; Г – артропункция не оказала положительного влияния на состояние суставного диска)

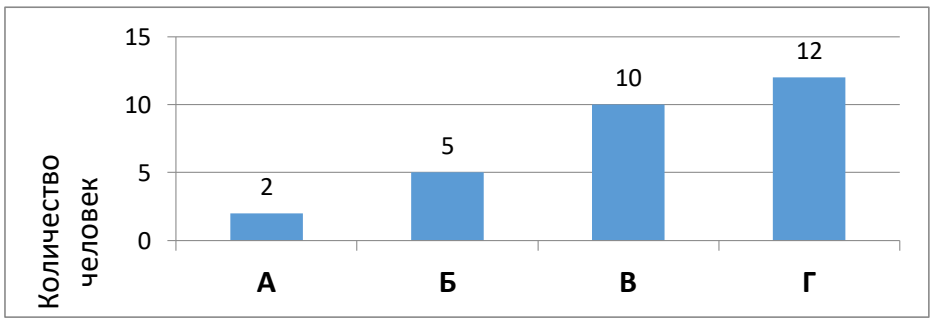

Рисунок 83 – Результаты применения трех артропункций (метод гидравлической репозиции суставного диска) до использования окклюзионной шины у пациентов с хроническим вывихом суставного диска (А – количество человек, у которых дальнейшее применение окклюзионной шины привело к нормализации функции сустава; Б – к восстановлению объема движений диска, т.е. переход хронического вывиха суставного диска в его подвывих; В – к увеличению подвижности диска; Г – артропункция не оказала положительного влияния на состояние суставного диска)

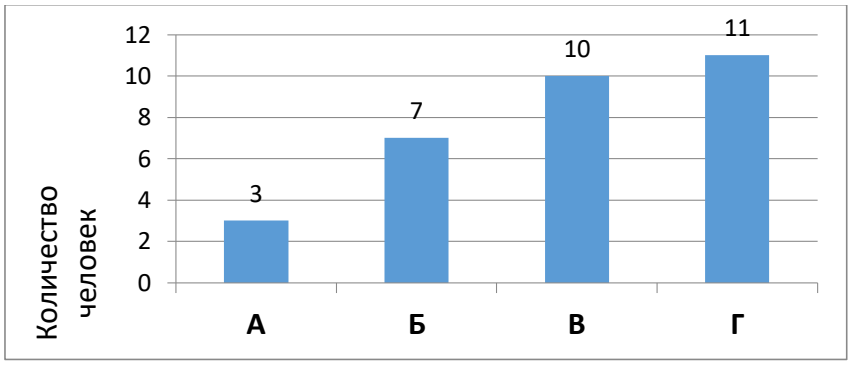

Рисунок 84 – Результаты применения четырех артропункций (метод гидравлической репозиции суставного диска) до использования окклюзионной шины у пациентов с хроническим вывихом суставного диска (А – количество человек, у которых дальнейшее применение окклюзионной шины привело к нормализации функции сустава; Б – к восстановлению объема движений диска, т.е. переход хронического вывиха суставного диска в его подвывих; В – к увеличению подвижности диска; Г – артропункция не оказала положительного влияния на состояние суставного диска)

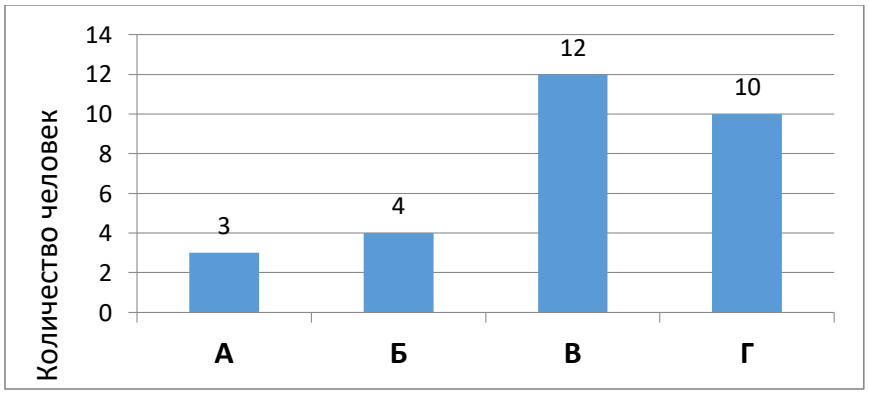

Рисунок 85 – Результаты применения пяти артропункций (метод гидравлической репозиции суставного диска) до использования окклюзионной шины у пациентов с хроническим вывихом суставного диска

На рисунке 85: А – количество человек, у которых дальнейшее применение окклюзионной шины привело к нормализации функции сустава; Б – к восстановлению объема движений диска, т.е. переход хронического вывиха суставного диска в его подвывих; В – к увеличению подвижности диска; Г –

артропункция не оказала положительного влияния на состояние суставного диска.

На основании данных последних 5 гистограмм построена общая гистограмма (Рисунок 86), где для наглядности показаны результаты проведения от одной до пяти артропункций у пациентов с хроническим вывихом суставного диска до применения окклюзионной шины с последующим ее применением.

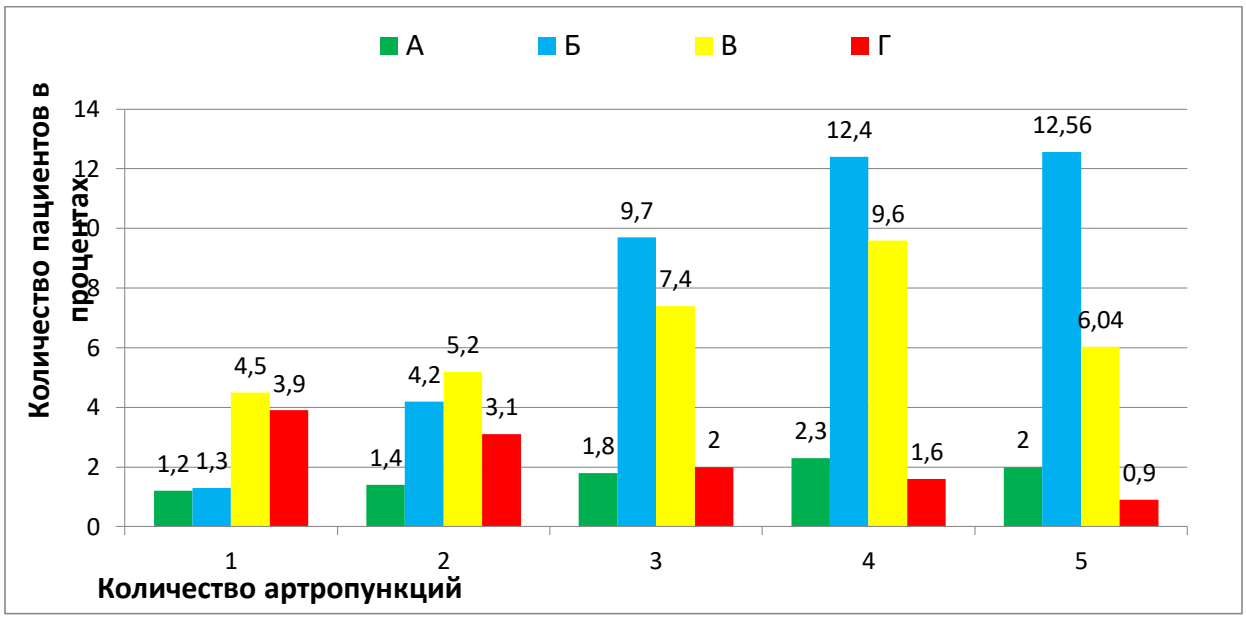

Рисунок 86 – Сравнение результатов артропункций в зависимости от их количества у пациентов с хроническим вывихом суставного диска, проведенных перед применением окклюзионной шины (А – нормализация положения и функции диска при дальнейшем применении каппы без дополнительных артропункций; Б – улучшение подвижности диска с переходом хронического его вывиха в подвывих, в дальнейшем потребовалось проведение от одной до нескольких артропункций; В - улучшение подвижности диска с сохранением ограничения его подвижности, в дальнейшем потребовалось проведение от одной до нескольких артропункций; Г – артропункция перед применением каппы положительного эффекта не дала, в дальнейшем потребовалось проведение от одной до нескольких артропункций или операции артроскопии.

Таким образом, проведение артропункций в зависимости от их количества (от 1 до 5) перед применением окклюзионной шины при дальнейшем комплексном лечении обеспечивает нормализацию положения и функции суставного диска от 1,2 до 2,3 % пациентов (всего 8,7%), улучшение подвижности диска с переходом хронического его вывиха в подвывих от 1,3 до 12,6 % (всего 40,2%), улучшение подвижности диска с сохранением ограничения его подвижности от 4,5 до 9,6% (всего 32,7%), у 0,9-3,9% (всего 11,5%) от общего числа пациентов артропункция перед применением каппы положительного эффекта не дала, в дальнейшем потребовалось проведение от одной до нескольких артропункций или операции артроскопии Рисунок 87).

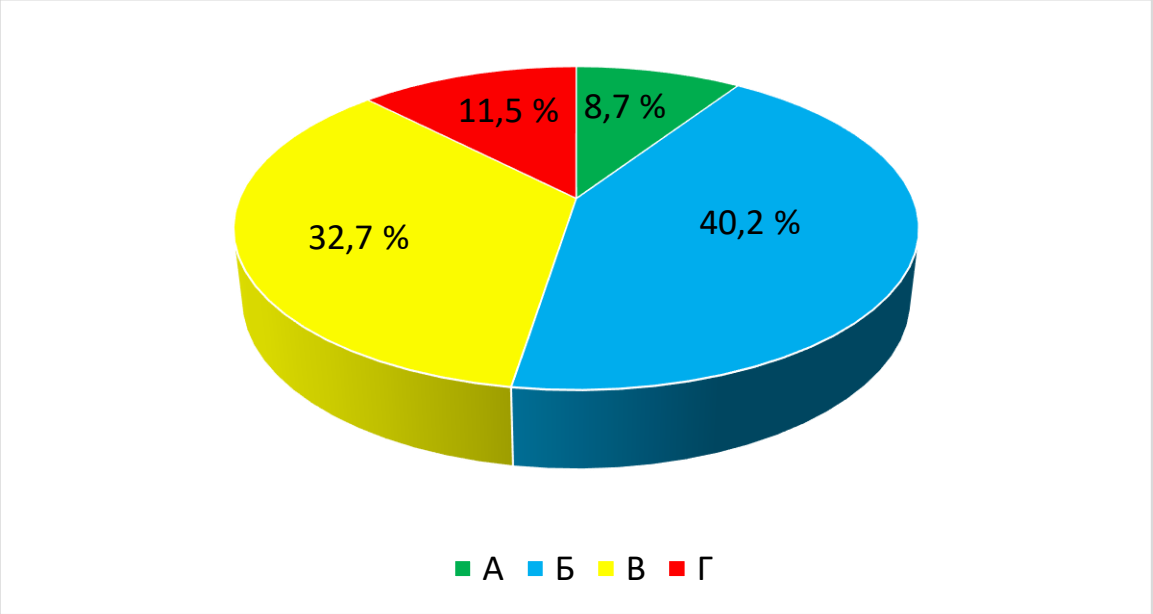

Рисунок 87 – Сравнение результатов артропункций в общем в процентном отношении у пациентов с хроническим вывихом суставного диска, проведенных перед применением окклюзионной шины с последующим ее применении (количество пациентов в процентах: группа А – нормализация положения и функции диска без дополнительных артропункций; группа Б – улучшение подвижности диска с переходом хронического его вывиха в подвывих; группа В - улучшение подвижности диска с сохранением ограничения его подвижности; группа Г – применение артропункции перед применением окклюзионной шины без положительного эффект.

В дальнейшем у пациентов групп Б и В потребовалось проведение от одной до нескольких артропункций, а у пациентов группы Г артропункция перед применением окклюзионной шины положительного эффекта не дала, в дальнейшем потребовалось проведение от одной до нескольких артропункций или операции артроскопии.

На рисунке 88 представлены средние сроки лечения в зависимости от количества артропункций, проведенных перед применением окклюзионной шины у пациентов с хроническим вывихом суставного диска ВНЧС.

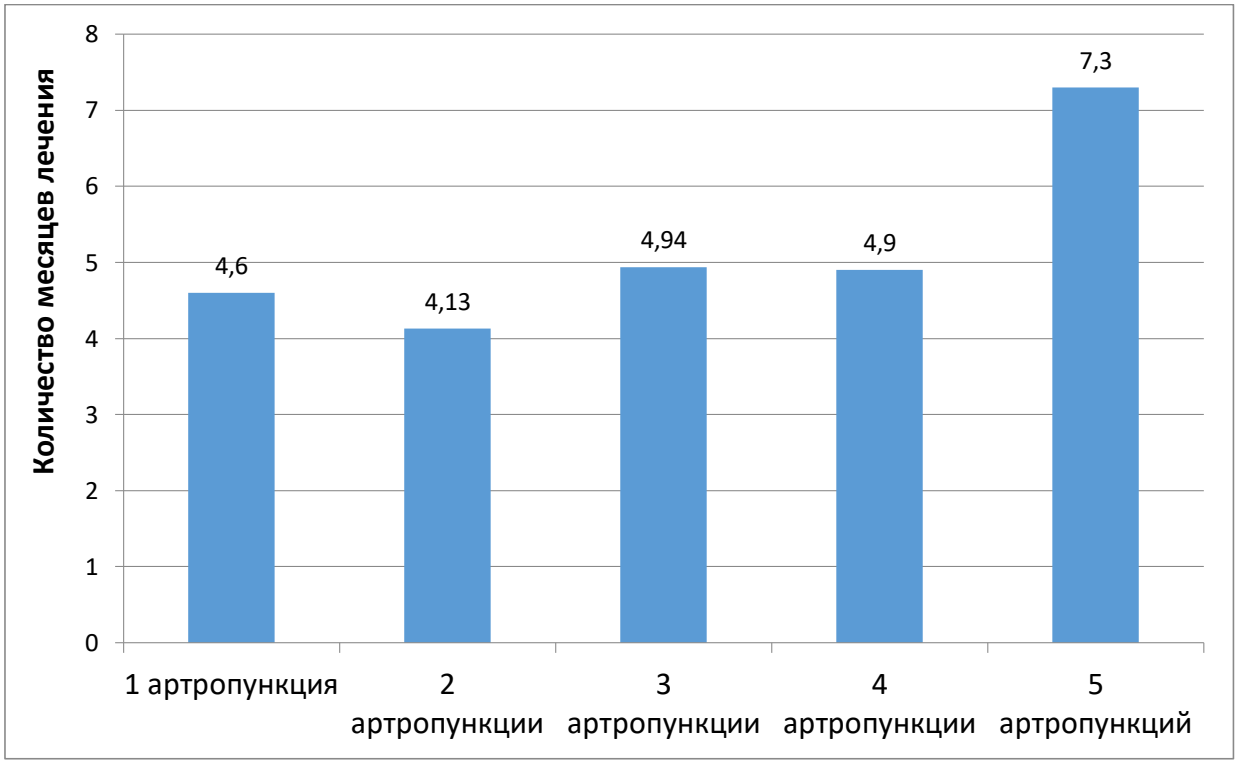

Рисунок 88 – Средние сроки лечения в зависимости от количества артропункций, проведенных перед применением окклюзионной шины у пациентов с хроническим вывихом суставного диска ВНЧС

5.3. Результаты лечения пациентов с хроническим вывихом суставного диска с сочетанным применением разобщающей каппы и метода гидравлической репозиции диска

Ограничение степени открывания рта – наиболее часто встречающийся симптом у пациентов с хроническим вывихом суставного диска (Рисунок 89).

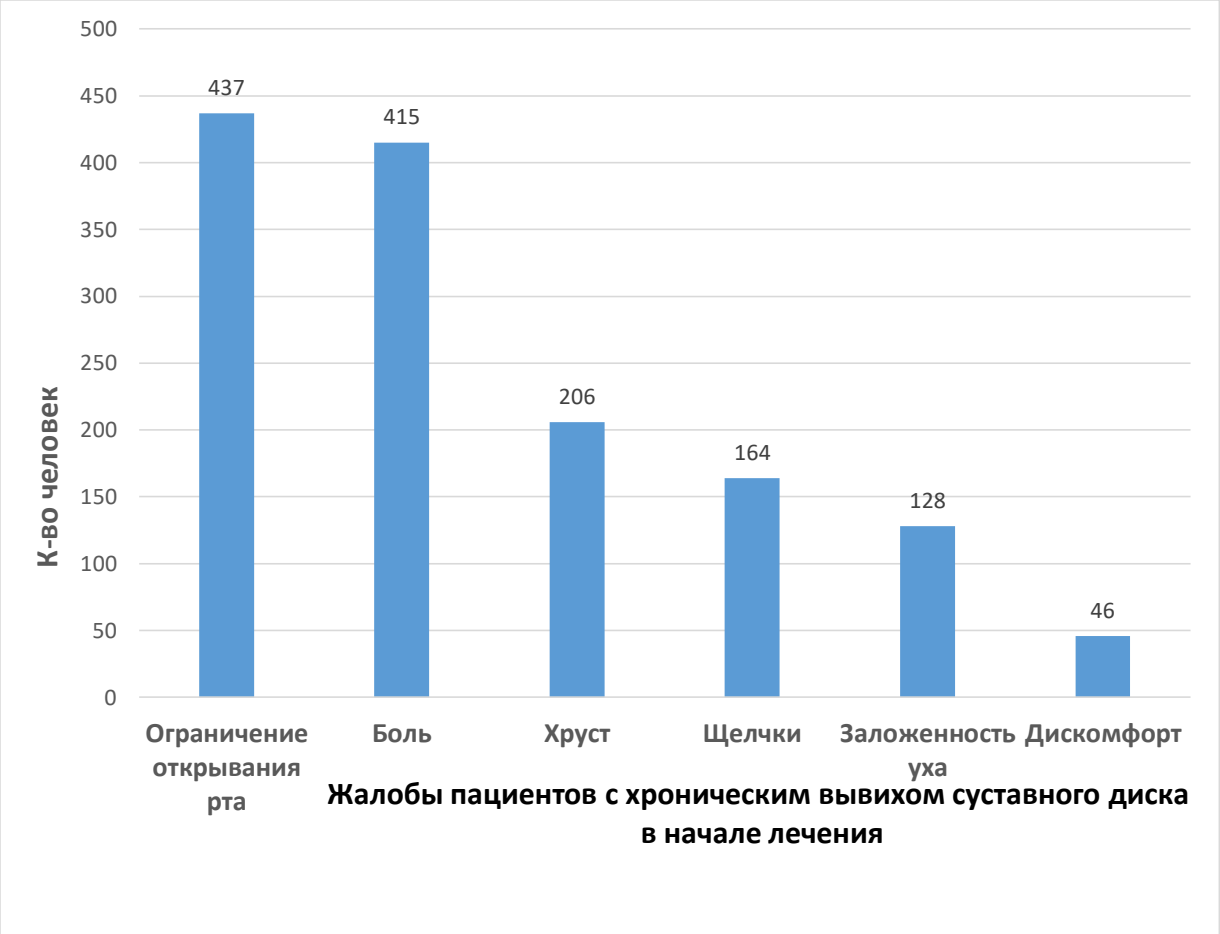

Рисунок 89 – Количество пациентов с хроническим вывихом суставного диска, предъявлявших жалобы в начале лечения на основные симптомы поражения сустава в группе 580 человек

Поэтому одним из важных показателей эффективности лечения пациентов с хроническим вывихом суставного диска является увеличение степени открывания рта. Чем меньше степень открывания рта, тем, следовательно, больше смещение и деформация диска, и эффективность инъекций должна быть различна при разной выраженности ограничения открывания рта. Для

выяснения этого вопроса данная группа пациентов была разделена на пять подгрупп: с открыванием рта менее 2 см, от 2 до 2,5 см, от 2,6 до 3,0 см, от 3,1 до 3,5 см и от 3,6 до 4,0 см (Рисунок 90).

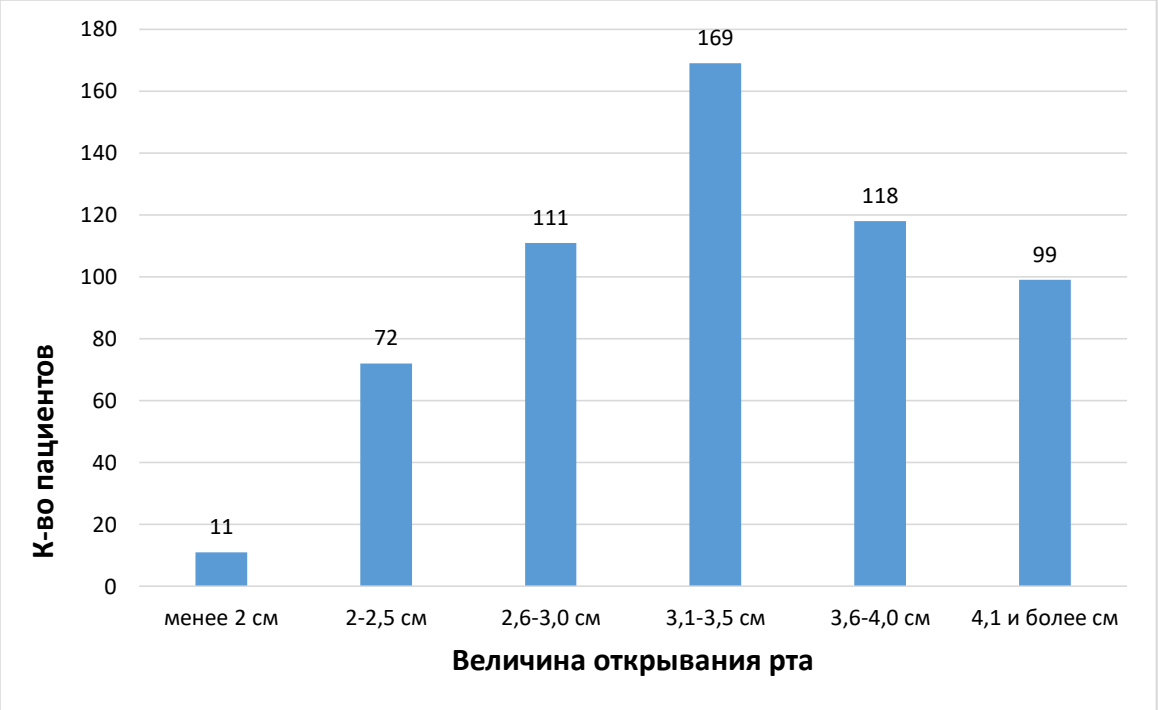

Рисунок 90 – Количество пациентов с разной степенью величины открывания рта у пациентов с хроническим вывихом суставного диска перед началом лечения

Как уже отмечалось, метод гидравлической репозиции суставного диска применен у 521 пациента с хроническим вывихом суставного диска на фоне использования окклюзионной шины (16 человек отказались от артропункции). Артропункции с одной стороны проводились раз в неделю, с двух сторон – один раз в две недели. Такие интервалы определялись необходимостью «отдыха» сустава от инъекционной травмы. Усредненные данные эффективности 4 артропункций у 205 пациентов с хроническим вывихом суставного диска представлена на рисунке 91.

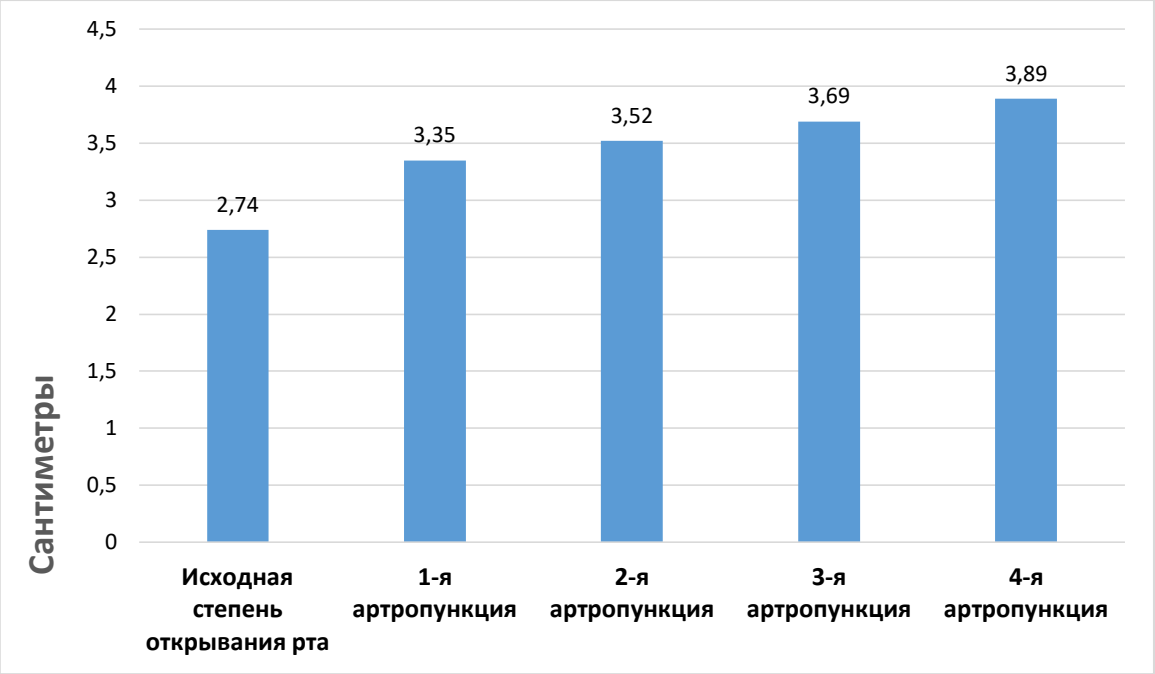

Рисунок 91 – Усредненные данные увеличения степени открывания рта в результате применения метода гидравлической репозиции суставного диска на фоне применения окклюзионной шины в количестве 4 артропункций в группе пациентов из 205 человек

Эффективность артропункций, как показала практика, зависит от степени открывания рта, давности заболевания, степени деформации диска и выраженности спаечного процесса в суставе. Перед каждой артропункцией измерялась величина открытия рта (между режущими краями центральных резцов) с точностью десятых долей сантиметра. Затем измерялась степень открывания рта сразу поле инъекции и непосредственно перед следующей артропункцией.

На рисунке 92 показана динамика увеличения степени открывания рта под воздействием 4 артропункций на фоне применения окклюзионной шины у пациентов этих пяти подгрупп.

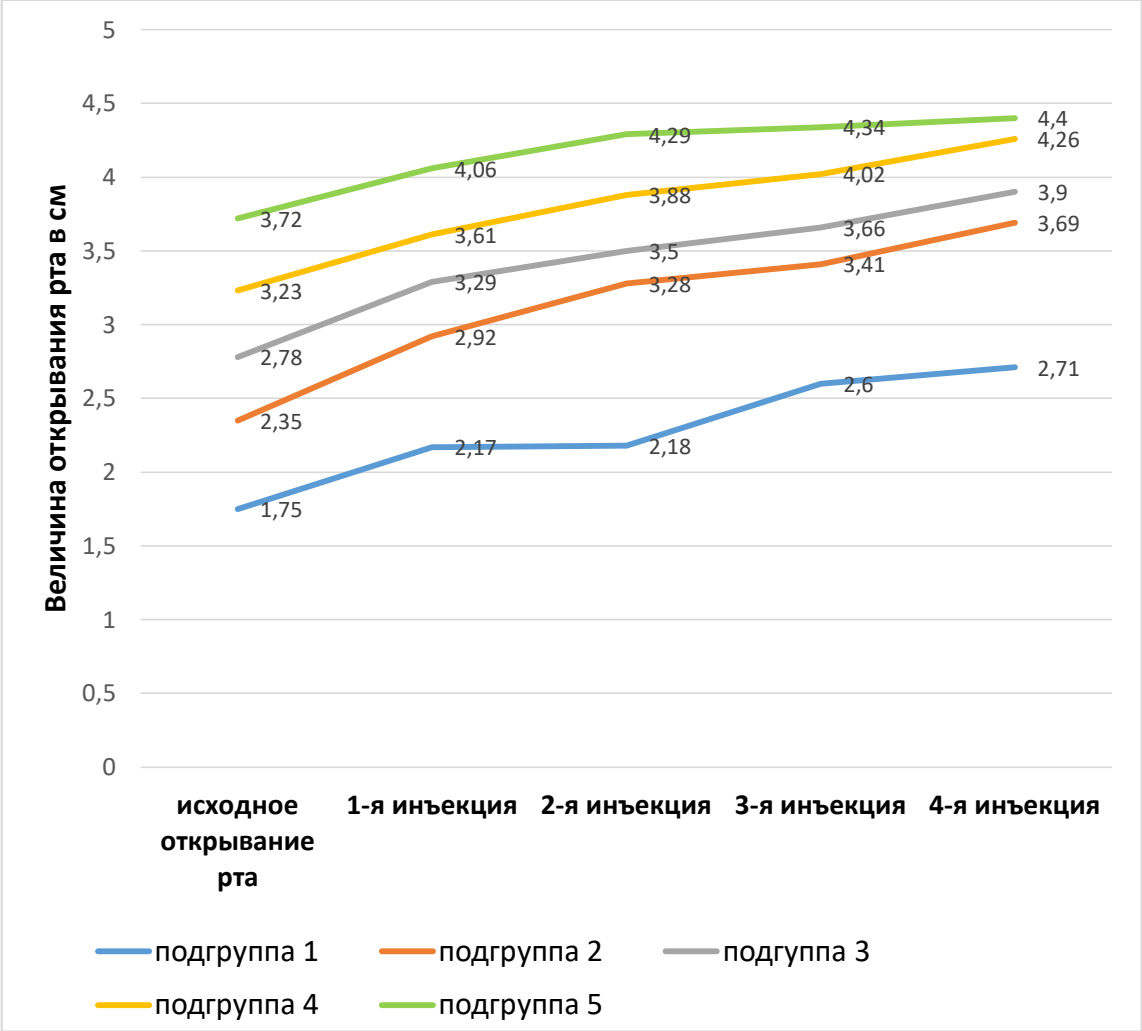

Рисунок 92 – Динамика увеличения степени открывания рта под воздействием 4 артропункций на фоне применения окклюзионной шины у пациентов с хроническим вывихом суставного диска в зависимости от исходной степени ограничения подвижности нижней челюсти

На рисунке 92: подгруппа 1 - открывание рта менее 2 см, подгруппа 2 -от 2 до 2,5 см, подгруппа 3 - от 2,6 до 3,0 см, подгруппа 4 - от 3,1 до 3,5 см, и подгруппа 5 - от 3,6 до 4,0 см. В подгруппе 1 артропункции проводились у 4 человек, у одной пациентки артропункции оказались неэффективными, открывание рта улучшилось всего лишь с 1,8 до 2,3, в дальнейшем ей проведена операция артроскопии. У трех других пациентов проведение в дальнейшем артропункций в количестве от 5 до 9 под контролем УЗИ позволило увеличить открывание рта до нормы.

В подгруппе 2, состоящей из 34 пациентов, проведение 3-4 артропункций у 6 человек привело к нормализации открывания рта, у 3 пациентов дальнейшие 1-3 инъекции всего лишь улучшили открывание рта, им предложена операция артроскопии. У остальных пациентов этой подгруппы проведение нескольких артропункций под контролем УЗИ в течение нескольких месяцев привело к устранению ограничения открывания рта.

В подгруппе 3 из 50 человек у 11 пациентов 4 артропункции привели к нормализации открывания рта, у остальных потребовались цикл нескольких инъекций под контролем УЗИ до устранения ограничения открывания рта, но у 4 человек дальнейшие инъекции не проводились, предложена операция артроскопии.

В подгруппе 4, содержащей 67 пациентов, нормализация открывания рта в результате 4 артропункций произошла у 24 человек, у 6 человек дальнейшие инъекции также не проводились, поскольку после 4 артропункции дальнейшее улучшение степени открывания не наступило, и этим пациентам предложена операция артроскопии. У остальных пациентов этой подгруппы удалось артропункциями под контролем УЗИ нормализовать величину степени открывания рта.

В подгруппе 5 из 48 человек у 39 нормализация степени открывания рта наступила в результате первых 2-4 артропункций, у 2 человек предложена операция артроскопии, у 7 человек потребовалось проведение еще 2 – 5 артропункций до устранения ограничения открывания рта.

На рисунке 93 показано среднее количество артропункций, потребовавшиеся для нормализации функции сустава и среднее время лечения пациентов с хроническим вывихом суставного диска височно-нижнечелюстного сустава на фоне применения окклюзионной шины в зависимости от неподвижности и малоподвижности диска.

Рисунок 93 – Среднее количество артропункций, потребовавшиеся для нормализации функции сустава и среднее время лечения пациентов с хроническим вывихом суставного диска височно-нижнечелюстного сустава на фоне применения окклюзионной шины в зависимости от неподвижности и малоподвижности диска

На рисунке 94 показана эффективность проведения 1-4 артропункций для восстановления подвижности суставного диска на фоне применения окклюзионной шины у пациентов с хроническим вывихом диска у 205 пациентов.

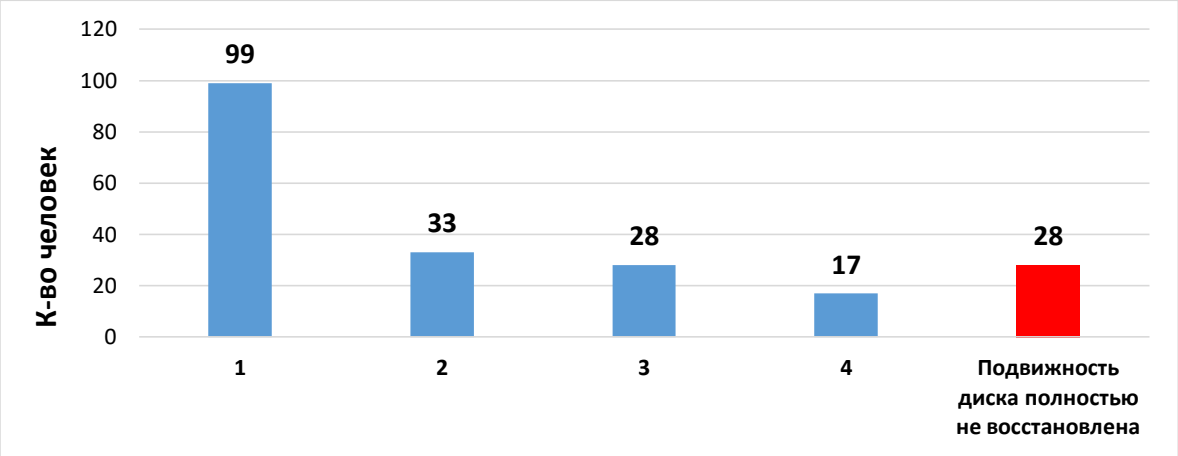

Рисунок 94 – Эффективность проведения 1-4 артропункций для восстановления подвижности суставного диска на фоне применения окклюзионной шины у пациентов с хроническим вывихом диска у 205 пациентов. Цифры на горизонтальной оси обозначают количество артропункций, которые потребовались для восстановления подвижности диска (хронический вывих суставного диска переведен в его подвывих)

На рисунке 95 представлена эффективность проведения артропункций у 205 человек для восстановления подвижности суставного диска и нормализации функции сустава у пациентов с хроническим вывихом диска.

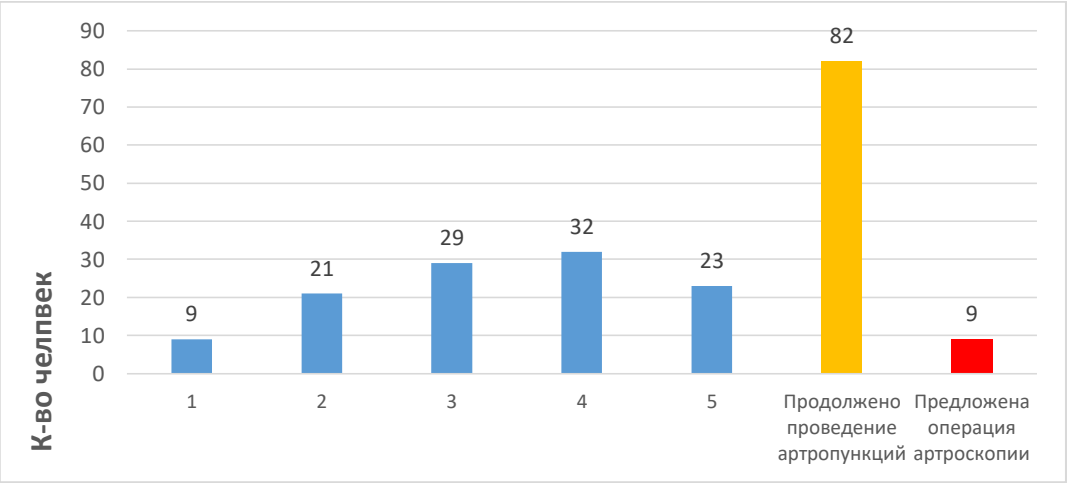

Рисунок 95 – Эффективность проведения артропункций у 205 человек для восстановления подвижности суставного диска и нормализации функции сустава у пациентов с хроническим вывихом диска

В рисунке 95 цифры на горизонтальной оси обозначают количество артропункций, позволивших нормализовать функцию сустава при одновременном применении окклюзионной шины.

В итоге продолжительного лечения (до 1 года и более) при проведении артропункций на фоне применения окклюзионной шины получены следующие результаты, которые представлены на рисунке 96.

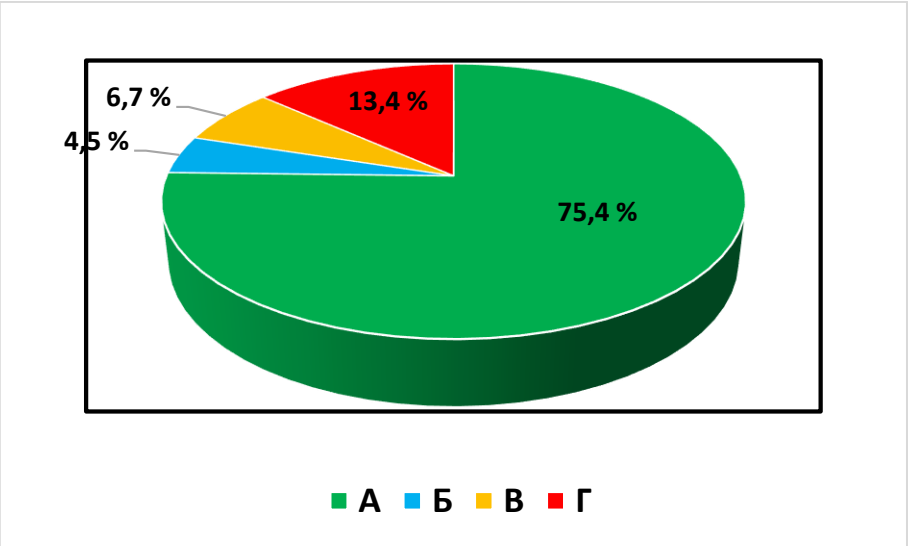

А► Нормализация положения диска и его подвижности функции в полном объеме

Б►Восстановление подвижности суставного диска, но неполная его репозиция

В►Неполное восстановление подвижности суставного диска, а также его репозиции

Г►Без существенного эффекта

Рисунок 96 – Эффективность комплексного лечения с применением артропункций на фоне ношения окклюзионной шины у пациентов с хроническим вывихом диска

Таким образом, для нормализации функции ВНЧС у 75,4% пациентов с хроническим вывихом суставного диска было необходимо выполнение четырех шагов по предложенному алгоритму лечения.

На рисунке 97 показано влияние артропункций на подвижность суставного диска у пациентов с хроническим вывихом суставного диска на фоне применения окклюзионной шины.

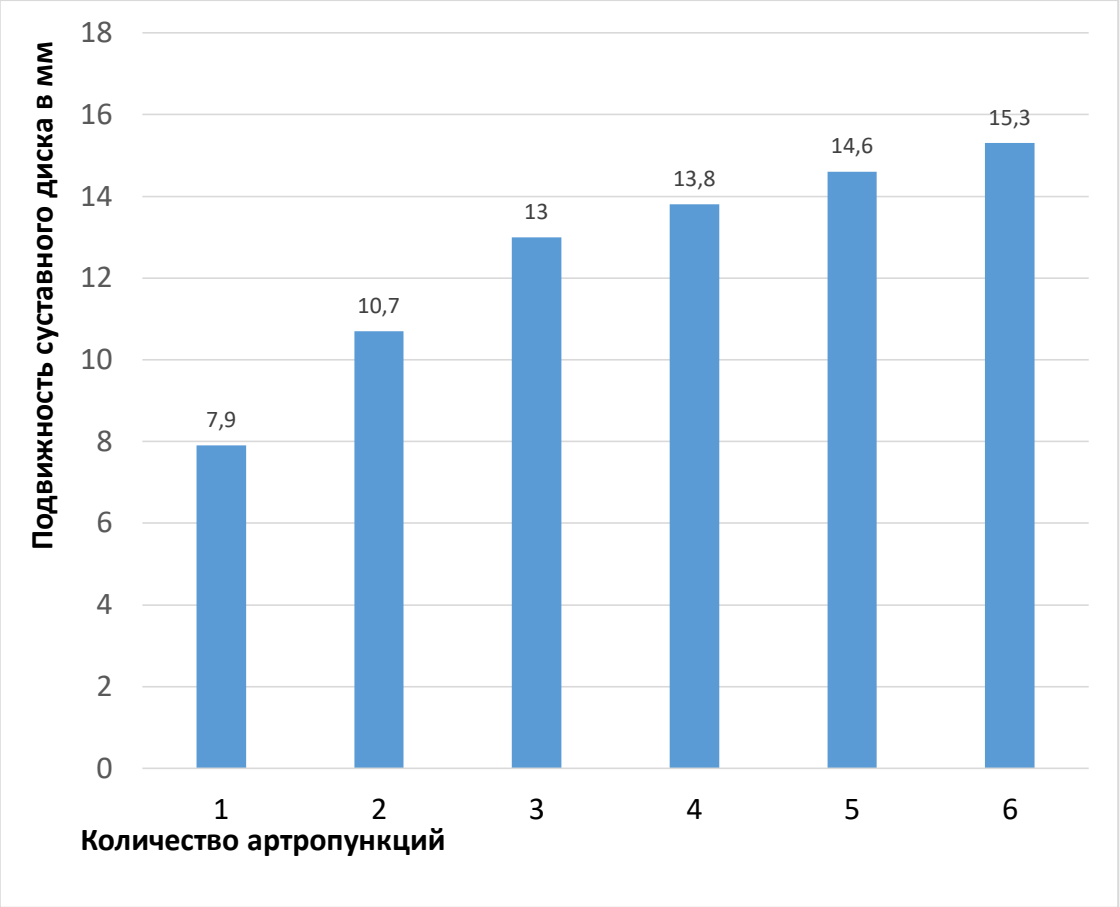

Рисунок 97 – Влияние артропункций на подвижность суставного диска у пациентов с хроническим вывихом суставного диска на фоне применения окклюзионной шины

Из данных гистограммы видно, что для достижения нормализации подвижности суставного диска у пациентов с хроническим его вывихом при применении метода гидравлической репозиции суставного диска в случаях его эффективности необходимо проведения от 1 до 6 артропункций.

На рисунке 98 представлено количество пациентов с хроническим вывихом суставного диска ВНЧС с различными сроками его репозиции при использовании для лечения окклюзионной шины в сочетании с методом гидравлической репозиции диска.

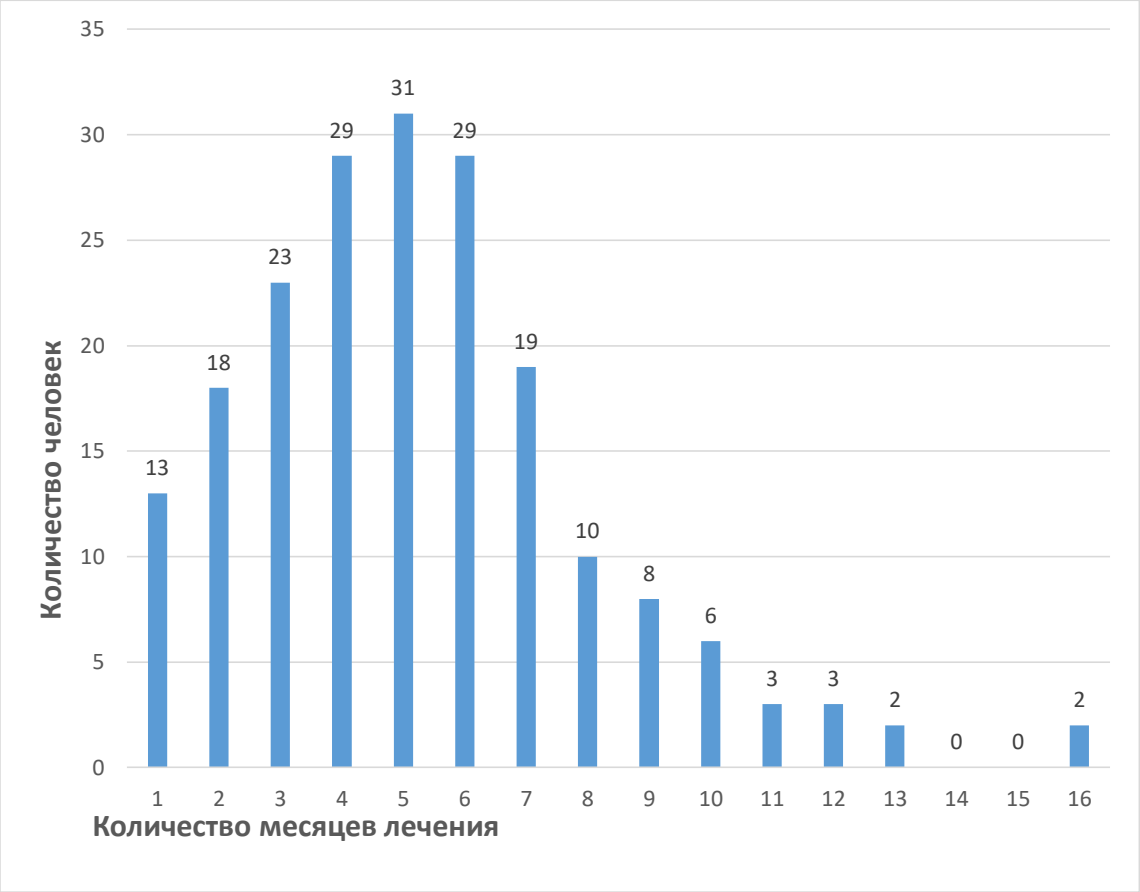

Рисунок 98 – Количество пациентов с хроническим вывихом суставного диска ВНЧС с различными сроками его репозиции при использовании окклюзионной шины в сочетании с методом гидравлической репозиции диска (в группе 196 человек)

Данные рисунка свидетельствуют о том, что репозиция диска происходила при применении окклюзионной шины в сочетании с методом гидравлической репозиции у большинства пациентов с хроническим вывихом суставного диска в сроки от 1 до 7 месяцев.

5.4. Результаты сочетанного применения артроскопии, разобщающей каппы и метода гидравлической репозиции у пациентов с хроническим вывихом суставного диска

На рисунке 99 представлены примеры УЗИ до и через 7 суток после артроскопии.

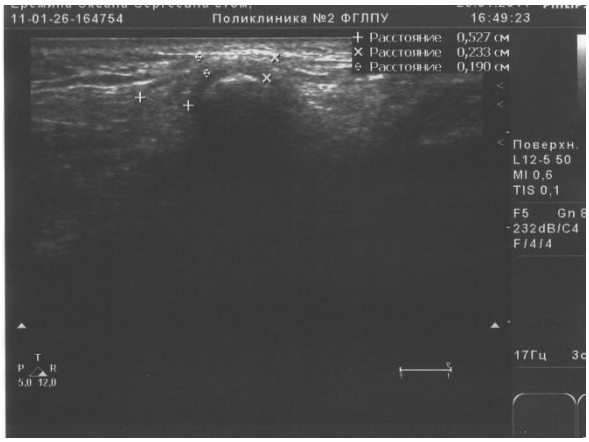

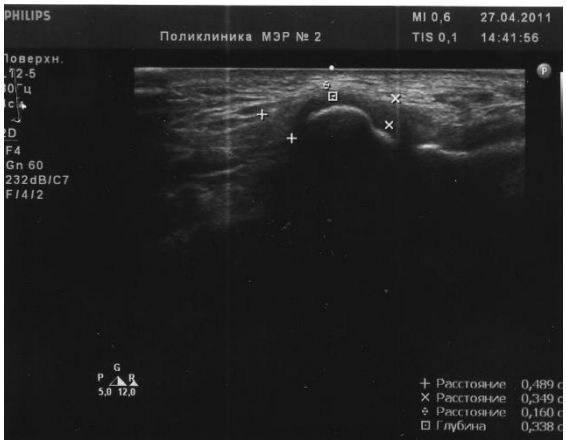

А Б

Пример 1.

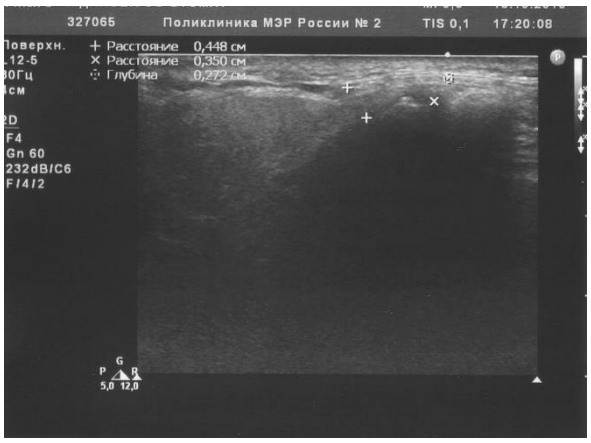

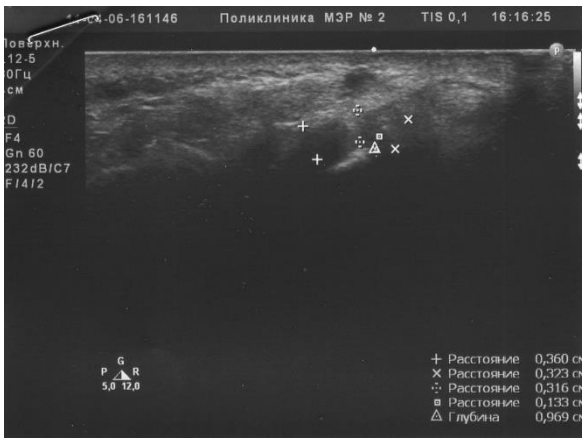

А Б

Пример 2.

Рисунок 99 – Изображения ВНЧС (Пример 1 и Пример 2) при УЗИ пациентов до артроскопии (А) и через 7 суток после артроскопии (Б). После вмешательс тва наблюдается улучшение положения суставного диска, но отмечаются сни жение эхогенности диска и перифокальный отек прилежащих мягких тканей б ез четких контуров

После операции имеется отек внутрисуставных, а также перифокальный отек прилежащих мягких тканей. Пациентам рекомендован покой, ограничение движений нижней челюсти, назначена противовоспалительная терапия, по необходимости обезболивающие средства. Через 7 суток после вмешательства убираем адгезивные стерильные пластыри для бесшовного

сведения краев ран (Silkofix Strips), которые были наложены по окончании операции. В такие сроки после вмешательства какие-либо манипуляции в суставе невозможны.

Далее приведены примеры ультразвуковых изображений до артроскопии и через 14 суток после вмешательства (Рисунок 100).

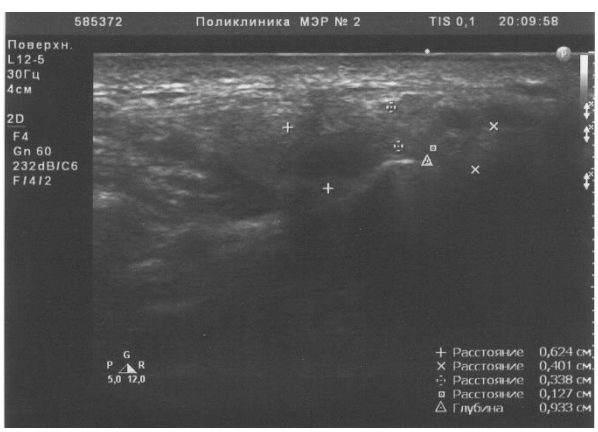

А

Суставной диск смещен кпереди и деформирован

Б

суставной диск расправлен и равномерно распределен над головкой нижней челюсти

Рисунок 100 – Изображение УЗИ ВНЧС пациентки В. до операции артроскопии (А) и через 14 суток после артроскопии (Б)

На рисунке 101 видно, что толщина передней части диска 0,62 см, а задней 0,40 см (данные измерений приведены в правом нижнем углу изображений), следовательно, разница передней и задней частей суставного диска составляла 0,22 см. Это свидетельствует о значительном переднего смещении диска перед операцией. После вмешательства толщина передней части суставного диска составила 0,45см, а задней части диска – 0,31, разница составила 0,11 см. Диск занял правильное анатомическое положение и переднее его смещение значительно уменьшилось.

На рисунке 101 представлен еще один пример изображений ВНЧС до и после артроскопии.

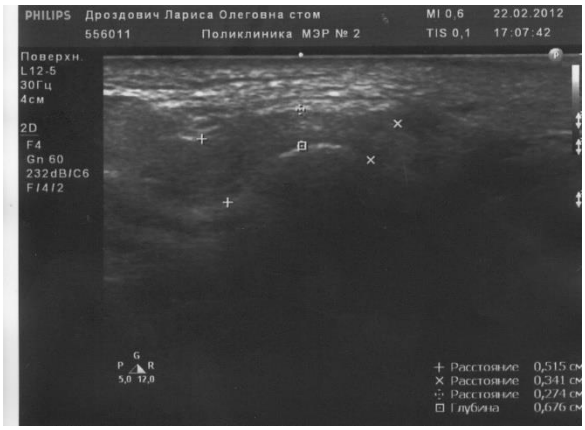

А

Суставной диск смещен кпереди и деформирован

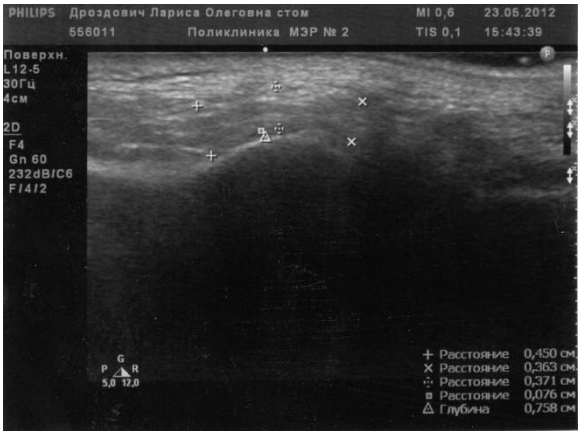

Б

суставной диск расправлен и равномерно распределен над головкой нижней челюсти

Рисунок 101 – Изображение УЗИ ВНЧС пациентки Е. до операции артроскопии (А) и через 14 суток после артроскопии (Б)

В этом случае также имеется значительное переднее смещение диска перед операцией, а после вмешательства занимает правильное анатомическое положение и переднее его смещение значительно уменьшилось.

Еще один пример ультразвукового изображения другого пациента показывает выраженную разницу размеров переднего и заднего утолщения суставного диска (0,41 см), однако все-таки сохраняется значительная разница этих размеров (0,28 см). Следовательно, суставной диск занимает анатомическое положение, близкое к правильному, но небольшое переднее смещение остается. Надо отметить, что в этих представленных примерах, как и во всех других случаях у прооперированных больных, остается неоднородность и деформация суставного диска (Рисунок 102).

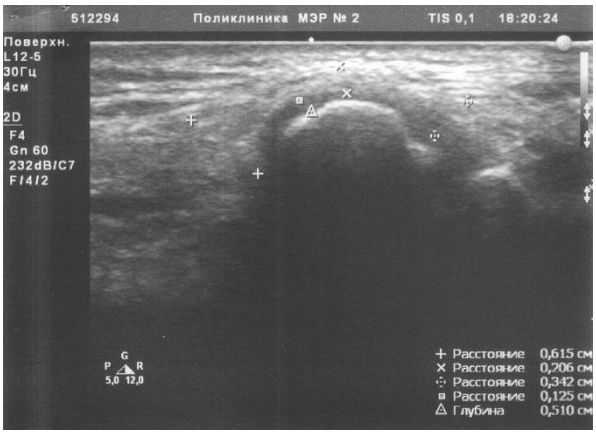

А

Суставной диск смещен кпереди и деформирован

и

Б

Суставной диск расправлен и равномерно распределен над головкой нижней челюсти

Рисунок 102 – Изображение УЗИ ВНЧС пациентки Д. до операции артроскопии (А) и через 14 суток после артроскопии (Б)

Таким образом, после лечебно-диагностической артроскопии суставной диск во всех случаях устанавливается практически в правильном положении, хотя остается выраженная его деформация, что подтверждается выше приведенными примерами.

Проблема в том, что если даже сразу после операции диск расположен правильно, движения его отсутствуют. Во время артроскопического вмешательства разрушены фиброзные спайки и соединительно-тканные образования, связующие диск с другими внутрисуставными анатомическими образованиями, и нужно время, чтобы образовались псевдосвязки,

определяющие анатомическую и функциональную связь диска с задней стенки сустава и с верхним пучком латеральной крыловидной мышцы. Требуется длительная кропотливая работа, направленная на предупреждение образования новых фиброзных спаек и обеспечения подвижности суставного диска. Далее приводится пример лечения пациентки В. с хроническим вывихом суставного диска с применением артроскопии (Рисунок 103). Имеется подтверждающее видео.

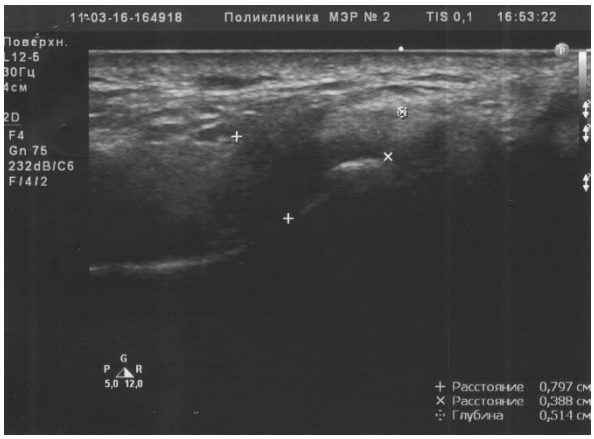

Рисунок 103 – Изображение левого ВНЧС при УЗИ пациентки В. перед артроскопией. Диск совершенно не подвижен. Открывание рта 2,7

На рисунке 104 приведено изображение внутрисуставных элементов (суставного диска и головки нижней челюсти) во время проведения операции артроскопии.

А. Обнаружено большое количество спаек

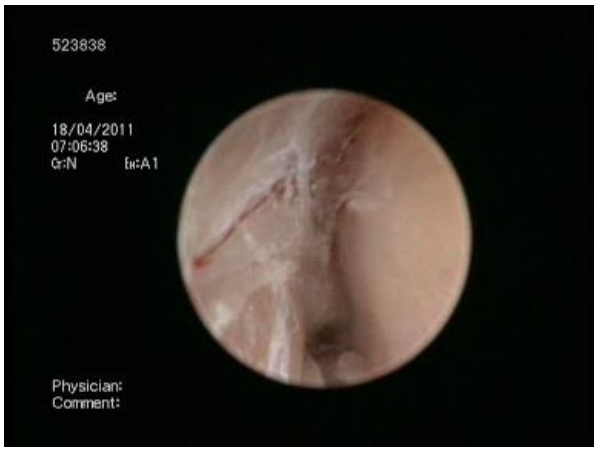

Б. На этапе промывания и удаления спаек

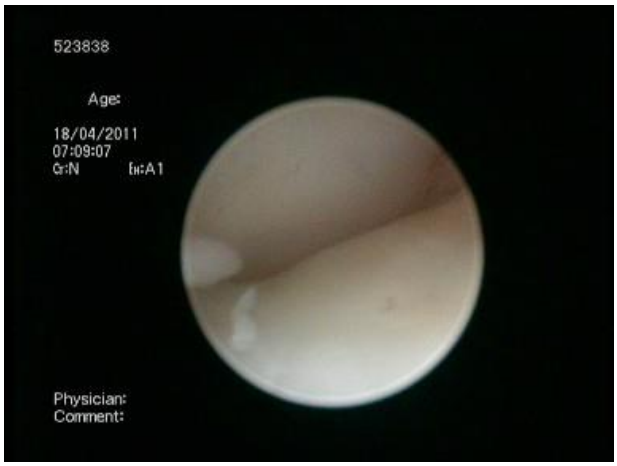

В. Поверхности диска и головки нижней челюсти практически очищены от фиброзных разрастаний

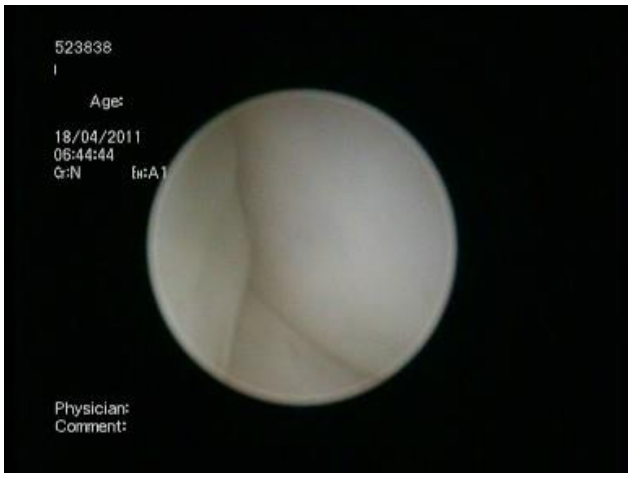

Г. После артроскопиии фиброзных образований нет.

Рисунок 104 (А, Б, В, Г) – Изображение внутрисуставных элементов при артроскопии левого ВНЧС у пациентки В

Во время операции мы значительно улучшили положение и состояние суставного диска (Рисунок 105). Однако при попытке открывания рта до 2,9 см движения суставного диска отсутствуют. На рисунках 105, 106, 107 представлены изображения левого ВНЧС пациентки В. при УЗИ сразу после артроскопии, чрез 10 и 23 суток после операции.

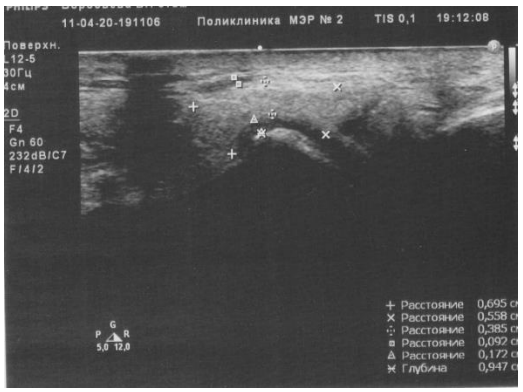

Рисунок 105 – Изображение левого ВНЧС при УЗИ пациентки В. сразу после артроскопии

На рисунке 106 представлено изображение левого ВНЧС при УЗИ пациентки В. через 10 суток после артроскопии. Видно, что передняя часть диска стала приближаться по толщине к задней части, что свидетельствует о улучшении формы суставного диска ВНЧС. Есть колебательные движения диска, чего до АС не было. Открывание рта 2,9 см. Имеется подтверждающее видео. Проведена артропункция под контролем УЗИ с введением 7 мл физ. раствора. Появились движения суставного диска до 5,4 мм.

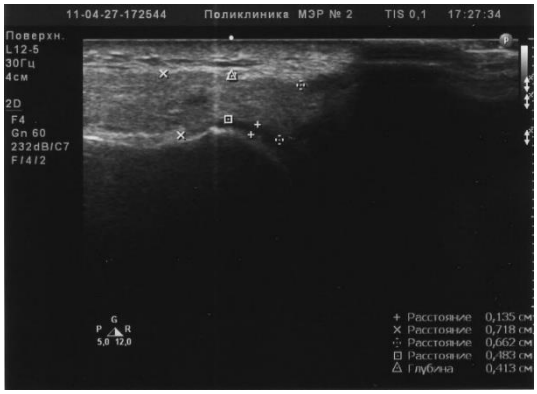

Рисунок 106 – Изображение левого ВНЧС при УЗИ пациентки В. через 10 суток после артроскопии

На рисунке 107 представлено изображение левого ВНЧС при УЗИ пациентки В. через 23 суток после артроскопии.

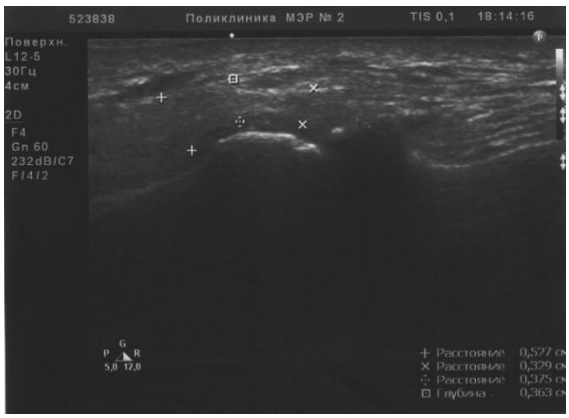

Рисунок 107 – Изображение левого ВНЧС при УЗИ пациентки В. через 23 суток после артроскопии. Явлений синовита нет. Имеется остаточное смещение суставного диска, что видно по разнице передней и задней частей суставного диска

Имеется подтверждающее видео. Движения диска 4,9 мм. Открывание рта 3,1 Проведена артропункция под контролем УЗИ с введением 6 мл физ. раствора. Движения суставного диска увеличились до 11 мм. После еще двух артропункций с интервалами 3-4 недели движения суставного диска и сустава восстановились в полном объеме (имеется подтверждающее видео).

У всех оперированных пациентов после артроскопии положения суставного диска нормализовалось, но сразу после операции движения нижней челюсти в полном объеме отмечены только у 2 пациентов, а у остальных потребовались реабилитационное лечение, включающее применение артропункций, физиопроцедуры и механотерапию. Все пациенты после артроскопии продолжали лечение у ортодонта или стоматолога-ортопеда с применением каппы, в дальнейшем, по показаниям, проводилась нормализация окклюзии.

Как уже отмечалось, у всех пациентов, перенесших артроскопию ВНЧС, проводились артропункции с целью профилактики образования новых спаек после операции, а также для выравнивания деформированного суставного

диска. Количество таких артропункций, проведенных под контролем УЗИ после артроскопии с интервалами 3-4 недели (Рисунок 108).

Рисунок 108 – Количество артропункций, которое потребовалось после артроскопии у 39 пациентов (54 сустава) для восстановления функции суставного диска и ВНЧС

В среднем потребовалось от 3 до 6 артропункций, но у некоторых пациентов приходилось проводить их в количестве до 10 и более.

Количество времени, которое потребовалось для восстановления объема движений суставного диска и, следовательно, сустава, а также времени, для достижения практической функциональной нормы в 67 суставах у 48 пациентов после артроскопии ВНЧС показано (Рисунок 109).

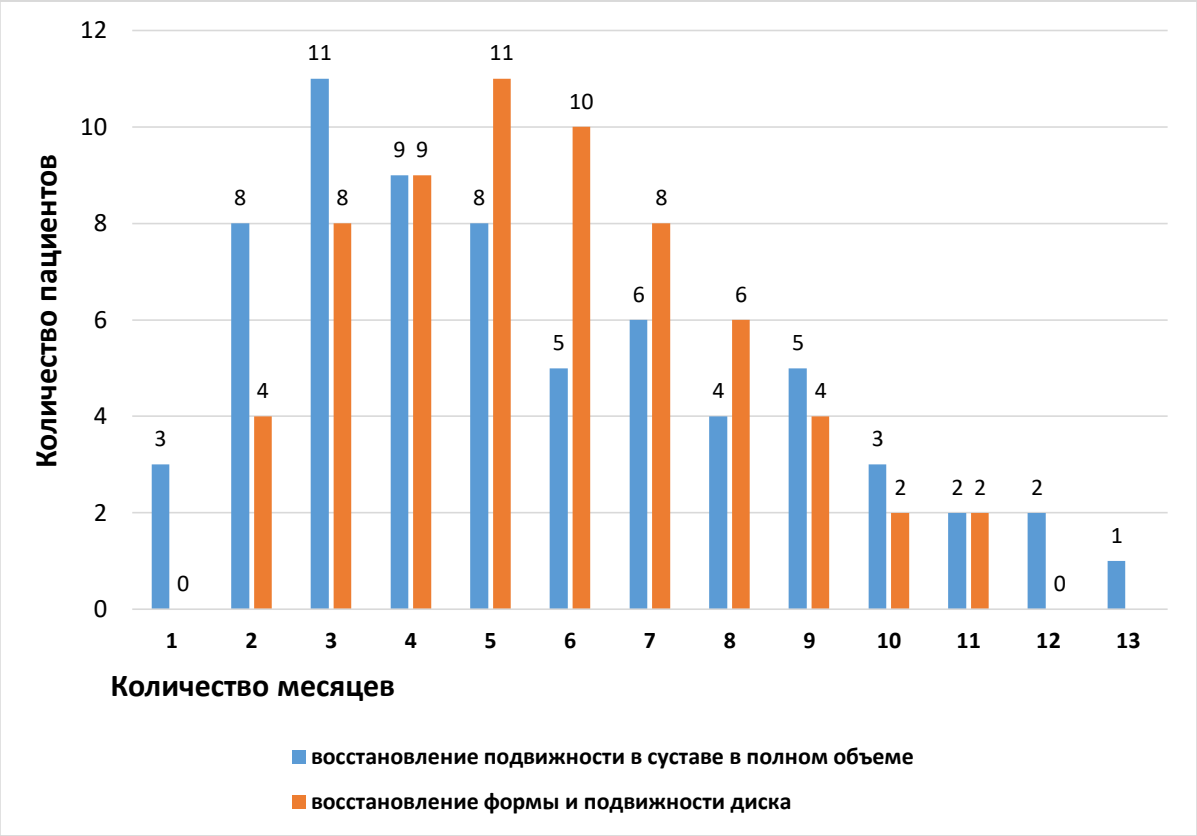

Рисунок 109 – Количество времени, которое потребовалось для восстановления объема движений суставного диска и, следовательно, сустава, а также времени для достижения практической функциональной нормы в 67 суставах у 48 пациентов после артроскопии ВНЧС

На гистограмме видно, что у большинства пациентов с хроническим вывихом суставного диска при комплексном лечении с применением артроскопии удалось восстановить функцию сустава в сроки от двух до девяти месяцев. Следовательно, у 48 пациентов с хроническим вывихом суставного диска для нормализации функции ВНЧС необходимо было выполнять пять шагов разработанного алгоритма лечения.

У всех пациентов при артроскопии обнаруживались фиброзирование в полости сустава и различной степени спаянность суставного диска с головкой нижней челюсти и (или) с поверхностью нижнечелюстной ямки. На рисунках 110, 111, 112 представлены различные варианты степени фиброзирования в суставе.

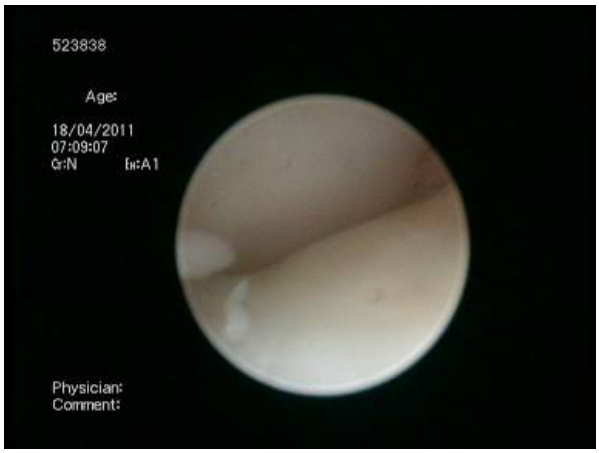

Рисунок 110 – Пример небольшого количества фиброзных образований в ВНЧС

Рисунок 111 – Пример умеренного количества фиброзных образований в ВНЧС

Рисунок 112 – Пример практически полного замещения полости сустава фиброзными образованиями

В таблице 21 показано количество пациентов в зависимости от выраженности фиброзирования в ВНЧС и давности заболевания.

Таблица 21 – Количество пациентов в зависимости от выраженности фиброзирования в ВНЧС и давности заболевания

	Выраженность фиброзирования в суставе		
	Небольшое количество фиброзных образований	Большое количество фиброзных образований	Полное замещение полости сустава фиброзными образованиями
Количество пациентов	25	41	1
Давность заболевания (в среднем со слов пациентов)	5,3 года	5,8 лет	4 года

Из данных таблицы видно, что степень фиброзирования существенно не зависит от давности заболевания. Видимо, она связана с индивидуальной выраженностью воспалительного процесса в пораженном суставе.

В таблице 21 представлен пример полного замещения полости сустава фиброзными образованиями. У пациентки К., 19 лет, перед операцией проведено исследование обоих ВНЧС с помощью МРТ. Была выявлена двусторонняя дислокация суставного дика без репозиции. На рисунке 113 представлено описание МРТ пациентки К.

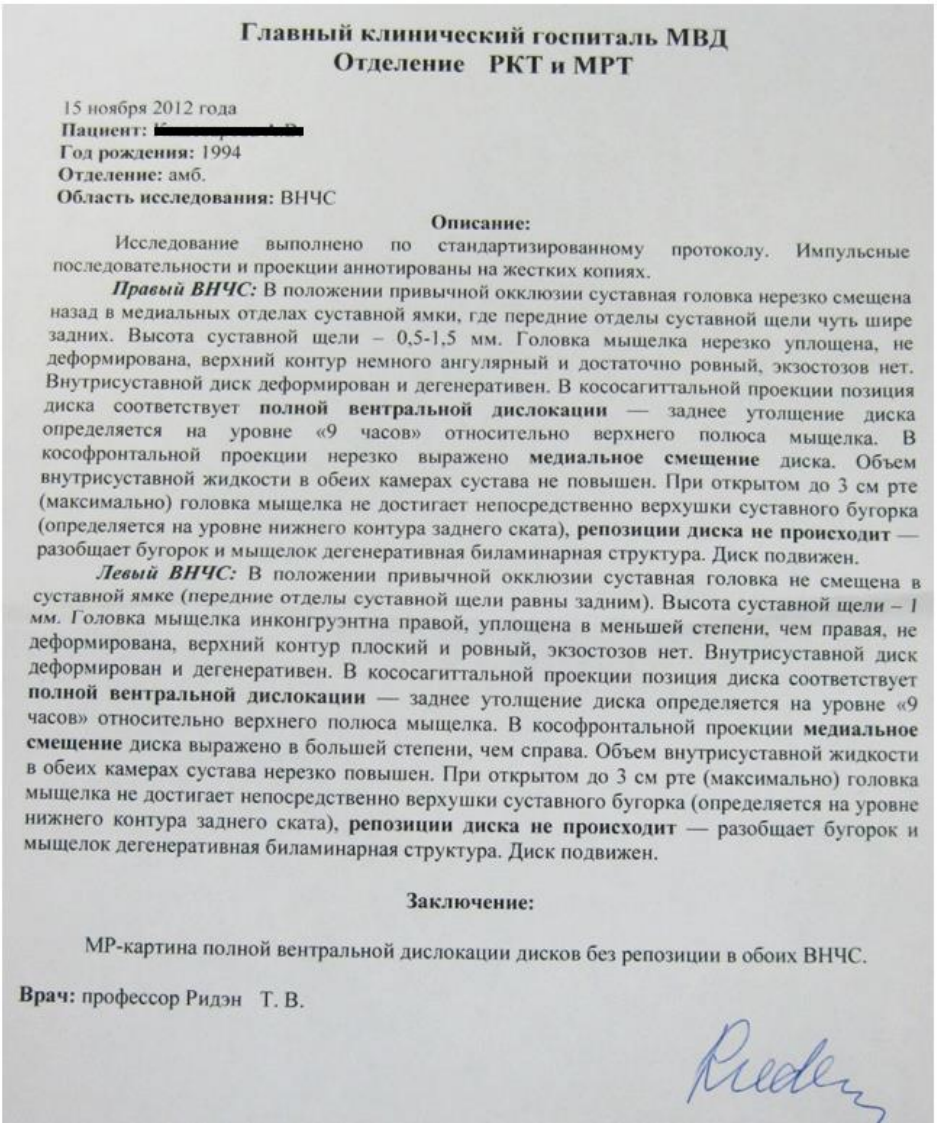

Главный клинический госпиталь МВД
Отделение РКТ и МРТ

15 ноября 2012 года
Пациент: [redacted]
Год рождения: 1994
Отделение: амб.
Область исследования: ВНЧС

Описание:

Исследование выполнено по стандартизированному протоколу. Импульсные последовательности и проекции аннотированы на жестких копиях.

Правый ВНЧС: В положении привычной окклюзии суставная головка нерезко смещена назад в медиальных отделах суставной ямки, где передние отделы суставной щели чуть шире задних. Высота суставной щели – 0,5-1,5 мм. Головка мыщелка нерезко уплощена, не деформирована, верхний контур немного ангулярный и достаточно ровный, экзостозов нет. Внутрисуставной диск деформирован и дегенеративен. В кососагиттальной проекции позиция диска соответствует **полной вентральной дислокации** — заднее утолщение диска определяется на уровне «9 часов» относительно верхнего полюса мыщелка. В кософронтальной проекции нерезко выражено **медиальное смещение** диска. Объем внутрисуставной жидкости в обеих камерах сустава не повышен. При открытом до 3 см рте (максимально) головка мыщелка не достигает непосредственно верхушки суставного бугорка (определяется на уровне нижнего контура заднего ската), **репозиции диска не происходит** — разобщает бугорок и мыщелок дегенеративная биламинарная структура. Диск подвижен.

Левый ВНЧС: В положении привычной окклюзии суставная головка не смещена в суставной ямке (передние отделы суставной щели равны задним). Высота суставной щели – 1 мм. Головка мыщелка инконгруэнтна правой, уплощена в меньшей степени, чем правая, не деформирована, верхний контур плоский и ровный, экзостозов нет. Внутрисуставной диск деформирован и дегенеративен. В кососагиттальной проекции позиция диска соответствует **полной вентральной дислокации** — заднее утолщение диска определяется на уровне «9 часов» относительно верхнего полюса мыщелка. В кософронтальной проекции **медиальное смещение** диска выражено в большей степени, чем справа. Объем внутрисуставной жидкости в обеих камерах сустава нерезко повышен. При открытом до 3 см рте (максимально) головка мыщелка не достигает непосредственно верхушки суставного бугорка (определяется на уровне нижнего контура заднего ската), **репозиции диска не происходит** — разобщает бугорок и мыщелок дегенеративная биламинарная структура. Диск подвижен.

Заключение:

МР-картина полной вентральной дислокации дисков без репозиции в обоих ВНЧС.

Врач: профессор Ридэн Т. В.

Рисунок 113 – Описание МРТ пациентки К

После трех малоэффективных артропункций с целью попытки осуществить репозицию смещенных суставных дисков была произведена артроскопия обоих суставов. В течение операции артроскопии левого ВНЧС при тщательном визуальном обследовании было обнаружено большое количество фиброзных образований, но наличия суставного диска не выявлено. Был сделан вывод, что полость сустава выполнена фиброзными образованиями. Было принято решение использовать их как псевдодиск, освободив его с помощью инструментов и гидравлической препаровки от механической связи с поверхностью нижнечелюстной ямки височной кости и поверхностью головки нижней челюсти. В послеоперационном периоде с интервалами 3-4

недели проводились артропункции под контролем УЗИ в течение 8 месяцев с целью предотвращения срастания псевдодиска с костными образованиями. В результате функция псевдодиска и сустава восстановились, что подтверждается Фото УЗИ сустава при открытом и закрытом рте, а также УЗИ ВНЧС во время открывания и закрывания рта, записанное на видео, которое находится на диске в приложении к диссертации.

К сожалению, пациентка и ее родители отказались от повторного, контрольного проведения МРТ. Пациента наблюдалась в течение трех лет, рецидива заболевания не отмечалось.

В послеоперационном периоде ни у кого из перенесших артроскопию осложнений не наблюдалось, отечность тканей околоушно-жевательной области на стороне операции была умеренной или незначительной, проходила она на 3 - 6 день, косметических дефектов впоследствии не оставалось (Рисунок 114).

Пример 1. Пациентка Н. через 37 суток после артроскопии

Пример 2. Пациентка Р. через 60 суток после АС

Рисунок 114 – Внешний вид области вмешательства через 1 – 2 месяца после артроскопии (Пример 1 и Пример 2)

Сонографические исследования, проведенные у пациентов в первые дни после операции, показали значительное улучшение положения суставного диска, но имелись воспалительные явления вследствие операционной травмы (Рисунок 115).

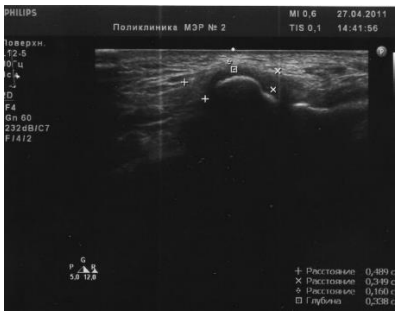

А Б

Пример 1.

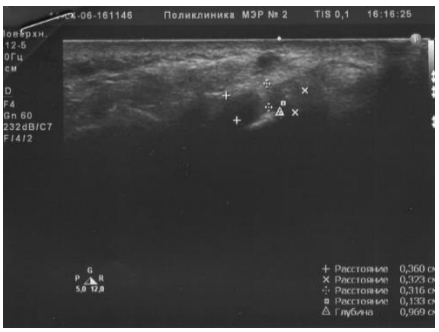

А Б

Пример 2.

Рисунок 115 – Изображения ВНЧС (Пример 1 и Пример 2) при УЗИ пациентов до артроскопии (А) и через 7 суток после артроскопии (Б).

На изображениях ВНЧС видно, что после вмешательства наблюдается лучшение положения суставного диска, но отмечаются снижение эхогенности диска и перифокальный отек прилежащих мягких тканей без четких контуров.

Через 2 - 3 недели после артроскопии, по стихании острых воспалительных явлений в области операционной травмы, начинали применять механотерапию. Раннее применение механотерапии обусловлено стремлением предупредить образование новых фиброзных сращений. Однако, как показали наши наблюдения, у больных, перенесших артроскопическое вмешательство, механотерапию следует проводить дозированно. У пациентки Н. после полуторамесячного применения аппарата Тарабайт появились боли в прооперированном суставе. При УЗИ обнаружен острый воспалительный процесс в полости сустава. Мы это расценили как осложнение механотерапии, поскольку пациентка Н., стремясь получить быстрейший эффект, пыталась увеличить степень открывания рта повышением силы механического воздействия на нижнюю челюсть. Конечно, одна из основных задач лечения заключается в увеличении степени открывания рта, но не путем растяжения капсулы, связочного аппарата и дальнейшей деформации смещенного суставного диска при давлении на него головки нижней челюсти при попытке широкого открывания рта, а нормализацией положения суставного диска и восстановлением его функции. Поэтому на данном этапе лечения механотерапия заключалась в подборе дозированных пассивных (с помощью аппарата) и активных движений нижней челюсти.

У другой пациентки также в результате чрезмерного применения механотерапии возникла болезненность собственно жевательной и височной мышц на противоположной стороне от пораженного сустава.

Гораздо более серьезное осложнение механотерапии после артроскопического вмешательства возникло у пациентки Т., которое заключалось в подвывихе суставного диска здорового (контрлатерального) сустава. После двух артропункций с применением метода гидравлического прессинга удалось нормализовать положение суставного диска. Два выше описанных осложнения купировались назначением противовоспалительного лечения и уменьшением активности механотерапии. Других осложнений при лечении больных с применением артроскопии не наблюдалось.

Ближайшие результаты комплексного лечения пациентов с применением артроскопии оценивались через 3- 4 месяца после операции. Восстановление полного объема движений отмечалось у 9 пациентов, у 7 человек открывание рта улучшилось до 4,0 – 4,2 см, а у 2 больных – только до 3.5 – 3,8 см. Жалобы на боли в указанные сроки после вмешательства никто из пациентов не предъявлял. При УЗИ почти полная нормализация положения суставного диска отмечалась у 12 пациентов. Примеры восстановления положения суставного диска у пациента К. после артроскопии и применения метода гидравлической репозиции диска при УЗИ ВНЧС представлены на рисунке 116.

А

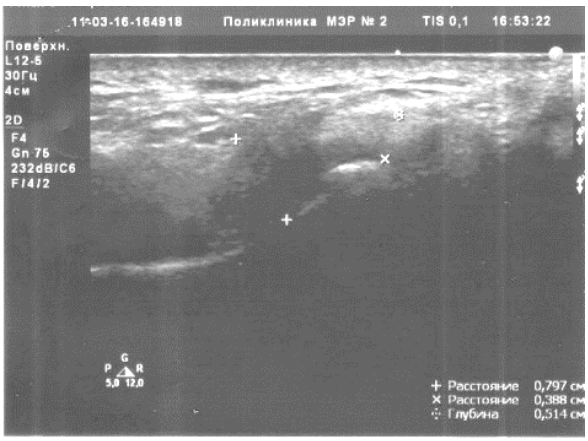

Б

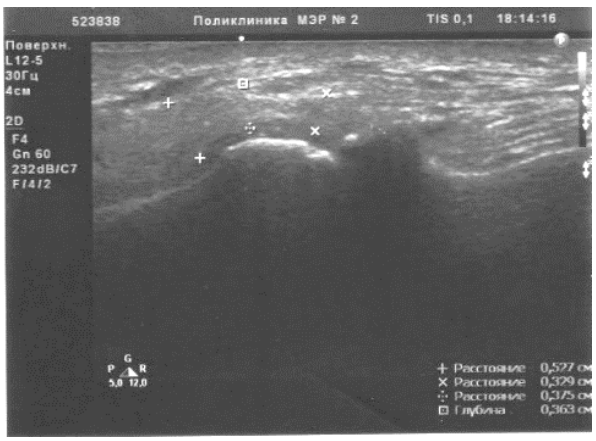

Рисунок 116 – Изображение ВНЧС при УЗИ пациента К. до артроскопии (А) и после артроскопии с применением метода гидравлической репозиции суставного диска (Б)

Согласно данным УЗИ у пациента К. до лечения выявлена выраженная деформация суставного диска (Рисунок 116, изображение А), после артропункции и применении метода гидравлической репозиции суставной диск расправлен равномерно распределен над головкой нижней челюсти (Рисунок 116, изображение Б).

В 4 суставах определялось правильное положение диска, но его движение осуществлялось не в полном объеме. У двух пациентов, согласно данным УЗИ, осталось частичное невправляемое смещение суставного диска, но степень открывания рта значительно увеличилась. Им продолжено лечение с помощью каппы и механотерапии до полного восстановления функции нижней челюсти. После окончания лечения, в том числе и реабилитационного, пациентам, перенесшим артроскопию, назначалась МРТ ВНЧС, результаты которой сравнивались с результатами МРТ, проведенной перед лечением (Рисунок 117).

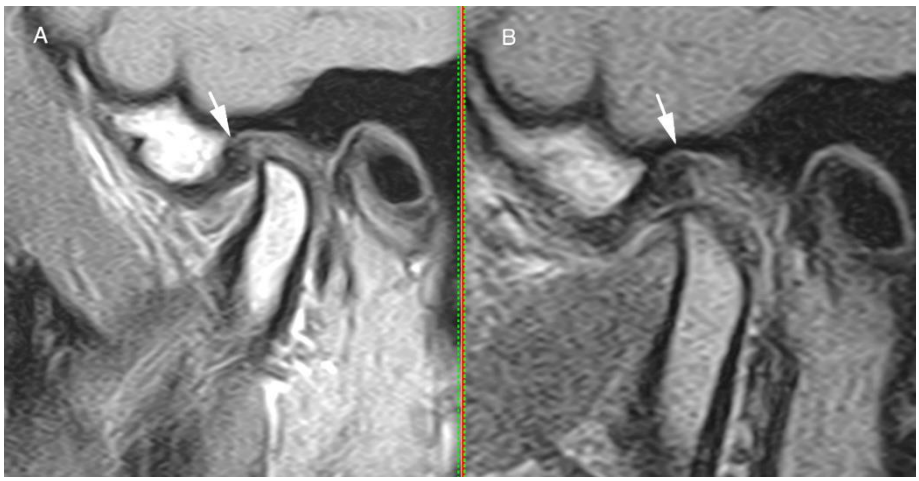

Рисунок 117 – Изображение левого ВНЧС пациентки Л., полученное при МРТ до лечения (А) и после лечения (В). Стрелками показан суставной диск. Перед лечением диск смещен кпереди, после лечения положение его восстановлено

Следует отметить, что у тех больных, которым артроскопия проводилась с двух сторон, восстановление функции правого и левого суставов происходило в разные сроки. Сложность восстановления движений диска может быть обусловлена его деформацией и «привыканием» к работе в новых условиях

после артроскопии, а также, возможно, незамеченными и не устраненными фиброзными спайками во время вмешательства. Однако при отсутствии эффекта от консервативного лечения и лаважа сустава артроскопия в настоящее время является единственным способом освобождения суставного диска от фиброзных сращений без большого оперативного вмешательства.

Глава 6. ФАРМАКОЛОГИЧЕСКОЕ СОПРОВОЖДЕНИЕ ПРИ ЛЕЧЕНИИ ВНУТРЕННИХ НАРУШЕНИЙ ВНЧС

Внутренние нарушения ВНЧС часто сопровождаются синовитом. При первом обращении у всех пациентов проводились УЗИ для определения состояния внутренних элементов сустава перед лечением. Оказалось, что у многих пациентов имелись явления синовита, требующие медикаментозного и физиотерапевтического лечения. На рисунке 118 представлены данные анализа результатов УЗИ у 164 пациента (244 сустава, у многих пациентов при отсутствии жалоб обследование проводилось с одной стороны) с внутренними нарушениями с целью выявления синовита во время первого посещения, перед началом лечения.

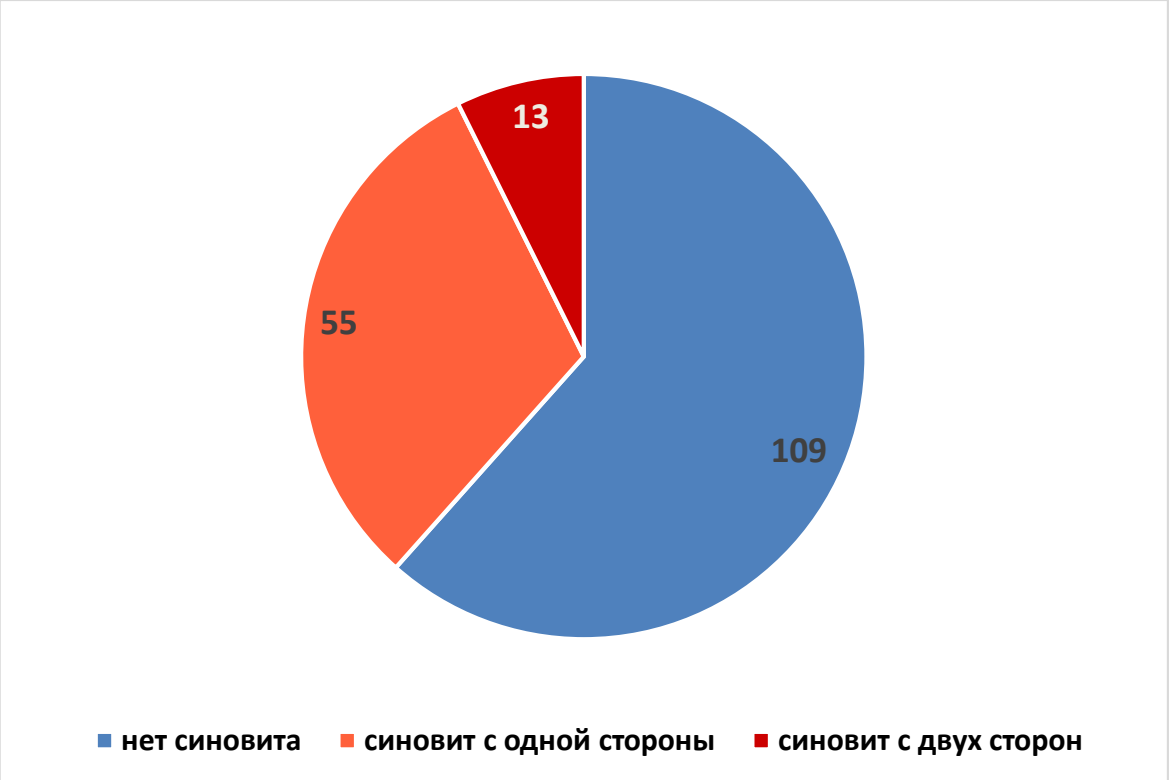

Рисунок 118 – Количество человек из группы 164 пациента, у которых при первом обращении при УЗИ выявлен синовит ВНЧС

Из диаграммы мы видим, что у 68 (55 + 13) человек требовалось лечение синовита, применение медикаментозных средств и физиотерапевтических процедур. Примеры обострения хронического воспалительного процесса в ВНЧС (синовита) представлены на рисунке 119.

Пример 1. Пациент Б.

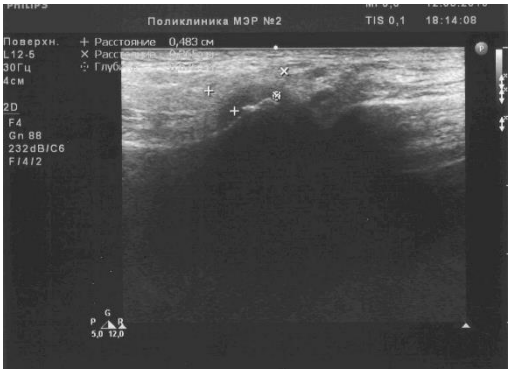

Пример 2.Пациент Х.

Рисунок 119 – Изображение ВНЧС пациента Б. (пример 1) и пациента Х. (пример 2). У обоих пациентов выявлено снижение эхогенности диска и перифокальный отек прилежащих мягких тканей без четких контуров

В случаях наличия синовита лечение начинали со снятия воспалительного процесса, протекающего в капсуле сустава [28]. В зависимости от степени выраженности воспалительных явлений использовались нестероидные противовоспалительные средства (НПВС) в инъекциях или таблетированных формах. Выбор препаратов этой группы с настоящее время широк и зависит от индивидуального статуса пациента. Чаще всего использовали такие препараты, как диклофенк, найз или мовалис. Применение медикаментозных средств позволяло в течение нескольких дней значительно снизить остроту воспалительных явлений и в большинстве случаев купировать болевой синдром.

В случаях незначительного выпота в суставной щели (чуть больше 0,2) при слабой боли или ее отсутствии пациенту рекомендовали в течение нескольких дней применять мазь с НПВС, например, вольтарен. Этого в большинстве случаев было достаточно для купирования синовита, что подтверждалось с помощью УЗИ (Рисунок 120).

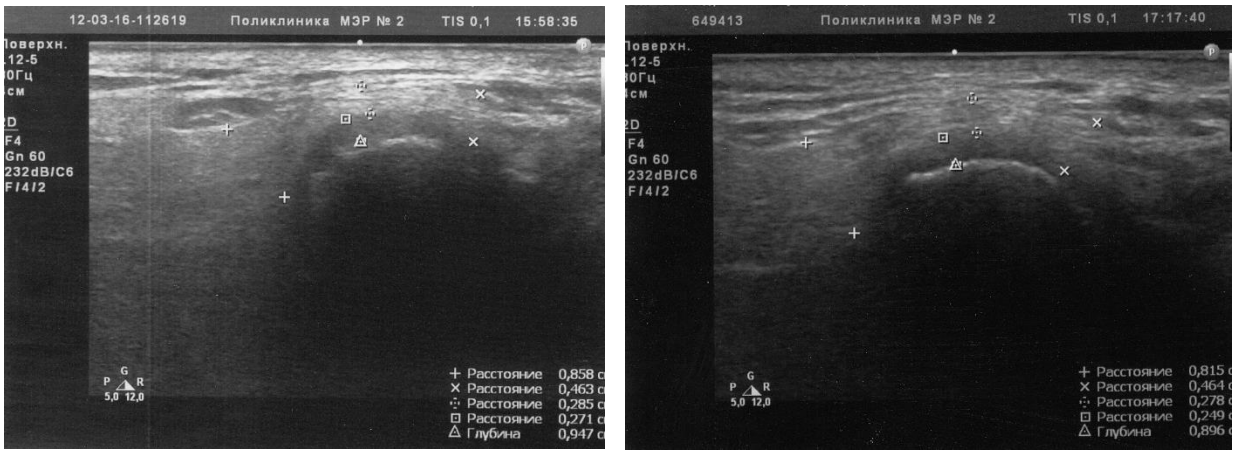

А Б

Рисунок 120 – Изображение левого ВНЧС пациента И. при УЗИ (А – явления синовита, увеличенное количество жидкости в суставной щели; Б – после проведения недельного курса применения НПВС, значительное снижение количества жидкости)

Если пациент предъявлял жалобы на боли, при подтверждении наличия синовита при УЗИ или МРТ назначались, кроме мази, таблетированные формы НПВС. При выраженной боли и значительном увеличении жидкости в полости сустава, кроме выше указанного лечения назначались компрессы с 20% раствором димексида. Кроме того, назначалось физиотерапевтическое лечение (ультрафонофорез с гидрокортизоном или магнитотерапия.

Мы не вводили в сустав кортикостероиды, так как не видели в этом необходимости. Кроме того, в литературе имеются указания на нежелательные эффекты в некоторых случаях при применении этих препаратов [241]. Авторы отмечают, что они чаще всего применяются при воспалительных заболеваниях суставов, но могут быть нежелательные эффекты.

Для определения эффективности медикаментозного лечения синовита мы провели исследование с помощью УЗИ и опроса 92 пациентов в возрасте от 18 до 60 лет с внутренними нарушениями височно-нижнечелюстного сустава, у которых диагностирован и подтвержден инструментально (по данным магнитно-резонансной томографии или УЗИ) синовит.

На рисунке 121 показана эффективность медикаментозного лечения у пациентов с внутренними нарушениями ВНЧС, сопровождавшихся синовитом.

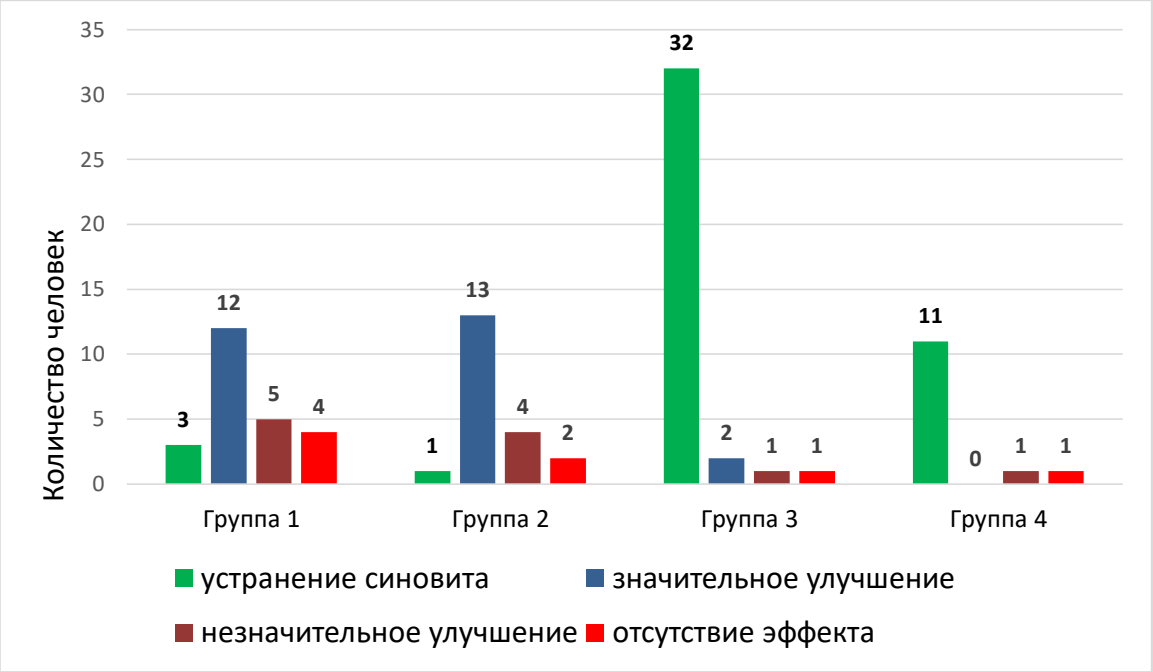

Рисунок 121 – Эффективность медикаментозного лечения у пациентов с синовитом

Пациенты были разделены на 4 группы и всех был проведен курс соответствующего лечения. Пациенты 1-й группы (24 человека), применяли препараты нимесулида внутрь или наружно. Пациентам 2-й группы (20 человек, имеющие противопоказания к применению НПВС) были назначены комплексные гомеопатические препараты Траумель «С» по 1 таб. 3 раза в день и мазь Цель «Т». В третью группу вошли пациенты (36 человек), у которых применялась медикаментозная терапия с одновременным применением лечебной каппы и метода гидравлической репозиции суставного диска (Артроцентез). Четвертая группа включала 12 пациентов, применяющих лечебную каппу с проведением артроцентеза с целью репозиции суставного диска, но дополнительно медикаментозная терапия им не проводилась, т. к. болевой синдром у них был слабо выражен. Эффективность лечения оценивалась по данным аналого-визуальной шкалы и с помощью УЗИ.

Из данных гистограммы рисунка 121 видно, что наиболее эффективно лечение синовита с одновременным применением медикаментозных средств и патогенетических методов (нормализация или улучшение положения суставного диска с помощью каппы и артроцентеза).

У пациентов 1-й группы по заявлениям пациентов и данным УЗИ в полное устранение боли и синовита наступило у 3человек, значительное улучшение субъективно и объективно наступило у 12 человек и незначительное улучшение у 5 и отсутствие эффекта – 4. У пациентов 2-й группы: положительный эффект отметили 14 пациентов, незначительное улучшение 4, не отметили улучшения – 2. Болеутоляющий эффект у пациентов 2-й группы развивался медленнее, чем при использовании препаратов нимесулида. У пациентов 3 и 4 групп острый воспалительный процесс купирован у 43 пациентов, но у исследуемых 4 группы положительный эффект получен в сроки от 1 до 6 месяцев.

Следует отметить, что при медикаментозном лечении структурные изменения в суставе с внутренними нарушениями остаются практически без изменений и в перспективе следует ожидать нового обострения процесса. Поэтому необходимо применять профилактическое и патогенетическое лечение данной патологии [153].

Чтобы выяснить, влияет ли стадия заболевания на частоту обострений синовита, проведен анализ результатов обследования 98 пациентов (141 сустав) с помощью УЗИ. Выявлено 30 суставов с обострением синовита у пациентов с подвывихом суставного диска и 31 сустав с обострением синовита у пациентов с хроническим вывихом суставного диска. Но, несмотря на одинаковое количество пациентов с синовитом при этих диагнозах, процентное отношение их различно. На рисунке 122 показано различное количество пациентов при разных диагнозах.

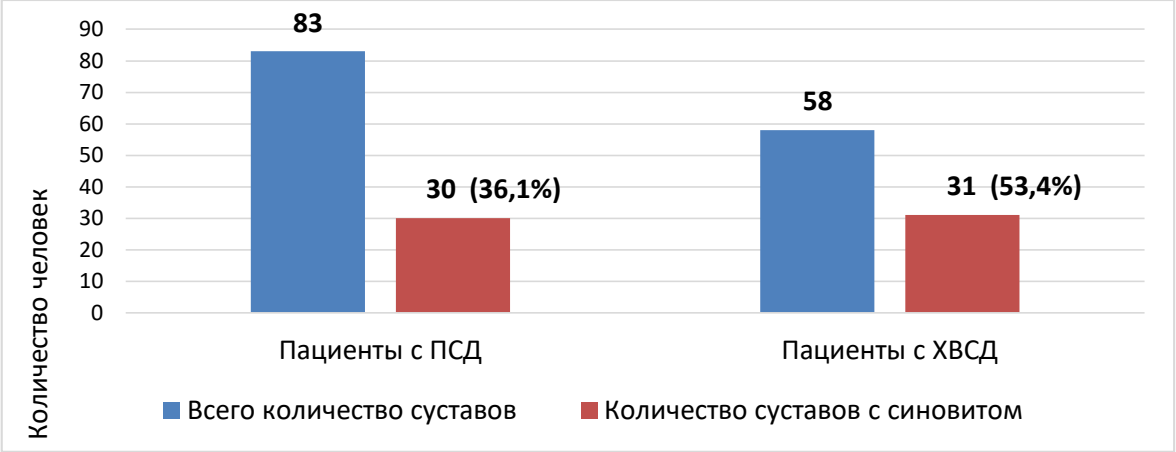

Рисунок 122 – Количество пациентов с синовитом при первом обращении у пациентов с подвывихом и хроническим вывихом суставного диска ВНЧС

Из данных гистограммы можно сделать вывод, что обострение хронического воспалительного процесса (синовит) у пациентов с хроническим вывихом суставного диска встречается в 1,5 (53,4/36,1) раза чаще, чем у пациентов с подвывихом диска.

Время, необходимое для купирования остроты воспалительного процесса, индивидуально и зависит интенсивности хронического воспалительного процесса, а также от общего состояния организма. Для нас, и пациентов, и врачей, имеют большое значение сроки лечения синовита. Это связано с тем, что активно вмешиваться в сустав (применение артроцентеза, артроскопии) при наличии обострения хронического воспалительного процесса не представляется возможным в связи с риском утяжеления заболевания и еще большего увеличения сроков лечения. Таким образом, медикаментозное лечение пациентов с синовитом требуется не только для снятия боли, но и для достижения возможности применять малоинвазивные вмешательства с целью восстановления нормальных анатомических взаимоотношений между элементами сустава.

На рисунке 123 представлено количество человек с разными сроками лечения синовита у 164 пациентов с выявленным при первом посещении обострении воспалительного процесса.

Рисунок 123 – Количество человек с разными сроками лечения синовита у пациентов с выявленным обострении воспалительного процесса при первом посещении

Как мы видим, у большинства пациентов с синовитом удается его купировать меньше, чем за месяц. Фактически для устранения выпота в суставной щели при комплексном лечении требуется от 1 до 3 недель. Также у большой части пациентов это требует месяц или чуть больше. Но у определенной части пациентов на лечение синовита уходит от 2 до 4 месяцев. Существует группа пациентов, у которых, несмотря на комплексное противовоспалительное лечение, выпот в суставе держится несколько месяцев. И это представляет большую сложность, так как лечение в это время проводится только с использованием каппы, а у нее довольно ограниченные возможности, а методы малоинвазивного вмешательства, позволяющие непосредственно воздействовать на суставной диск, применять при наличии выпота в сустав рискованно. У таких пациентов вопросы лечения синовита решаются индивидуально с участием ревматологов и физиотерапевтов.

В процессе лечения пациентов с внутренними нарушениями, который до восстановления функциональной и анатомической нормы длится в среднем около одного года и в некоторых случаях более года, а иногда до двух лет, нередко возникают обострения воспалительного процесса в суставе. При внутренних нарушениях исходно, если сустав не инфицирован во время

артроцентеза, инфекции в суставе нет, то есть, там стерильно. Воспалительный процесс обусловлен взаимной травмой во время движения нижней челюсти элементами сустава при нарушении их положения и формы, а также при системных заболеваниях аутоиммунными процессами.

Обострение воспалительного процесса в ВНЧС может наступить и во время лечения, согласно нашим наблюдениям, по разным причинам (жесткая пища, чрезмерное открывание рта, изменение окклюзии после лечения, удаления и протезирования зубов, от погодных условий, а также после артропункции, которая всегда является травмой). На рисунке 124 показаны возможные причины обострения синовита у пациентов с внутренними нарушениями в процессе многомесячного лечения.

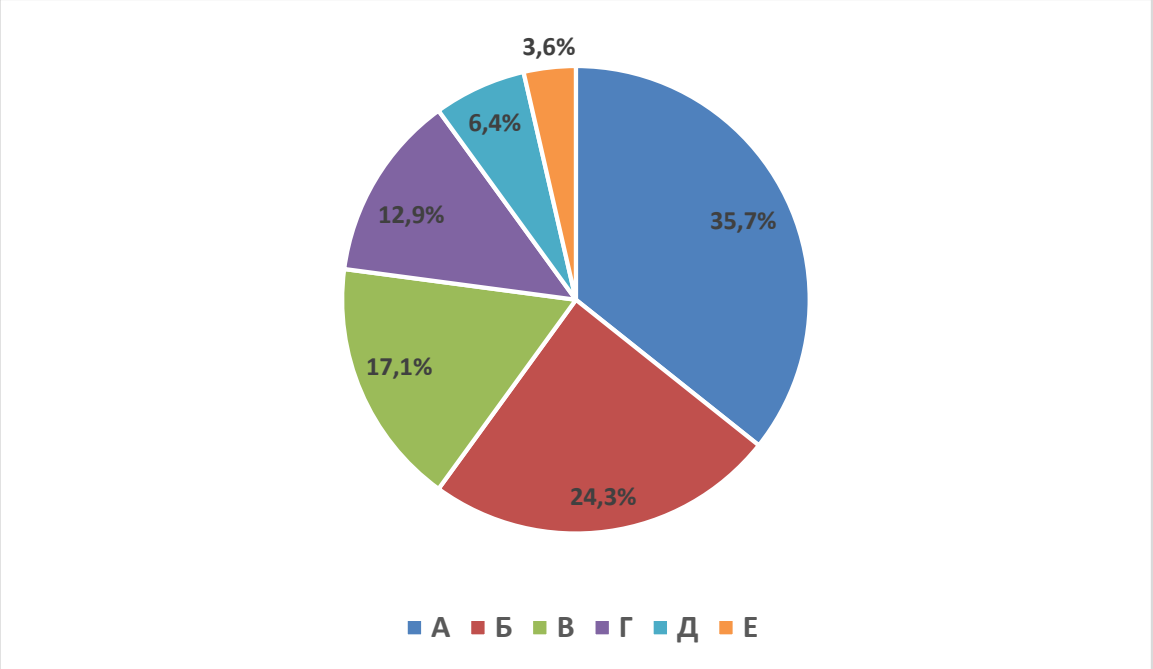

Рисунок 124 – Причины обострения воспалительного процесса в ВНЧС при внутренних нарушениях (появление синовита), возникающего в периодически в течение лечения пациентов; А- широкое и длительное открывание рта во время стоматологических манипуляций; Б – ухудшение погодных условий (похолодание, дожди и т.д.); В – заболевание ОРВИ; Г – обострение сопутствующих заболеваний; Д -артропункция; Е – другие причины (резкое изменение окклюзии, травма и другие)

Из данных диаграммы видно, что наиболее часто причиной обострения воспалительного процесса в суставе (вернее, не причиной, а фактором, влияющим на возникновение синовита), является широкое и длительное открывание рта во время стоматологических манипуляций и ухудшение погодных условия. Такие данные мы получили с помощью УЗИ при ежемесячном осмотре пациентов во время лечения.

Таким образом, во время лечения у большого количества пациентов периодически возникает синовит, требующий медикаментозного лечения.
На рисунке 125 показаны варианты возникновения синовита у пациентов в группе 88 человек с обострением воспалительного процесса в суставе.

Рисунок 125 – Варианты возникновения синовита у пациентов с обострением воспалительного процесса в суставе

При обследовании 150 пациентов, которые лечились в течение нескольких месяцев до восстановления функциональной нормы и нормального положения, и функции суставного диска, выявлено, что синовит у них в

течение этого времени случался у 82 человека. На рисунке 126 показано соотношение таких пациентов в процентах.

Рисунок 126– Количество пациентов с синовитом, возникавшим в течение лечения пациентов

Сроки лечения синовита, возникавшим в течение лечения пациентов с внутренними нарушениями, представлены на рисунке 127.

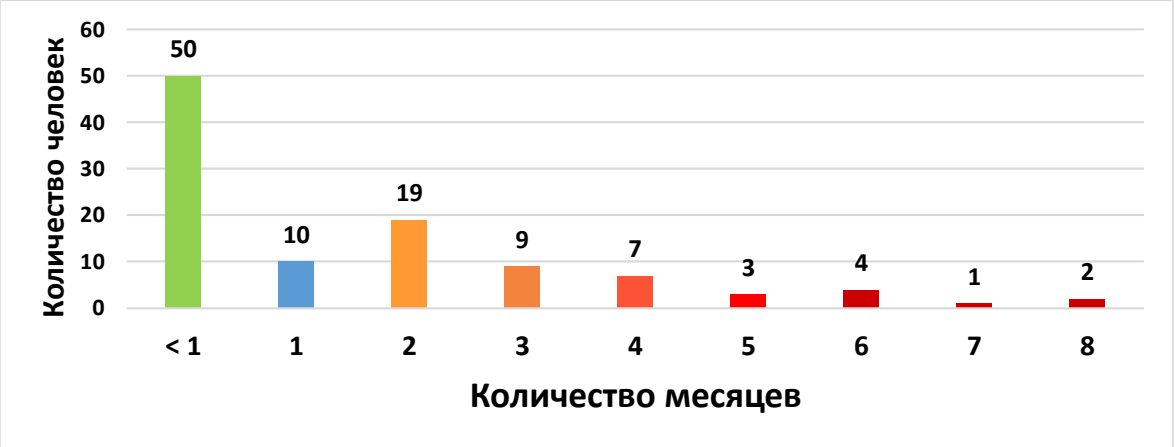

Рисунок 127 – Количество человек с разными сроками лечения синовита, возникавшим в течение лечения 150 пациентов с внутренними нарушениями

Показано, что в большинстве случаев удавалось купировать обострение синовита менее, чем за месяц, а у остальных пациентов чаще всего требовалось в среднем 2 месяца.

Результаты применения статистических методов обработки данных, отраженных в 4, 5, 6 главах. Измерение клинических показателей производилось для групп пациентов численностью 30-350 человек до и после применения лечения.

Нулевая гипотеза состояла в том, что распределение показателя между различными пациентами может описываться нормальным распределением. Для проверки нулевой гипотезы (нормальности распределения) был применен комбинированный тест на отклонение от нормального распределения (D'Agostino and Pearson's normality test). Значение уровня статистической значимости alpha было установлено на уровне 0.05 для всех проверяемых гипотез. Результаты теста p-value <alpha свидетельствуют о том, что нулевая гипотеза может быть отвернута и результаты изменения не могут быть описаны нормальным распределением. Результаты проверки теста на отклонение от нормальности распределения показали значение p-value от 0.45 до 0.12 для всех выборок. Таким образом, нулевая гипотеза не может быть отвергнута, и результаты измерений с высокой вероятностью могут быть описаны нормальным распределением.

Для проверки отсутствия систематического отклонения результатов изменения была использована методика оценки корреляции Пирсона для двух случайных выборок. Случайная выборка 10 различных пациентов показала коэффициент корреляции Пирсона 0.27 с достоверностью p-value = 0.67, что свидетельствует об отсутствии систематических погрешностей измерения, так как p-value меньше установленного значения статистической значимости alpha = 0.05. Следовательно, можно заключить, что результаты изменения являются нормальными, несмещёнными, с отсутствием систематической погрешности и относительной случайно распределённой погрешностью 2%.

Так как результаты измерений до и после различных методов лечения являются нормальными, для оценки статистической значимости гипотезы был выбран двухвыборочный t-критерий для независимых выборок (Independent two-sample t-test) Как известно, нормальность исходных выборок является

существенным условием применимость критерия Стьюдента. Именно для этого к результатам измерений был применен критерий на отклонение от нормального распределения, описанный выше.

Гипотеза, которая была проверена с помощью t-критерия, состоит в том, что распределение результатов измерений определённого клинического показателя до и после применения определённого лечения являются независимыми. Гипотеза верна, если значение p-value больше установленного уровня статистической значимости alpha = 0.05. Значения p-value <0.05 свидетельствуют о том, что независимость выборок может считаться опровергнутой, что свидетельствует о наличии статистически достоверной разницы между результатами измерения этого показателя до и после применения лечебной методики. Таким образом, статистически достоверная разница в различных выборках результатов измерений устанавливалась при результатах теста p-value <0.05.

Глава 7. ОБСУЖДЕНИЕ ПОЛУЧЕННЫХ РЕЗУЛЬТАТОВ.

Только за последние пять лет было принято первичных пациентов с патологией ВНЧС и проведено обследование по стандартизированной методике у 3500 человек. Однако большая часть пациентов по разным причинам не довела лечение до выздоровления. Многие больные, получив улучшение, удовлетворились полученным результатом. Другие прекратили лечение из-за возникших проблем личного или семейного характера, а также при появлении и обострении сопутствующих заболеваний, не связанных с патологией ВНЧС, при которых последняя отступала на второй план. Таким образом, на данный момент закончено лечение и проанализирована его эффективность у 1774 пациентов. Соотношение мужчин и женщин показано на рисунке 128.

Рисунок 128 – Соотношение женщин и мужчин, обратившихся за врачебной помощью с патологией ВНЧС

Возраст пациентов составлял от 16 до 80 лет. Определение среднего возраста пациентов с внутренними нарушениями не показательно [49].

У пациентов с заболеваниями ВНЧС выделяют три возрастных периода: 16–23 года – юношеский, 24–35 лет – ранний зрелый, 36–60 лет – поздний зрелый.

В нашем исследовании мы вынуждены вести еще один возрастной период – пожилой возраст в связи со значительным количеством пациентов старше 60 лет с внутренними нарушениями ВНЧС. Количество пациентов в каждой возрастной группе показано в таблице 22.

Таблица 22 – Количество пациентов с внутренними нарушениями ВНЧС в каждой возрастной группе в абсолютном и процентном отношении

Возрастные периоды (годы)	16-23 юношеский	24-35 ранний зрелый	36-60 поздний зрелый	61-80 пожилой	Всего
Количество человек	328	566	714	166	1774
В процентном отношении	18,5%	31,9%	40,2%	9,4%	100%

По литературным данным, прямой зависимости внутренних нарушений от возраста не отмечено, однако представленная таблица наглядно показывает достоверный рост количества пациентов последовательно от первого возрастного периода до третьего включительно и лишь в четвертом периоде имеется уменьшение количества больных с этой патологией. Такой факт можно объяснить следующими причинами:

1) плохой излечиваемостью данной патологии у пациентов юношеского возраста. Конечно, проводимое во многих случаях ортодонтическое лечение приводит к нормализации положения и функции суставного диска, но далеко не всегда, поскольку такая задача редко ставится ортодонтами, и еще реже контролируется положение суставного диска после лечения. И данная

патология в лучшем случае остается, а в худшем, что чаще всего, со временем переходит в следующую стадию. Таким образом, пациенты из первой возрастной группы переходят во вторую возрастную группу, и к ним прибавляются пациенты ранней зрелой группы, у которых эта патология возникла позднее. Теми же причинами можно объяснить и рост количества пациентов с внутренними нарушениями в группе позднего зрелого возраста.

2) уменьшение количества пациентов в четвертой возрастной группе, видимо, связано с уменьшением количества пожилых людей, особенно после 70-ти лет, а также, возможно, с уменьшением обращаемости с проблемами ВНЧС при появлении у них более влияющих на качество жизни заболеваний, чем патология этого сустава, если, конечно, последняя не ярко выражена.

Пациенты предъявляли различные жалобы. Чаще всего наблюдалось сочетание различных жалоб. Насколько часто предъявлялась та или иная жалоба, представлено в таблице 23.

Таблица 23 – Соотношение различных жалоб пациентов в абсолютном и процентном отношениях к общему их числу

Жалобы	Количество пациентов	Количество пациентов в процентах
Боли	**1261**	**71,1**
Щелчки	**846**	**47,7**
Ограничение открывания рта	**591**	**33,3**
Хруст	**385**	**21,7**
Заложенность уха	**286**	**16,1**
Девиация нижней челюсти	**262**	**14,8**
Дискомфорт	**137**	**7,7**

Чаще всего пациентов с патологией ВНЧС обращаться за врачебной помощью заставляли болевые ощущения. Доля пациентов, предъявлявших жалобы на болевые ощущения в ВНЧС, представлена на рисунке 129.

Рисунок 129 – Соотношение пациентов с жалобами на болевые ощущения в области ВНЧС к общему их числу

Таким образом, почти 3/4 пациентов с патологией ВНЧС страдают от болевых ощущений различной интенсивности. Согласно данным, представленным в таблице 24, чаще всего на периодические или постоянные болевые ощущения различной интенсивности жаловались 1261 человек, а среди пациентов с болью с одной стороны было 1102 человека, болью с двух сторон 159 пациентов, с иррадиирующей болью – 287 человек.

Таблица 24 – Количество пациентов с жалобами на боли в правом и левом суставах и на боли с иррадиацией

Жалобы на боли в ВНЧС	справа	слева	справа и слева	Боль с иррад.
Количество человек	530	572	159	287
Всего	1261			287

Зависимость возникновения болевого синдрома от степени поражения ВНЧС показана на рисунке 130.

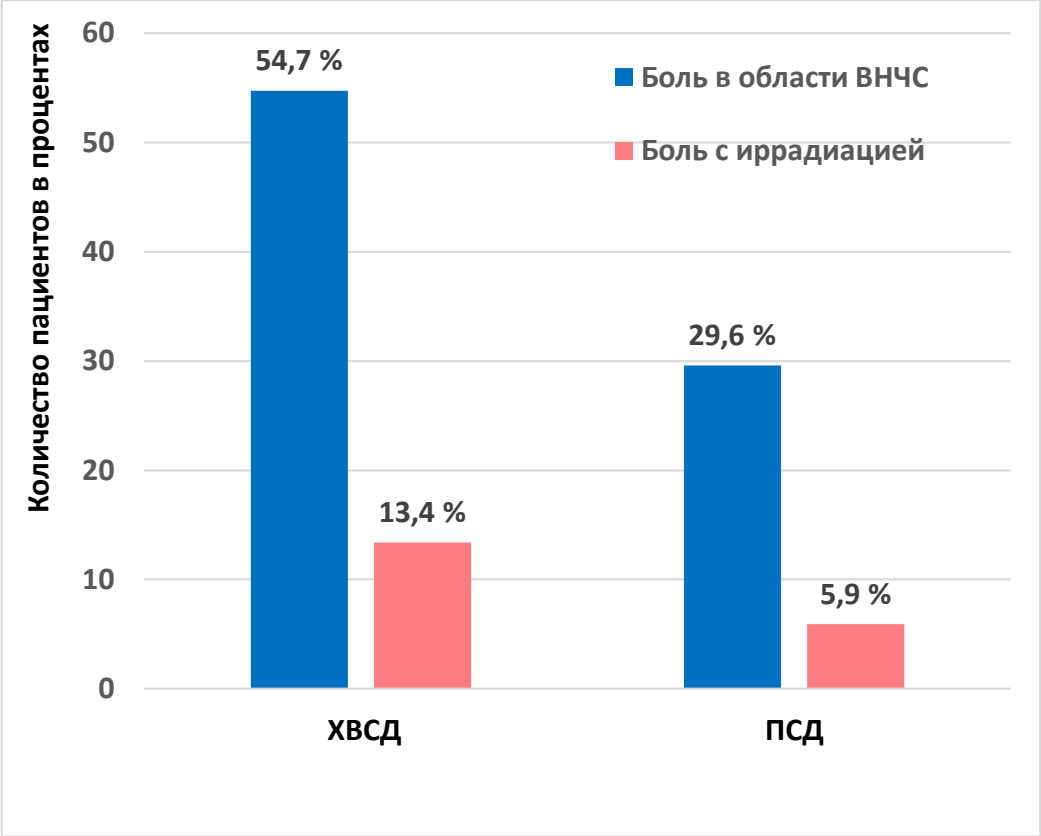

Рисунок 130 – Болевой синдром у 1261 из 1774 пациентов с внутренними нарушениями ВНЧС при первом посещении (ХВСД – пациенты с хроническим вывихом суставного диска, ПСД – пациенты с подвывихом суставного диска)

Из данных гистограммы видно, что значительно большее количество пациентов обращаются к специалисту с болевым синдромом, у которых имеется хронический вывих суставного диска, чем пациенты с его подвывихом. Это логично, поскольку при полном смещении суставного диска наблюдается большая деформация суставного диска и возникает более значительная травма элементов сустава при движениях нижней челюсти.

Данные гистограммы убедительно показывают значительно больший процент пациентов с болевым синдромом, в том числе с болевым синдромом с иррадиацией у пациентов с хроническим вывихом суставного диска, чем у больных с его подвывихом.

Дискомфорт отмечался в тех случаях, когда были в области ВНЧС неприятные ощущения, но не болевые.

Второй жалобой по частоте предъявления у пациентов с заболеваниями ВНЧС является жалоба на щелчки в суставе при движениях нижней челюсти. Процентное отношение пациентов с жалобами на щелчки в ВНЧС к общему числу пациентов представлено на рисунке 131.

Рисунок 130 – Процентное отношение пациентов с жалобами на щелчки в ВНЧС к общему числу пациентов

Данные рисунка показывают, что практически половина всех пациентов, обращающихся за врачебной помощью с патологией ВНЧС, предъявляет жалобы на щелчки в ВНЧС.

Количество пациентов с односторонними и двусторонними щелчками в процентном отношении к общему количеству больных с щелкающими суставами показано в таблице 25.

Таблица 25 – Количество пациентов с односторонними и двусторонними щелчками в процентном отношении к общему количеству больных с щелкающими суставами

С какой стороны щелчки	жалобы на щелчки в ВНЧС справа	жалобы на щелчки в ВНЧС слева	жалобы на щелчки в ВНЧС справа и слева
К-во человек	330	329	187
К-во человек в процентном отношении	39,0%	38,9%	22,1%
Всего	846 (47,7%)		

Щелканье в ВНЧС – это один из главных симптомов подвывиха суставного диска ВНЧС. Скорость перехода подвывиха суставного диска в его хронический вывих очень индивидуальна. В некоторых случаях подвывих суставного диска переходит в полный его вывих в течение нескольких дней или даже часов, но часто щелканье в суставе может отмечаться больными в течение многих лет без видимой динамики развития заболевания. Тем не менее давность возникновения щелчков может служить косвенным показателем стойких анатомических изменений в суставе. В нашем исследовании самая меньшая давность возникновения щелков составляла 1 день (1 случай), самая большая – 40 лет (два случая). На рисунке 132 показано количество пациентов в разные сроки появления щелчков в суставе в процентом отношении к общему числу больных со щелчками в суставе.

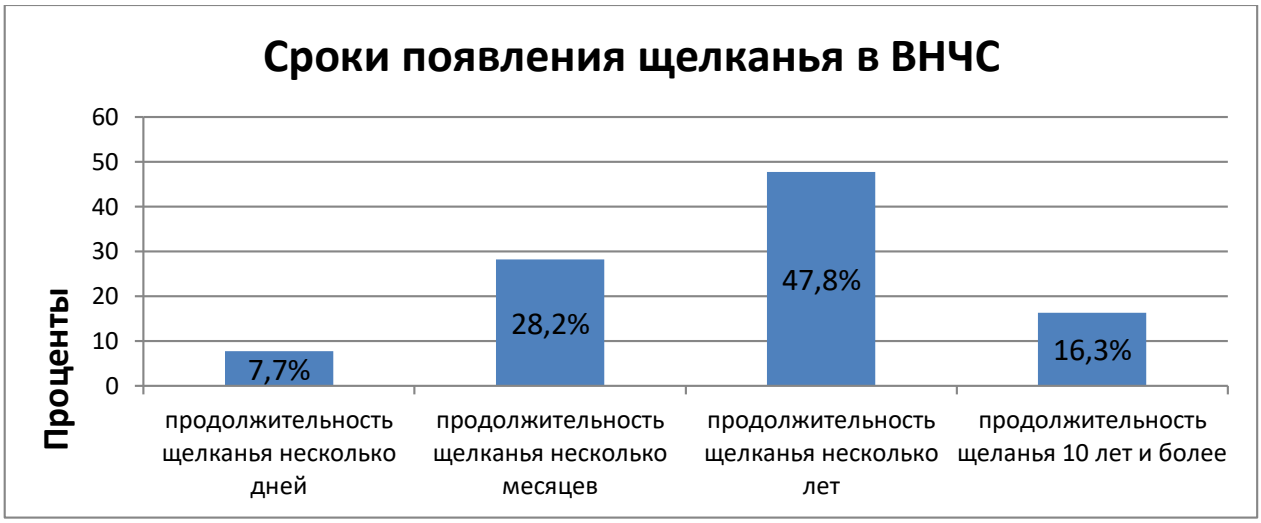

Рисунок 132 – Количество пациентов в разные сроки появления щелчков в суставе в процентом отношении к общему числу больных со щелчками в суставе (846 человек)

Большое количество пациентов отмечали наличие щелков в суставе в прошлом, но они какое-то время назад прекратились. Это практически во всех случаях связано с переходом патологического процесса в другую стадию (подвывих суставного диска переходит в хронический вывих суставного диска вследствие дальнейшего перерастяжения или разрыва заднедисковой связки). Случаи самостоятельного (без специального лечения) возвращения диска на место крайне редки, они иногда возможны лишь после недавнего смещения диска, но к полной норме все равно возврата нет, т.к. заднедисковая связка остается растянутой. Кроме того, если диск хоть какое-то время находился в смещенном состоянии, под давлением головки нижней челюсти обязательно происходит деформация смещенной части диска. Следовательно, практически все пациенты с диагнозом «Хронический вывих суставного диска» отмечали какое-то время щелчки в суставе, которые прекратились у них в разные сроки.

Многие пациенты отмечают ограничение степени открывания рта. Исчезновение щелчков совпадало с возникновением ограничения открывания рта и переходом подвывиха в хронический вывих суставного диска. На рисунке 133 показано количество пациентов с прекратившимися щелчками в

разные сроки в процентном отношении, и, следовательно, давность перехода подвывиха суставного диска в его хронический вывих.

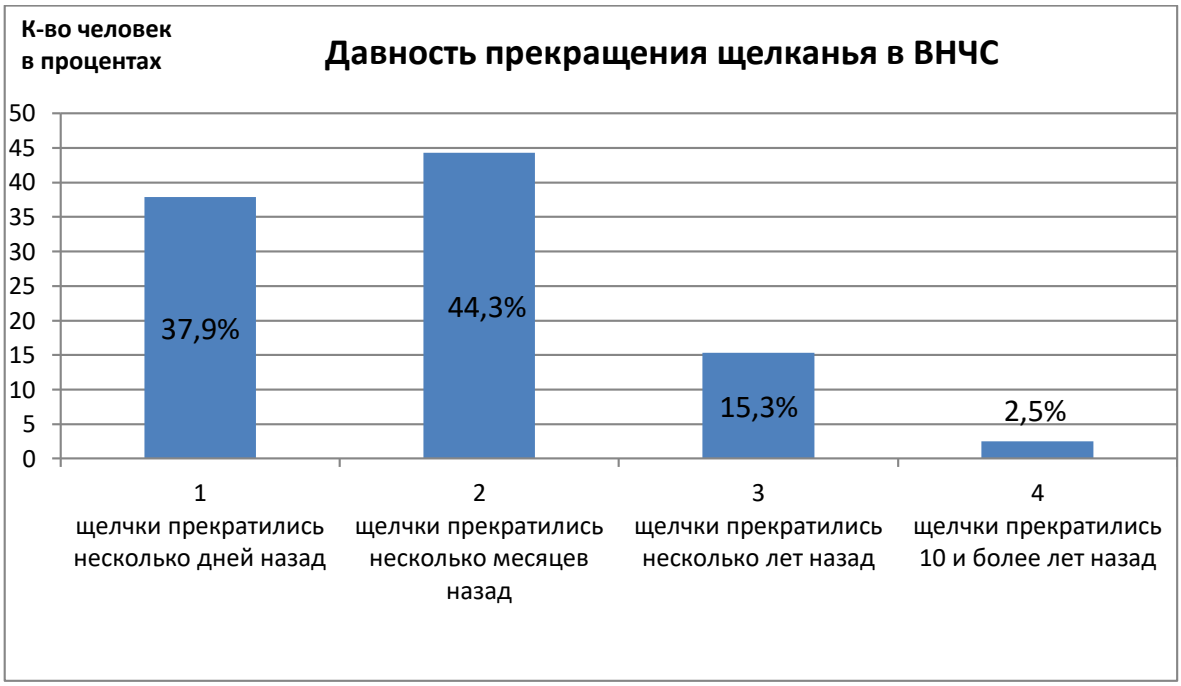

Рисунок 133 – Количество пациентов с прекратившимися щелчками в разные сроки в процентном отношении и появления ограничения степени открывания рта

Информация, имеющаяся на этой гистограмме, позволяет также сделать следующие выводы:

1. Пациенты, у которых щелчки в суставе прекратились несколько дней назад (1-й столбец на рисунке) обратились за медицинской помощью почти сразу, поскольку возникновение передней дислокации суставного диска без репозиции (хронического вывиха суставного диска) сопровождается, как правило, ограничением открывания рта и болевым синдромом.
2. Пациенты, данные по которым представлены 2, 3,4 столбцами рисунка или не обращались за медицинской помощью, или обращались, но при лечении не удалось репонировать смещенный суставной диск.
3. Если бы лечение пациентов с внутренними нарушениями в первой стадии смещения суставного диска (передний подвывих диска, которое

проявляется щелчками в суставе) проводилось, и было бы эффективным, то вторая стадия (переднее смещение диска без репозиции) не возникла. Значит, пациенты не страдали бы длительное время – от нескольких месяцев до многих лет – от ограничения открывания рта и периодических болевых ощущений. Кроме того, лечение пациентов с подвывихом суставного диска, как правило, легче и короче по времени, чем с хроническим вывихом диска (это будет показано ниже).

4. «Щелкающий сустав» при диагнозе «Подвывих суставного диска» (дислокация суставного диска с репозицией) во всех случаях является показанием к лечению.
5. У многих пациентов звуковые явления в суставе отсутствовали, поскольку движения диска не было, а движение головки нижней челюсти было значительно ограничено. В качестве примера приводится фотография изображения ВНЧС при УЗИ при открытом и закрытом рте (Рисунок 134).

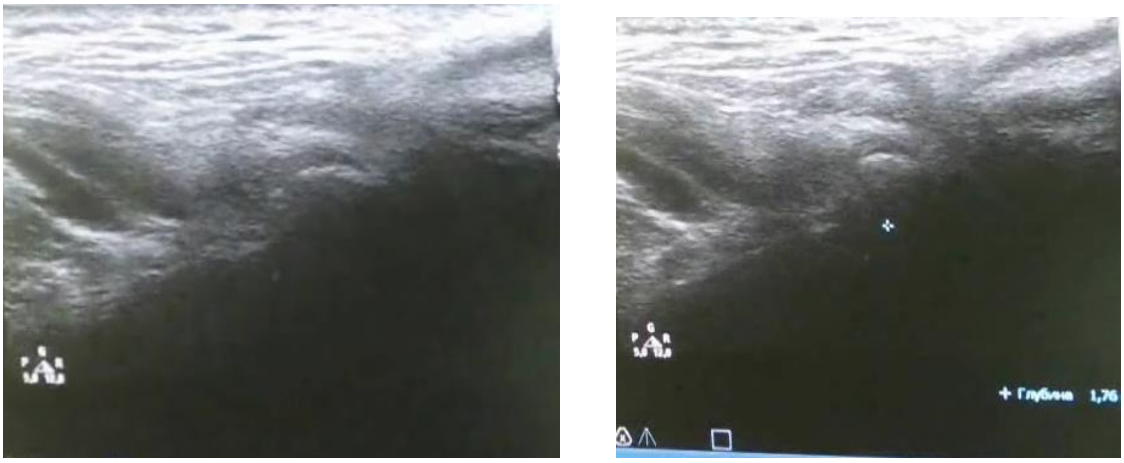

А Б

Рисунок 134 – Изображение при УЗИ правого ВНЧС у пациента П. с хроническим вывихом суставного диска (А – положение суставной головки нижней челюсти при закрытом рте; Б – положение головки нижней челюсти при отрытом рте)

На изображениях видно, что положение головки нижней челюсти и суставного диска практически не изменяется. Движения головки нижней челюсти практически только вращательные, открывание рта до 2,5 см.

Пациенты не всегда могут различить характер звуковых явлений в собственных ВНЧС. Часто приходилось объяснять разницу между щелканьем и хрустом. И даже после разъяснений пациенты иногда хруст расценивали как щелчки в суставе, и наоборот. В каждом конкретном случае мы уточняли характер звуковых явлений в суставе, но главным образом ориентировались на ощущения самих пациентов. Соотношение пациентов с жалобами на хруст с одной стороны и с двух сторон показано на рисунке 135.

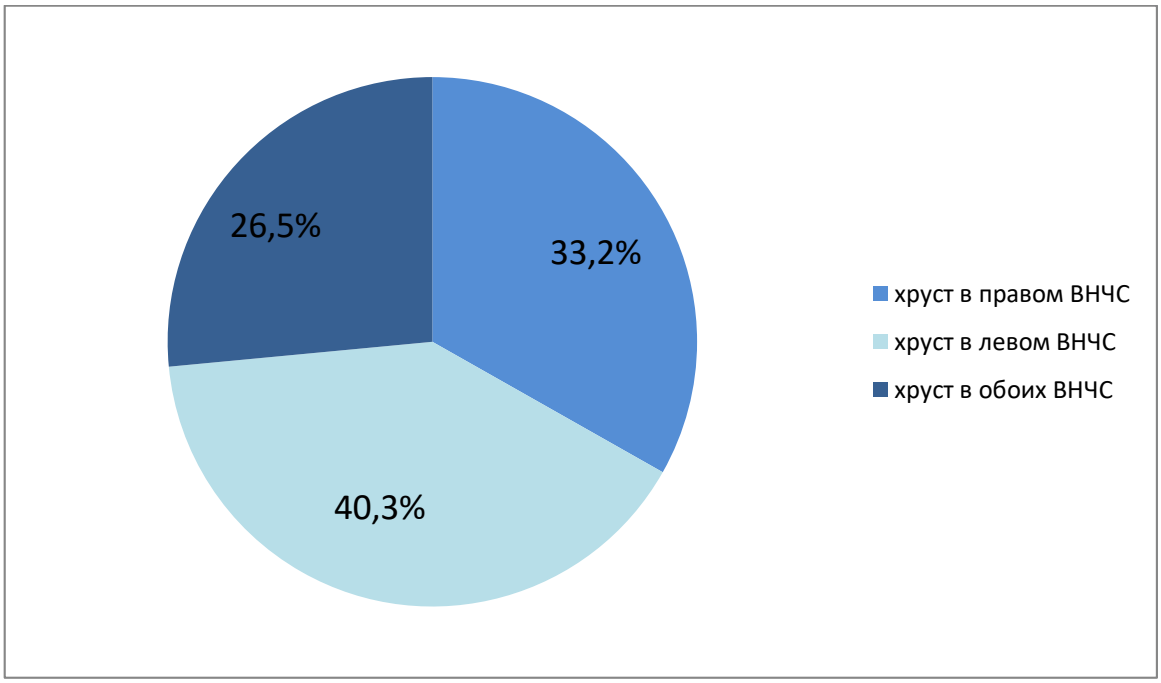

Рисунок 135 – Соотношение пациентов с жалобами на хруст с одной стороны и с двух сторон

В большинстве случаев хруст в суставе является показателем наличия артрозных изменений, хотя иногда при УЗИ отмечался хруста суставе в результате неправильного, сложного движения суставного диска при движениях нижней челюсти без признаков артроза при рентгенологическом

обследовании. Наличие жалобы на хруст в суставе в сочетании с другими симптомами предполагает большую вероятность наличия остеоартроза и позволяет на ранних стадиях обследования прогнозировать степень сложности и длительность лечения.

Девиация нижней челюсти. Относительно редкой жалобой пациентов с патологий ВНЧС является жалоба на криволинейное движение нижней челюсти и еще меньше – на девиацию (отклонение от средней линии) нижней челюсти при открывании рта. Большинство пациентов не обращают на это внимания и узнают о девиации нижней челюсти лишь при осмотре их специалистом или после проведения аксиографии или кинезиографии (Рисунок 136).

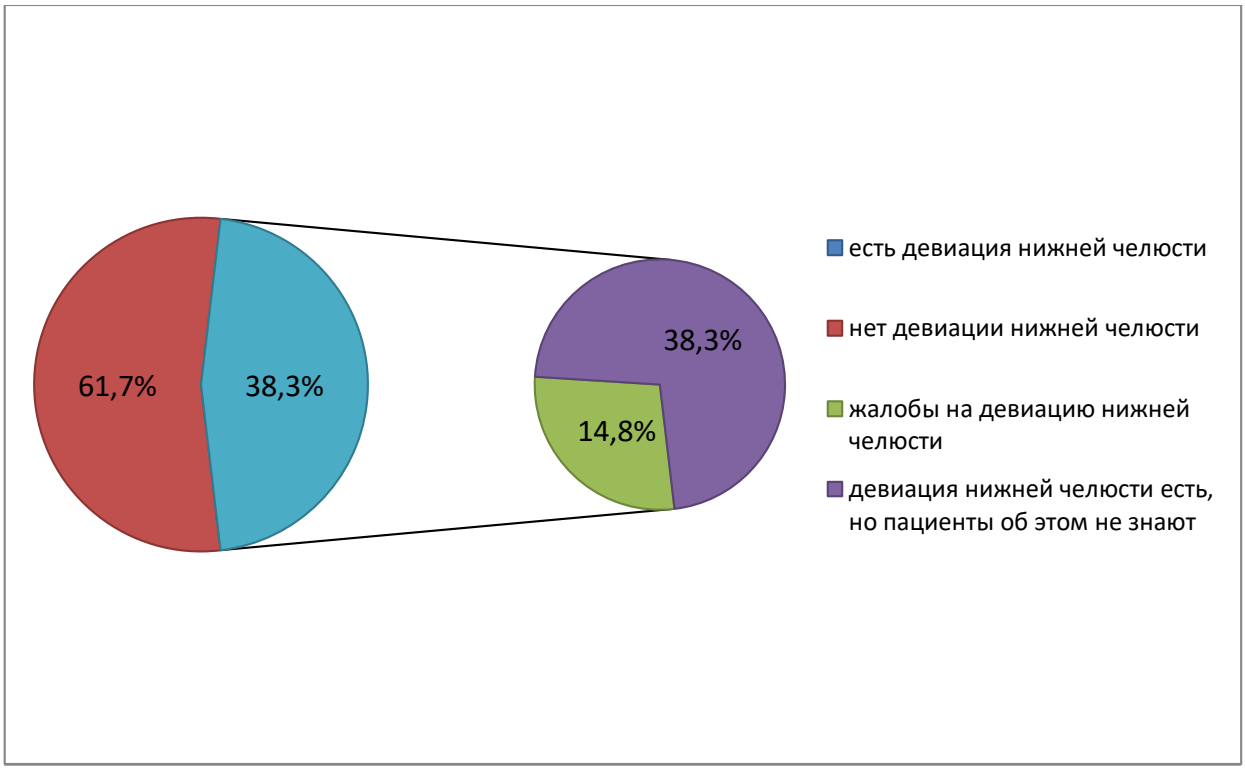

Рисунок 136 – Девиация нижней челюсти у пациентов с заболеваниями ВНЧС в процентном отношении к общему количеству больных (1774 человека)

Диаграмма показывает, что только 14,8% пациентов с девиацией нижней челюсти предъявляют жалобы на ее наличие, и, следовательно, 85,2% не подозревают об этом. А между тем данный симптом является одним из

признаков одностороннего переднего смещения суставного диска без репозиции. На рисунке 137 представлена статистически достоверная зависимость между девиацией нижней челюсти и вентральной дислокацией суставного диска без репозиции (хроническим вывихом суставного диска).

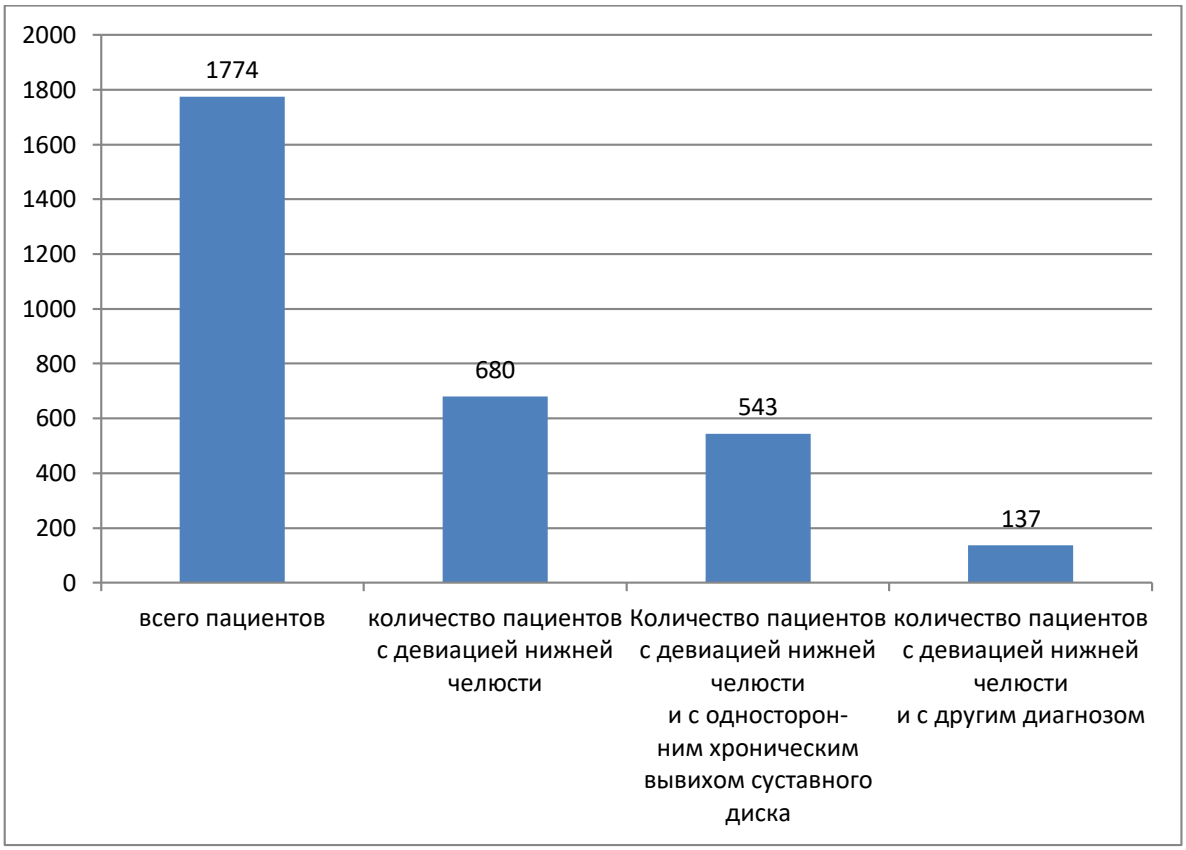

Рисунок 137 – Количество пациентов с симптомом девиации нижней челюсти и односторонним хроническим вывихом суставного диска

Приведенные данные свидетельствуют о том, что при обследовании пациентов нужно внимательно относиться к симптому девиации нижней челюсти и производить при необходимости достаточно точные ее измерения.

Жалобы на заложенность уха отмечали 286 человек из общего числа больных (1774 человека). У 258 пациентов патологии при консультации оториноларинголога со стороны уха не выявлено. В ходе дальнейшего лечения у 212 пациентов заложенность уха исчезала, что являлось доказательством

раздражения ухо-височного нерва у многих больных с внутренними нарушениями ВНЧС. Количество больных с заложенностью уха с одной и с двух сторон в абсолютном и процентном отношениях представлено в таблице 26.

Таблица 26 – Количество пациентов с жалобами на заложенность уха с одной и двух сторон

Жалобы	жалобы заложен. уха справа	жалобы заложен. уха слева	жалобы заложен. с двух сторон	Всего пациентов с жалобами на заложен. уха
Количество пациентов	115	120	51	286
Количество пациентов в процентном отношении к общему числу больных (1774 человека)	6,5%	6,7%	2,9%	16,1%

Согласно данным таблицы, такую жалобу предъявляют 16,1 % общего количества пациентов, а это практически каждый шестой пациент. Причем в расчет принимались только те пациенты, у которых после обследования у оториноларинголога патологии уха не выявлено. Практически у всех этих больных определены внутренние нарушения ВНЧС, поставлен диагноз и

подтвержден при МРТ. Надо отметить, что в 10 случаях имело место расхождение диагноза, поставленного при клиническом обследовании и диагноза после МРТ. У 6 из этих 10 пациентов был поставлен предварительный диагноз «Подвывих суставного диска» (Вентральная дислокация суставного диска с репозицией) на стороне заложенного уха, а при МРТ было обнаружено медиальное смещение суставного диска. У трех из этих же 10 человек клинический диагноз был «Хронический вывих суставного диска» (вентральная дислокация суставного диска без репозиции), а при МРТ также медиальное смещение суставного диска. Еще в одном случае получили неожиданный результат: вместо предполагаемого подвывиха суставного диска при МРТ обнаружена норма. В этом случае причина заложенности уха осталась неизвестной, ведь накануне были консультации ЛОР-врача и невропатолога, которые патологии, объясняющей заложенность уха, не выявили.

На рисунке 138 представлено количество человек в процентном отношении из группы 286 пациентов с заложенностью уха и установленным диагнозом на соответствующей стороне.

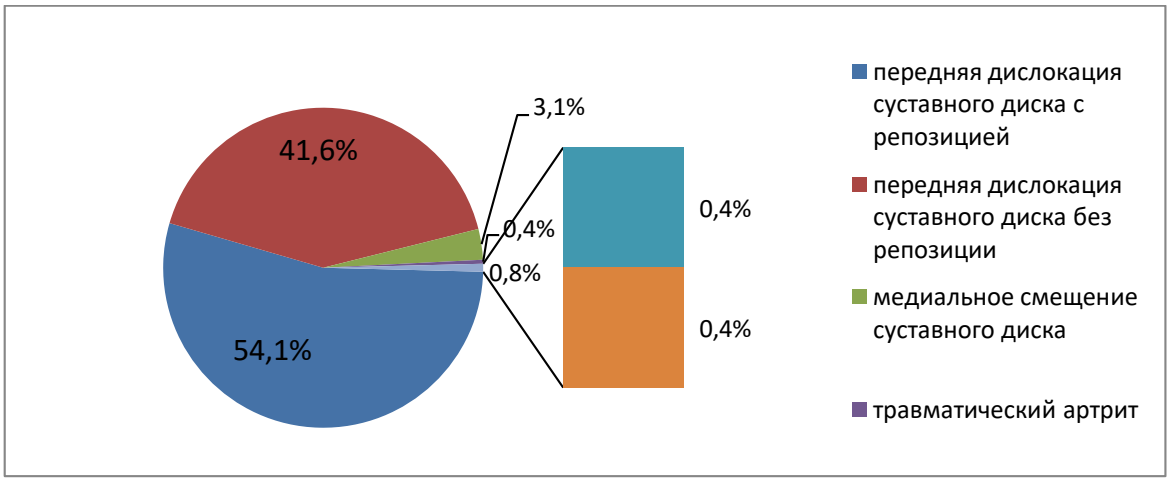

Рисунок 138 – Количество человек в процентном отношении из группы 286 пациентов с заложенностью уха и установленным диагнозом на соответствующей стороне

При анализе цифровых данных на этом рисунке можно сделать следующие выводы:

1. Причиной смещения головки нижней челюсти и давления на ушно-височный нерв может быть как вывих так и подвывих суставного диска.
2. Медиальное смещение суставного диска может быть причиной смещения головки нижней челюсти и это смещение нужно также лечить, как и любое другое.
3. Причиной смещения головки нижней челюсти и давления на ушно-височный нерв может быть хронический воспалительный процесс в суставе.

Сочетание жалоб. Пациенты с жалобами только на боль, или только на щелчки в суставе, и с другими «одиночными» жалобами встречаются не так уж и часто. В таблице 27 показано количество больных из группы в 1000 человек с патологией ВНЧС, предъявивших «одиночные» жалобы.

Таблица 27 – Количество больных с патологией ВНЧС, предъявивших «одиночные» жалобы

Жалобы	К-во больных (из группы 1000 человек)	К-во больных в процентном отношении
Только на боль в суставе	104	10,4%
Только на щелчки в суставе	84	8,4%
Только на ограничение открывания рта	20	2%
Только на дискомфорт в области сустава	13	1,3%
Только на заложенность уха	11	1,1%
Только на хруст в суставе	5	0,5%
Только на девиацию нижней челюсти при открывании рта	4	0,4%
Всего	241	24,1%

Следовательно, более, чем 3/4 больных с патологий ВНЧС предъявляют не одну, а сразу две или более жалоб. Сочетание жалоб и количество пациентов с различными сочетаниями жалоб представлено в таблице 28.

Таблица 28 – Количество пациентов с различным сочетанием жалоб при заболеваниях ВНЧС

№ п/п	Сочетания жалоб	К-во больных (из группы 1000 человек)	К-во больных в процентном отношении	Установленные диагнозы у пациентов с данными жалобами (возможные варианты диагноза или их сочетания при предъявлении указанных жалоб)
1.	Боль, ограничение открывания рта	184	18,4%	ХВСД, БСД, синовит
2.	Боль, щелчки в суставе	176	17,6%	ПСД, синовит, БСД
3.	Боль, хруст в суставе	85	8,5%	ОА, ХВСД, синовит
4.	Боль, ограничение открывания рта, щелчки в суставе	76	7,6%	ХВСД, БСД, синовит, если щелчки в том же суставе – ХВСД с частичной репозицией диска, если щелчки в другом суставе –и ПСД с другой стороны
5.	Щелчки в суставе и девиация нижней челюсти	51	5,1%	ХВСД на стороне девиации, если щелчки в том же суставе – ХВСД

				с частичной репозицией диска, если щелчки в другом суставе –и ПСД с другой стороны
6.	Боль, ограничение открывания рта, хруст в суставе	45	4,5%	ХВСД, ОА, синовит
7.	Боль, щелчки в суставе, заложенность уха	44	4,4%	ПСД, синовит, смещение головки нижней челюсти кзади
8.	Боль, щелчки в суставе, ограничение открывания рта и заложенность уха	28	2,8%	ХВСД, БСД, смещение головки нижней челюсти кзади, если щелчки в другом суставе – и ПСД с другой стороны
9.	Боль, хруст в суставе, ограничение открывания рта и заложенность уха	27	2,7%	ХВСД, БСД, смещение головки нижней челюсти кзади
10.	Щелчки в суставе и ограничение открывания рта	26	2,6%	ХВСД, если щелчки в том же суставе – ХВСД с частичной репозицией диска, если щелчки в другом суставе –и ПСД с другой стороны
11.	Боль, щелчки в суставе, ограничение открывания рта и девиация нижней челюсти	22	2,2%	ХВСД, синовит на стороне девиации, если щелчки в том же суставе – ХВСД с частичной репозицией диска, если щелчки в другом

				суставе –и ПСД с другой стороны
12.	Боль, ограничение открывания рта и девиация нижней челюсти	21	2,1%	ХВСД, синовит на стороне девиации
13.	Боль, щелчки и хруст в суставе	19	1,9%	ХВСД, ПСД, БСД, синовит, ОА
14.	Боль, щелчки в суставе и девиация нижней челюсти	17	1,7%	ХВСД, синовит на стороне девиации, если щелчки в том же суставе – ХВСД с частичной репозицией диска, если щелчки в другом суставе –и ПСД с другой стороны
15.	Хруст в суставе и девиация нижней челюсти	17	1,7%	ХВСД, ОА
16.	Боль, ограничение открывания рта, хруст и щелчки в суставе	13	1,3%	ХВСД, БСД, ОА, синовит, если щелчки в том же суставе – ХВСД с частичной репозицией диска, если щелчки в другом суставе –и ПСД с другой стороны
17.	Боль, хруст в суставе и девиация нижней челюсти	14	1,4%	ХВСД, БСД, ОА, синовит
18.	Щелчки в суставе и заложенность уха	13	1,3%	ПСД, смещение головки нижней челюсти кзади
19.	Боль, хруст в суставе и заложенность уха	11	1,1%	ХВСД, ОА, синовит, смещение головки нижней челюсти кзади

20.	Боль и девиация нижней челюсти	10	1%	ХВСД, БСД, синовит
21.	Боль, ограничение открывания рта и заложенность уха	10	1%	ХВСД, синовит, смещение головки нижней челюсти кзади
22.	Боль, хруст в суставе, ограничение открывания рта и девиация нижней челюсти	10	1%	ХВСД, БСД, ОА, синовит
23.	Боль, щелчки, хруст в суставе и заложенность уха	8	0,8%	ХВСД, БСД, ОА, синовит, смещение головки нижней челюсти, если щелчки в другом суставе –и ПСД с другой стороны
24.	Боль, хруст в суставе, девиация нижней челюсти и заложенность уха	8	0,8%	ХВСД, БСД, ОА, синовит, смещение головки нижней челюсти
25.	Хруст в суставе и заложенность уха	8	0,8%	ХВСД, ОА, смещение головки нижней челюсти
26.	Ограничение открывания рта, щелчки и хруст в суставе	7	0,7%	ХВСД, ОА, если щелчки в другом суставе –и ПСД с другой стороны
27.	Ограничение открывания рта и хруст в суставе	7	0,7%	ХВСД, ОА
28.	Боль, девиация нижней челюсти и заложенность уха	5	0,5%	ХВСД, БСД, ОА, синовит, смещение головки нижней челюсти
29.	Боль, хруст в суставе, ограничение открывания рта и заложенность уха	5	0,6%	ХВСД, БСД, ОА, синовит, смещение головки нижней челюсти

30.	Щелчки и хруст в суставе	5	0,5%	ПСД, ХВСД
31.	Щелчки в суставе и ограничение открывания рта и девиация нижней челюсти	5	0,5%	ХВСД, если щелчки в другом суставе –и ПСД с другой стороны
32.	Щелчки в суставе, девиация нижней челюсти и заложенность уха	5	0,5%	ХВСД, смещение головки нижней челюсти
33.	Ограничение открывания рта и девиация нижней челюсти	5	0,5%	ХВСД
34.	Боль, щелчки, хруст в суставе, ограничение открывания рта и девиация нижней челюсти	3	0,3%	ХВСД, ОА, БСД, если щелчки в другом суставе – и ПСД с другой стороны
35.	Ограничение открывания рта, щелчки в суставе и девиация нижней челюсти	3	0,3%	ХВСД, если щелчки в другом суставе –и ПСД с другой стороны
36.	Боль, ограничение открывания рта, девиация нижней челюсти и заложенность уха	3	0,3%	ХВСД, БСД, синовит, смещение головки нижней челюсти
37.	Боль, щелчки, девиация нижней челюсти и заложенность уха	2	0,2%	ХВСД, БСД, синовит, смещение головки нижней челюсти, если щелчки в другом суставе –и ПСД с другой стороны
38.	Девиация нижней челюсти и заложенность уха	2	0,2%	ХВСД, смещение головки нижней челюсти
	Всего	1000	100%	

Как видно из данных таблицы, наиболее часто встречаемые сочетания жалоб – на боль и ограничение открывания рта, на боль и щелчки в суставе, а всего после опроса 1000 пациентов определилось 38 сочетаний жалоб. Знание сочетаний жалоб и их значение может помочь в постановке предварительного диагноза, а, значит, и в составлении плана обследования пациента с заболеванием ВНЧС. В результате формулирование диагноза получается сложным, состоящим из нескольких диагнозов, но вполне отражает патологические изменения в суставе, например, «Вентральная дислокация суставного диска правого височно-нижнечелюстного сустава без репозиции, вторичный остеоартроз, синовит. Вентральная дислокация суставного диска левого височно-нижнечелюстного сустава с репозицией. Болевой синдром дисфункции височно-нижнечелюстного сустава справа».

В таблице 29 представлены данные о количестве пациентов с различными вариантами переднего смещения суставного диска с правой и левой стороны.

Таблица 29 – Количество пациентов с различными вариантами переднего смещения суставного диска с правой и левой стороны

Сочетания диагнозов с правой и левой сторон	ХВСД с одной стороны, с другой стороны норма	ХВСД с двух сторон	ХВСД с одной стороны, с другой ПСД	ПСД с одной стороны, с другой норма	ПСД с двух сторон
Количество пациентов	501	91	156	543	252
Количество пациентов в процентном отношении к общему количеству больных	28,4%	5,1%	8,8%	30,6%	14,2%

Согласно данным таблицы 29, полученным при клиническом и рентгенологическом обследовании, после суммирования количества пациентов с разными вариантами переднего смещения суставного диска внутренние нарушения (смещение суставного диска) выявлены в подавляющем большинстве случаев. На рисунке 139 показано соотношение пациентов с внутренними нарушениями с другими поражениями ВНЧС.

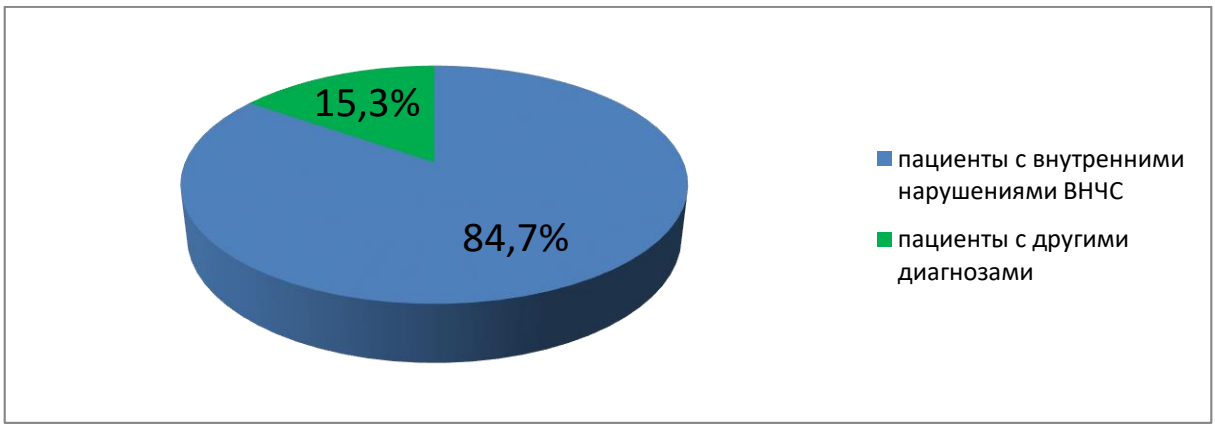

Рисунок 139 – Соотношение пациентов с внутренними нарушениями с другими поражениями ВНЧС в группе 1774 человека

Под другими диагнозами на этом рисунке подразумеваются следующие: гипермобильность нижней челюсти (хронический вывих сустава), синовит, остеоартроз, болевой синдром дисфункции ВНЧС, контрактура нижней челюсти различного генеза и другие патологические состояния, не сопровождающиеся смещением суставного диска у этих пациентов. Из данных рисунка видно, что пациенты с заболеваниями ВНЧС без внутренних нарушений (без смещения суставного диска) составляют всего 15,3% , а с внутренними нарушениями, в том числе с сочетанием с синовитом, гипермобильностью и артрозом в различных вариантах – 84,7%.

Обсуждение результатов МРТ. Обработаны и проанализированы результаты МРТ ВНЧС 221 пациента с заболеваниями ВНЧС, проведенным и описанным по стандартным методикам [41]. Рассматривались следующие параметры состояния элементов обоих височно-нижнечелюстных суставов:

- наличие смещения головки нижней челюсти и направление этого смещения
- деформация и дегенерация правого и левого суставного диска
- направление его смещения
- степень подвижности диска
- морфологические изменения диска
- наличие перфорации диска
- наличие адгезии диска к мыщелковому отростку нижней челюсти или к височной кости в области нижнечелюстной ямки
- увеличение количества суставной жидкости.

В таблице 30 представлено количество суставов со смещением головки нижней челюсти у пациентов с внутренними нарушениями по данным МРТ у группы 221 человек.

Таблица 30 – Количество суставов со смещением головки нижней челюсти у пациентов с внутренними нарушениями по данным МРТ у группы 221 человек

	Смещения головки нижней челюсти нет	Направление смещения головки нижней челюсти			
Сторона поражения		вперед	назад	вниз	латерально
Правый ВНЧС	114	44	58	4	1
Левый ВНЧС	123	39	54	4	1
Всего	237	83	112	8	2
Всего в процентном отношении	53,6 %	18,8 %	25,3 %	1,8 %	0,4%

Согласно данным таблицы 30, составленной по результатам МРТ, чуть ли не у половины пациентов с внутренними нарушениями ВНЧС положение головки нижней челюсти патологически изменено. Особенно много пациентов

со смещением мыщелкового отростка назад (25,3 %). А при перемещении головки нижней челюсти назад часто происходит давление на ушно-височный нерв [35; 81; 119]. По причине раздражения ушно-височного нерва через прослойку мягких тканей при смещении головки нижней челюсти существуют пациенты с выраженным болевым синдромом, сопровождающимся иррадиацией, при отсутствии острого воспалительного процесса в суставе. При смещении головки нижней челюсти вниз (8 суставов) выраженного увеличения объема внутрисуставной жидкости в этих суставах не выявлено (имеется небольшое увеличение ее количества, как у многих больных с внутренними нарушениями ВНЧС). Видимо, смещение головки нижней челюсти вниз у этих пациентов связано с особенностями деформации суставного диска или окклюзии.

Показателем степени поражения сустава и активности воспалительного процесса в нем являются признаки вторичного остеоартроза ВНЧС (в данной группе пациентов отсутствуют больные с первичным остеоартрозом). Количество суставов с морфологическими изменениями мыщелкового отростка у пацинетов с внутренними нарушениями ВЕЧС представлены в таблице 31.

Таблица 31 – Количество суставов с морфологическими изменениями мыщелкового отростка у пациентов с внутренними нарушениями ВНЧС

Сторона поражения	Головка нижней челюсти не изменена	Морфологические изменения головки нижней челюсти			
		Ремоделирование	Склероз кортикальной пластинки	экзостозы	узуры
Правый ВНЧС	82	130	36	29	7
Левый ВНЧС	98	114	37	39	9
Всего	180	244	73	68	16
Всего в процентном отношении	40,7 %	55,2 %	16,5 %	15,4 %	3,6 %

По данным таблицы 31, более чем у половины пациентов с внутренними нарушениями имеются признаки вторичного остеоартроза, а 15,4 % - экзостозы. Наличие экзостозов значительно затрудняет функцию суставного диска, а постоянное травмирование диска экзостозом поддерживает хронический воспалительный процесс и препятствует снятию острого воспалительного процесса при обострении.

У многих пациентов при проведении МРТ обнаруживается синовит ВНЧС. В таблице 32 показано количество пациентов с нормальным содержанием суставной жидкости в ВНЧС и с увеличенным ее объемом у пациентов с внутренними нарушениями ВНЧС.

Таблица 32 – Количество пациентов с нормальным содержанием суставной жидкости в ВНЧС и с увеличенным ее объемом у 221 пациента (442 сустава) с внутренними нарушениями ВНЧС

Сторона исследования	В норме	Увеличенное количество жидкости	Значительно больше	Всего
Правый ВНЧС	66	155	19	221
Левый ВНЧС	43	178	29	221
Всего	109	333	48	442
Всего в процентном отношении	24,7 %	75,3 %	10,8 %	100 %

Увеличенное количество жидкости свидетельствует об активности воспалительного процесса в суставе. Согласно данным таблицы 32, рентгенологом при МРТ у пациентов с внутренними нарушениями, кроме

диагноза, отражающем смещение суставного диска, поставлен диагноз «Синовит» в 48 из 442 суставов. Следует иметь ввиду, что при внутренних нарушениях воспалительный процесс, то есть хронический синовит, в той или иной степени активности, обусловленный постоянной взаимной травмой внутрисуставных элементов при движениях нижней челюсти в ВНЧС, присутствует всегда. А диагноз синовит ставится лишь при обострении этого воспалительного процесса, когда количество в суставе увеличивается значительно.

В таблице 33 представлены данные о количестве правых и левых суставов с деформацией и дегенеративными изменениями суставного диска и без указанной патологии согласно данным МРТ в группе 221 человек (442 сустава) с внутренними нарушениями ВНЧС.

Таблица 33 – Количество правых и левых суставов с деформацией и дегенеративными изменениями суставного диска и без указанной патологии согласно данным МРТ в группе 221 человек с внутренними нарушениями ВНЧС

Количество суставов	Форма и дегенерация суставного диска			
	Форма диска не изменена	Деформация диска	Дегенеративных изменений диска нет	Дегенерация диска
Количество правых суставов	22	199	1	220
Количество левых суставов	21	200	4	217
Всего	43	399	5	437
Всего в процентном отношении к общему числу правых и левых суставов (442)	9,7 %	90,3 %	1,1 %	98,9 %

Из данных таблицы 33 видно, что дегенеративные изменения суставного диска у пациентов с внутренними нарушениями ВНЧС определяется практически в 99 % случаев, а форма диска менее, чем в десятой части исследованных суставов не изменена.

Одним из важнейших показателей выраженности патологии сустава является степень подвижности суставного диска. Чем меньше подвижность диска, тем интенсивнее идет процесс фиброзирования в суставе, и наоборот, чем больше фиброзных сращений диска с окружающими тканями, тем меньше его подвижность. Количество суставов с подвижным, малоподвижным и с неподвижным суставным диском представлены в таблице 34.

Таблица 34 – Количество суставов с подвижным, малоподвижным и неподвижным диском

	Подвижность диска		
Сторона поражения	диск подвижен	диск частично подвижен	диск неподвижен
Правый ВНЧС	156	39	25
Левый ВНЧС	167	27	28
Всего	323	66	53
Всего в процентном отношении	73,1 %	14,9 %	12,0 %

Лечение пациентов с малоподвижным и неподвижным диском является особенно сложным из-за фиброзных сращений, препятствующих его репозиции.

Для лечения пациентов имеет значение направление смещения суставного диска. В таблице 35 представлено количество пациентов в абсолютном и

процентном отношении с различными вариантами направления смещения суставного диска при проведении МРТ у 221 пациента (442 сустава):

Таблица 35 – Количество пациентов в абсолютном и процентном отношении с различными вариантами направления смещения суставного диска по результатам проведении МРТ у 221 пациента (442 сустава)

	В одном из суставов	**В контрлатеральном суставе**	**Количество пациентов**	**Количество пациентов в процентном отношении к общему количеству с результатами МРТ, проведенной и описанной по стандартной методике**
Варианты смещения суставного диска у каждого из пациентов одновременно в правом и левом суставах	Передне-латеральное	Передне-латеральное	32	14,5 %
	Переднее-	Переднее	25	11,3 %
	Медиальное	Переднее	20	9,0 %
	Медиальное	Передне-медиальное	17	7,7 %
	Передне-медиальное	Передне-медиальное	16	7,2 %
	Передне-латеральное	Переднее	16	7,2 %
	Медиальное	Медиальное	14	6,3 %
	Передне-латеральное	Латеральное	14	6,3 %
	Передне-медиальное	Латеральное	13	5,9 %
	Латеральное	Передне-латеральное	13	5,9 %
	Норма	Передне-латеральное	10	4,5 %
	Передне-медиальное	Переднее	8	3,6 %

	Латеральное	Переднее	7	3,2 %
	Переднее	Передне-латеральное	5	2,3 %
	Переднее	Латеральное	3	1,4 %
	Норма	Передне-медиальное	2	0,9 %
	Латеральное	Медиальное	2	0,9 %
	Норма	Норма	2	0,9 %
	Медиально-заднее	Медиально-заднее	1	0,5 %
	Медиальное	Норма	1	0,5 %

Согласно данным таблицы 35, наиболее часто встречается сочетание в обоих суставах переднелатерального смещения суставного диска, переднего, а также медиального и переднемедиального. При анализе полученных данных можно сделать следующие предварительные выводы.

Если у пациента, не имеющего ограничений степени открывания рта, на основании имеющихся щелчков в обоих суставах при первичном осмотре ставится предварительный диагноз «Вентральная дислокация суставного диска с репозицией в обоих ВНЧС», то, согласно представленным статистическим данным приведенной таблицы 35, вероятность того, что у него имеется только переднее смещение суставного диска, всего лишь 11,3 %. В случае, если щелканье наблюдается только в одном суставе, а в другом никаких признаков поражения при осмотре не выявляется, вероятность того, что имеется только передний подвывих суставного диска и только в одном суставе, еще меньше – 3,6 % (см. строку пятую строку снизу в таблице). Эти данные свидетельствуют о том, что во всех случаях у пациентов с симптомами внутренних нарушений ВНЧС необходимо проводить МРТ и УЗИ обоих суставов.

Сравнение эффективности лечения пациентов с подвывихом и хроническим вывихом суставного диска ВНЧС. Деформация диска и состояние других элементов ВНЧС при разных стадиях внутренних

нарушений различны, необходимо определить и показать, как часто удавалось репонировать диск при применении окклюзионной шины без применения других методов репозиции с подвывихом и вывихом суставного диска. На рисунке 140 такая информация представлена.

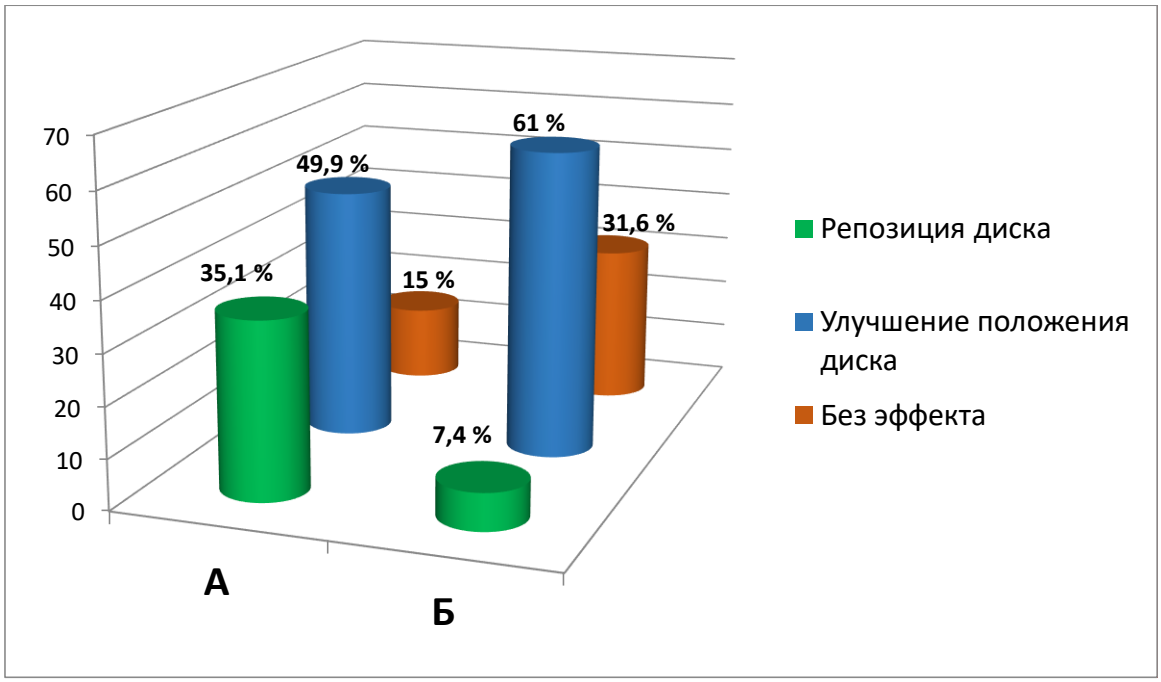

Рисунок 140 – Сравнение эффективности применения окклюзионной шины без применения других методов репозиции диска у пациентов с подвывихом суставного диска (А) и с хроническим вывихом суставного диска (Б)

Полная репозиция суставного диска произошла при применении только окклюзионной шины более, чем у третьей части пациентов с подвывихом суставного диска, тогда как у пациентов с вывихом суставного диска такой эффект произошел только у 7,4 %. Примерно у половины пациентов с тем и другим диагнозом наступило улучшение положения суставного диска в какой-либо степени. Практически никакого улучшения положения диска не наблюдалось у 15 % пациентов с подвывихом суставного диска, и у 31,6 % - с хроническим вывихом диска, т.е. более, чем в два раза чаще. Разница в эффективности применения окклюзионной шины у пациентов с разными

диагнозами объясняется большей деформацией суставного диска и большим фиброзированием в суставе у пациентов с хроническим вывихом суставного диска.

Сроки репозиции суставного диска при использовании окклюзионной шины без применения других способов репозиции суставного диска у пациентов с подвывихом диска и его хроническим вывихом оказались различными.

На рисунке 141 продемонстрировано количество пациентов с подвывихом суставного диска (линия ПСД) из группы 76 человек и с хроническим вывихом суставного диска (линия ХВСД) ВНЧС из группы 126 человек с различными сроками репозиции диска при использовании окклюзионной шины без применения других способов нормализации положения суставного диска.

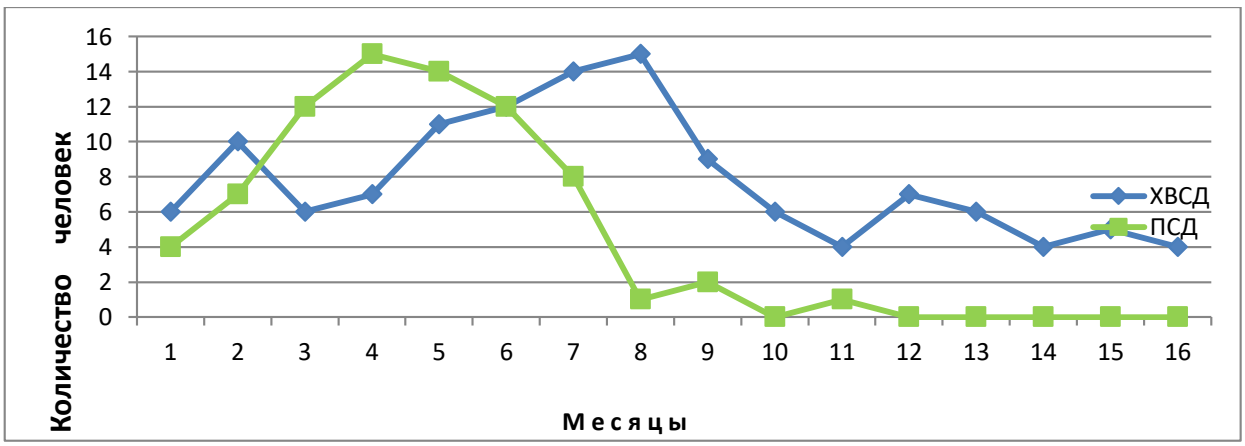

Рисунок 141 – Количество пациентов с подвывихом суставного диска (линия ПСД) и с хроническим вывихом суставного диска (линия ХВСД) ВНЧС с различными сроками репозиции диска при использовании окклюзионной шины (при успешном ее применении)

График показывает, что репозиция суставного диска происходит под влиянием окклюзионной шины быстрее у пациентов с подвывихом диска. Пик количества вылеченных пациентов с этим видом патологии находится в области 4 месяцев, а пик количества вылеченных пациентов с хроническим

вывихом приходится на 8 месяцев. Некоторое увеличение количества больных на 9 и 13,14 месяцы объясняется тем, что существует немногочисленная группа пациентов, у которых репозиция диска затруднена и растянута во времени, видимо, из-а выраженной деформации диска и/или спаечного процесса. Следовательно, при планировании лечения пациента необходимо предупреждать о том, что применять окклюзионную шину с невправляемым смешением диска необходимо 6-8 месяцев, а при необходимости и до 16 месяцев (синяя линия графика). Из рисунка также видно, что у пациентов, шина у которых была эффективной, репонирование суставного диска происходило в пределах одного года

Таким образом, средние сроки репозиции суставного диска у пациентов с внутренними нарушениями ВНЧС следующие (Рисунок 142):

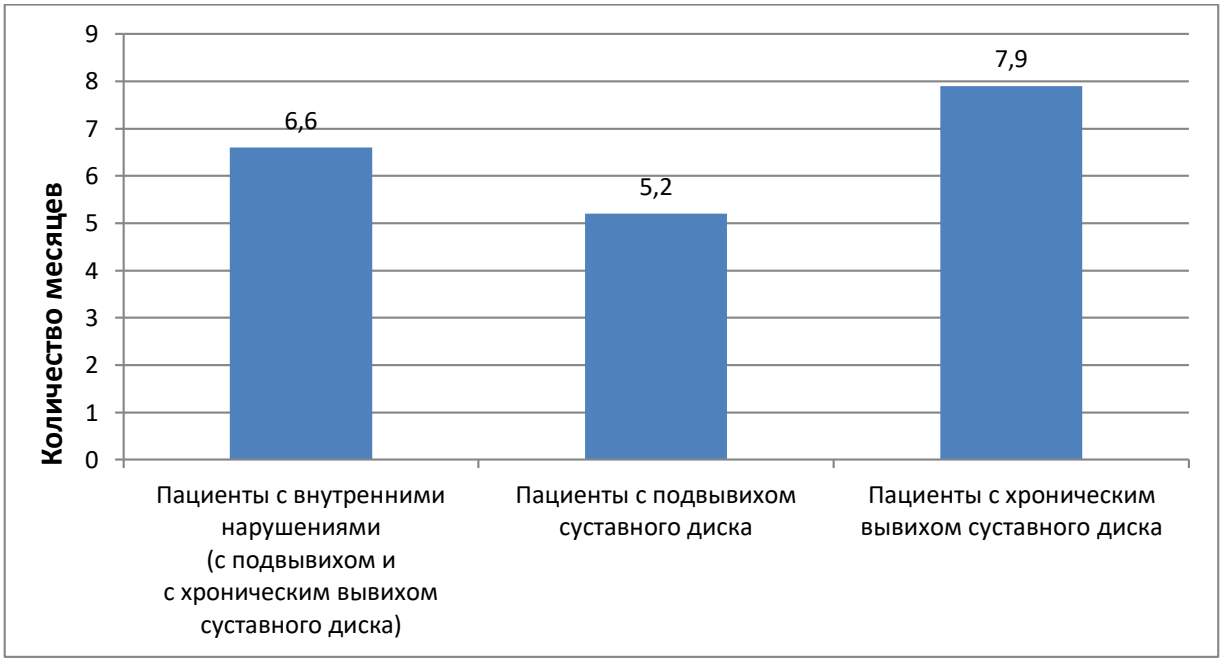

Рисунок 142 – Средние сроки (в месяцах) репозиции суставного диска у пациентов с внутренними нарушениями ВНЧС и с разной степенью смещения суставного диска

Различные сроки репозиции суставного диска у пациентов с его подвывихом и вывихом объясняется также тем, что деформация диска у

больных с вывихом больше, и больше фиброзных образований в суставе, фиксирующих и удерживающие диск в патологическом положении.

У пациентов, которые обратились в клинику с хроническим болевым синдромом в области ВНЧС, под влиянием лечения при помощи окклюзионной шины постепенно уменьшались и исчезали боли. Здесь речь идет не о тех случаях, в которых уменьшение или устранение болевого синдрома происходило под влияние применения НПВС, поскольку это носило временный характер и по сути было симптоматическим лечением.

Что касается применения метода гидравлической репозиции до применения окклюзионной шины. Ранее уже отмечалось, что применением метода гидравлической репозиции удалось 1-4 инъекциями репонировать суставной диск у 17,3 % пациентов, у 71,1% наблюдалось улучшение его положения, а у 11,6% положительно эффекта отмечено не было.

При сравнении эффективности применения метода гидравлической репозиции до использования окклюзионной шины, у пациентов с ПСД и ХВСД, выявлено, что данный метод наиболее эффективен для репозиции диска у пациентов с ПСД (Рисунок 143).

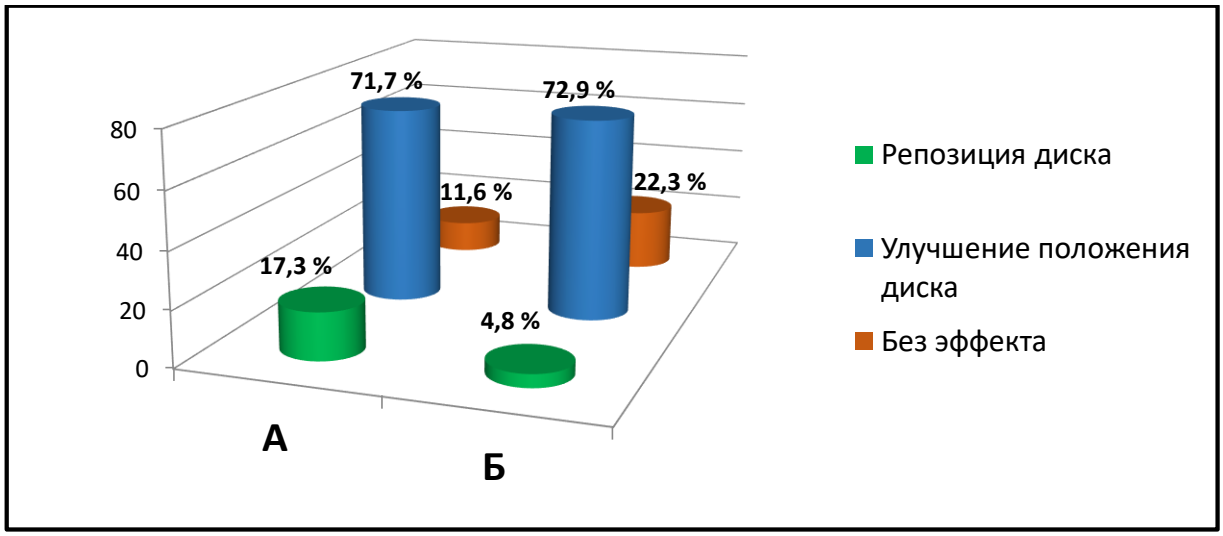

Рисунок 143 – Сравнение эффективности применения метода гидравлической репозиции суставного диска до использования окклюзионной шины у пациентов с подвывихом суставного диска (А) и с хроническим вывихом суставного диска (Б)

Но улучшение положения и функции суставного диска у обоих групп пациентов в процентном отношении оказались практически одинаковыми, а отсутствие эффекта наблюдалось больше у пациентов с ХВСД.

Применение метода гидравлической репозиции диска до использования окклюзионной шины у большинства пациентов с подвывихом суставного диска положительно влияло на положение суставного диска и на продолжительность лечения. Однако, как уже отмечалось в предыдущей главе, у многих пациентов с репозицией суставного диска после артропункции до применения окклюзионной шины, если в дальнейшем она не применялась, наблюдались рецидивы смещения диска.

Появление случаев рецидива смещения суставного диска продиктовало необходимость применения каппы во всех случаях, даже если положение и функция суставного диска с помощью инъекции восстановлены. Причина появления рецидивов связана, видимо, с двумя моментами:

1. Несмотря на нормализацию положения суставного диска в результате артропункций, диск остается частично деформированным, структура его неоднородна, и при движениях нижней челюсти без расширения суставной щели с помощью окклюзионной шины оставалась травма внутрисуставных элементов, что постепенно приводило к еще большей деформации диска, и, как следствие - к рецидиву его смещения.
2. Для устойчивого положения суставного диска после его репозиции необходимо образование заднедисковой псевдосвязки, которая способна сформироваться в течение нескольких месяцев на фоне применения окклюзионной шины, обеспечивающей большую свободу движений диска вследствие расширения суставного пространства.

Эффективность применения артроскопии в комплексном лечении внутренних нарушений ВНЧС. Одним из основных симптомов при хроническом вывихе суставного диска является ограничение открывания рта. На рисунке 144 показано количество пациентов с разной степенью величины

открывания рта в группе 48 человек с хроническим вывихом суставного диска, которым выполнена операция артроскопии.

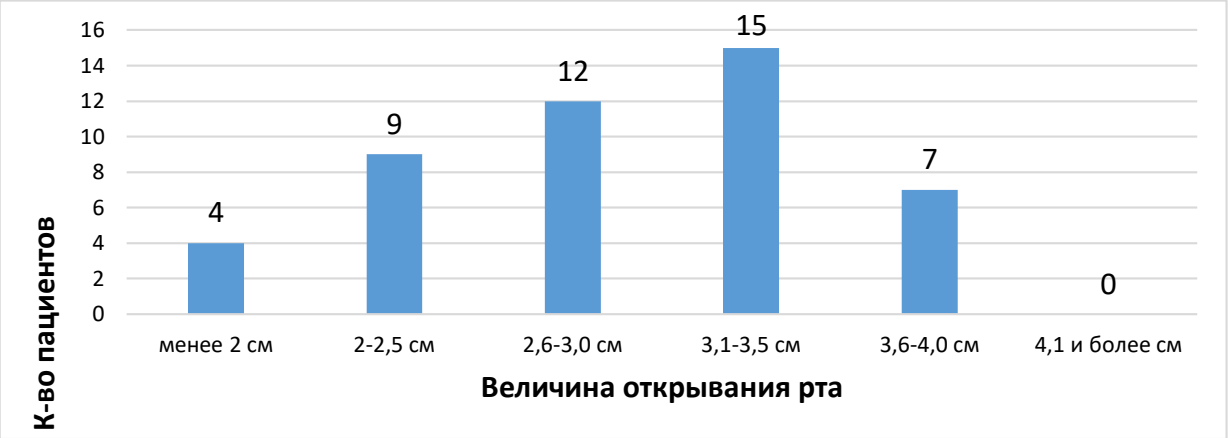

Рисунок 144 – Количество пациентов с разной степенью величины открывания рта в группе 48 человек с хроническим вывихом суставного диска, которым выполнена операция артроскопии

Пациенты, у которых степень открывания рта была менее 3 см, искали решения этой проблемы более активно по сравнению с пациентами с отрыванием рта до 4 см.

Таким образом, на артроскопию ВНЧС назначались пациенты, у которых не было достаточного положительного эффекта артропункций, произведенных с целью попытки репозиции суставного диска. На рисунке 145 показано количество таких попыток в виде атроцентеза у 48 пациентов (67 суставов).

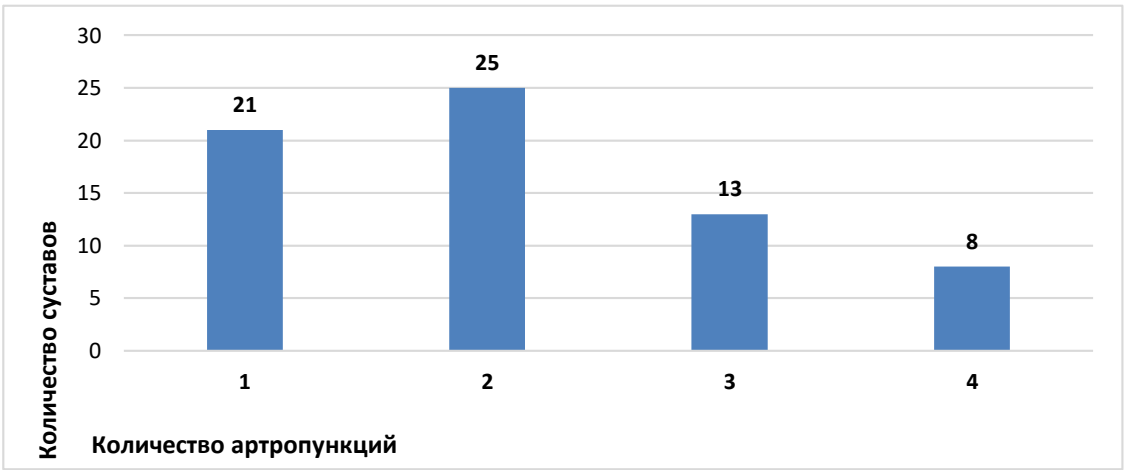

Рисунок 145 – Количество артропункций перед операцией артроскопии у 48 пациентов (67 суставов)

Отсутствие эффекта от консервативного лечения этих пациентов являлось показанием к операции артроскопии как единственно возможному малоинвазивному вмешательству для восстановления функции пораженных ВНЧС.

Наблюдение пациентов после артроскопии в течение года показало закрепление полученных результатов, кроме 2 случаев. Один случай произошел с пациенткой Д., которая не являлась на контроль в течение 7 месяцев. У нее появилось ограничение открывания рта до 3,3 см и жалобы на боли в суставе. При УЗИ выявлен рецидив переднего смещения суставного диска в оперированном суставе. При опросе выяснилось, что ухудшение наступило после длительного открывания рта в кресле стоматолога при лечении зубов. Этой пациентке применен метод гидравлического прессинга и возобновлено ношение каппы. Фиброзирования в суставе за это время в данном случае не наступило, поэтому через месяц лечения движения суставного диска возобновились. Другой случай произошел с пациенткой П. спустя 3,5 года после лечения с применением артроскопии в двух сторон. В результате лечения функция ВНЧС была восстановлена в полном объеме. На фоне ортодонтического лечения и лечения зубов появилось резкое ограничение открывания рта. На МРТ выявлен рецидив заболевания – полное смещение суставного диска в обоих суставах. Трудно сказать, что послужило причиной рецидива, изменение окклюзии или широкое открывание рта в процессе лечения зубов. Консервативное лечение с применением окклюзионной шины и метода гидравлической репозиции эффекта не имело, пациентка назначена на повторную артроскопию.

Отдаленные результаты комплексного лечения пациентов с хроническим вывихом суставного диска с применением артроскопии, окклюзионной терапии, артроцентеза в реабилизационном периоде представлены на рисунке 146.

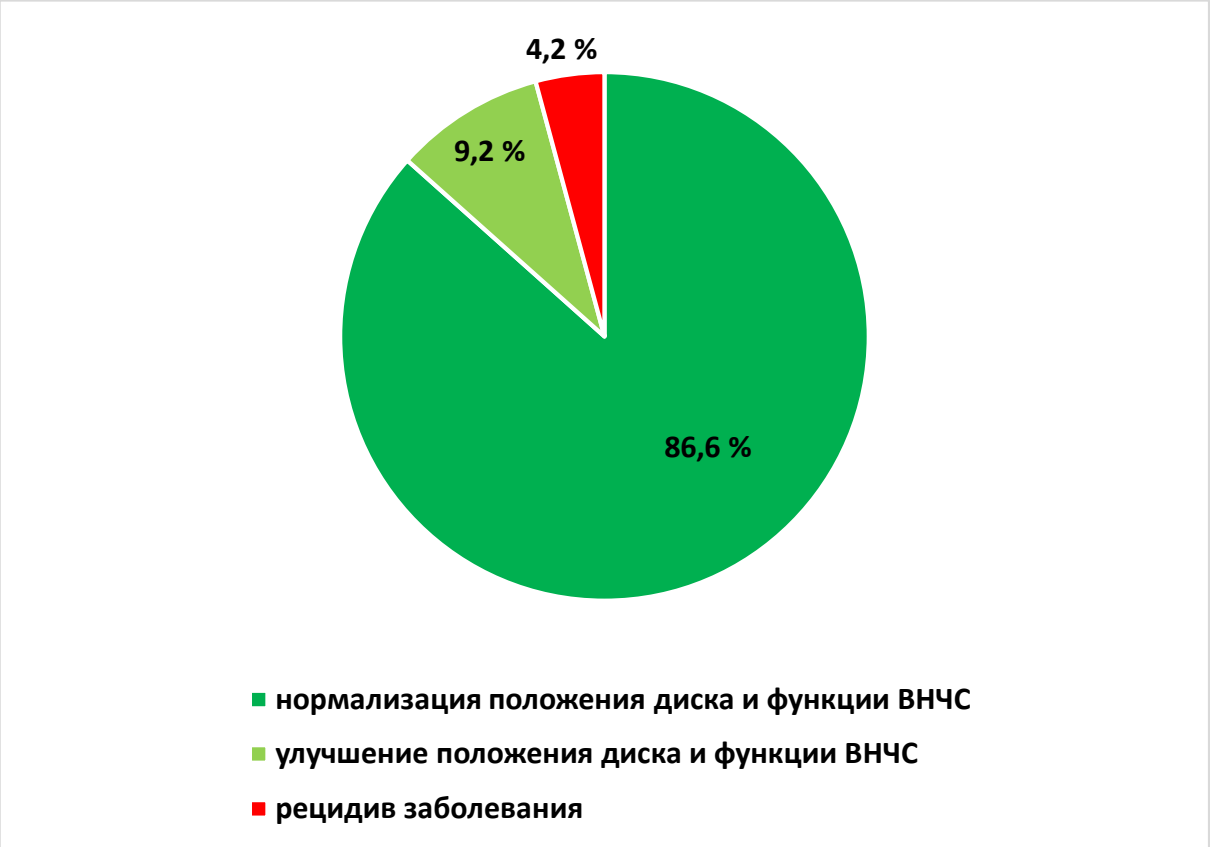

Рисунок 146 – Отдаленные результаты комплексного лечения пациентов с хроническим вывихом суставного диска с применением артроскопии, окклюзионной терапии и артроцентеза в реабилизационном периоде

Данные диаграммы показывают, что в 86,6 % случаев у самой сложной категории пациентов с хроническим вывихом суставного диска при отсутствии подвижности суставного диска разработанный комплекс лечения приводит к восстановлению функции нижней челюсти и нормализации работы ВНЧС.

Все пациенты предупреждены о том, что абсолютной нормы в суставе нет, т.к. сохраняются морфологические изменения суставных элементов (деформация головки нижней челюсти, суставного диска, растяжение заднедисковой связки), поэтому имеется возможность рецидива смещения

диска. Для предупреждения его дислокации всем пациентам даны рекомендации (ограничение открывания рта, щадящий режим жевания в первые месяцы после вмешательства). При лечении зубов пациентам рекомендовано спрашивать у стоматолога о возможности применения во время внутриротовых манипуляций прикусных валиков и делать перерывы. После восстановления положения и функции суставного диска все пациенты направлены на лечение к ортодонту или стоматологу-ортопеду с целью нормализации окклюзии и профилактики рецидива смещения суставного диска.

В нашем исследовании целью артроскопического вмешательства было освобождение суставного диска ВНЧС от фиброзных сращений при хроническом его вывихе и вторичном остеоартрозе. Мы не ставили перед собой задачу фиксации суставного диска в определенном положении, т.к. считаем, что он должен свободно двигаться. Специалисты, занимающиеся патологией ВНЧС, знают, что бывают случаи нормального положения суставного диска при полной его неподвижности вследствие сращения с поверхностью нижнечелюстной ямки. При этом движения головки нижней челюсти происходят лишь в нижнем отделе сустава. Это сопровождается хроническим воспалительным процессом и развитием вторичного остеоартроза. Таким образом, нормализации положения суставного диска недостаточно, необходимо, чтобы он свободно двигался при функции нижней челюсти. Поэтому фиксация его искусственной связкой к задней стенке суставной капсулы должна быть соразмерна с действием верхнего пучка латеральной крыловидной мышцы. Это является одной из задач наших дальнейших исследований.

Сравнение результатов наших исследований с данными других авторов

Сложность сравнения результатов лечения в нашем исследовании с результатами других авторов заключается в том, что критерии оценки эффективности не одинаковые. Например, по данным Адоньевой А.В. с

соавторами, у 88,6 % пациентов из группы 35 человек пациентов с подвывихом суставного диска при применении окклюзионной шины щелчки в суставах прекратились, а в 11,4 % случаях эффекта от проводимого лечения не отмечалось [1]. Однако оценка результативности лечения в исследовании указанных авторов проводилась лишь клинически, по факту прекращения щелчков, объективного контроля за степенью деформации, положением суставного диска и его функцией не проводилось, а в нашем исследовании на основании данных МРТ и УЗИ после лечения отмечались нормализация анатомии, положения и функции суставного диска в результате применения предложенных 4 шагов лечения у 97,9 % с подвывихом суставного диска. Кроме того, количество пациентов с подвывихом суставного диска в этих двух исследованиях было различным, в нашем исследовании оно составляло 918 человек.

В обзорной статье Ильина А. А. и. Адоньевой А. В., посвященной применению артроцентеза, приводятся результаты лечения пациентов с внутренними нарушениями ВНЧС различными зарубежными авторами [88]. В этих исследованиях клиническая оценка эффективности артроцентеза была основана на динамике открывания рта у пациентов с хроническим вывихом суставного диска (у пациентов с подвывихом диска степень открывания рта в пределах нормы). В изучаемых статьях положительные результаты лечения были достигнуты в среднем у 83,5 % пациентов, средняя продолжительность наблюдения составила 12,8 месяца. В нашем исследовании репозиция и восстановление подвижности суставного диска и нормализация функции сустава и сустава, подтвержденные данными МРТ и УЗИ, отмечались в 95,5 % случаев, а средние сроки лечения пациентов с хроническим вывихом суставного диска составляли 7,9 мес. Эффективность лечения и степень улучшения открывания рта представлены в таблице 36.

Таблица 36 – Сравнение эффективности артроцентеза у пациентов с хроническим вывихом суставного диска ВНЧС, выраженная в увеличении степени открывания рта, по данным различных авторов

Автор, год	Кол-во пациентов	Открывание рта мм до артро-центеза	Открывание рта мм после артро-центеза	Эффек-тивность
Alkan A. (2009)	10	24,1	42,7	91
Currie R. (2009	9	25,3	44,6	96,5
Guarda-Nardini L. (2009)	14	30,6	42,5	70
Guo C. (2009	18	30,6	44,5	78,9
Onder M. E. (2009)	19	-	-	100
Laskin (2009)	15	14,9	43,9	64
Örero?lu A. R. (2011)	19	23,1	44,3	95
Yura (2011)	23	26,4	33,7	69
Giraddi G. B. (2012)	12	25,3	37,6	91
Shinohara E. H. (2012)	12	25,3	37,6	91
Guarda-Nardini (2012)	25	32,9	42,9	71
Hammuda A. A. (2012)	70	34,3	39,5	80
Giacomo De Riu (2013)	28	24,2	33,5	63,2
Singh S. 2013	19	24,6	33,1	82,8
Xu Y. (2013)	75	24	41	100
Malik A. H. (2014)	25	28,6	38,4	97
Vos L. M. (2014)	74	26,4	44,4	64
Бекреев В.В. (2018)	580 (с хроническим вывихом суставного диска)	2,74	44,3	95,5

При сравнении результатов наших исследований с данными других авторов можно сделать вывод о том, что эффективность нашего лечения приближается к лучшим показателям, и в процентном отношении выше, чем у 14 исследователей из 17 в представленной таблице. Кроме того, следует учесть значительную разницу в количестве пациентов, что может влиять на достоверность результатов.

Епифанов С.А. с соавт. предоставили результаты хирургического лечения пациентов с хроническим вывихом суставного диска с рассечением капсулы сустава [77]. Авторы оценку результатов лечения проводили через один, три, шесть и двенадцать месяцев. Основным оценочным критерием являлась ширина открывания рта в мм, которая последовательно в указанные сроки увеличивалась от 14 до 24, 29, 34, 36 мм. В таблице 37 представлены для сравнения результаты наших исследований с результатами указанных авторов.

Таблица 37 – Сравнение эффективности лечения пациентов с хроническим вывихом суставного диска ВНЧС, выраженной в улучшении степени открывания рта, с применением предложенной нами методики и методом с рассечением капсулы сустава в течение 6 месяцев лечения

Авторы исследования и методы лечения	К-во паци-ентов	Величина открывания рта (мм)				
		до лечения	Через 1 месяц	Через 3 месяца	Через 6 месяцев	Через 12 месяцев
Епифанов С.А. с соавт., 2015 г. Хирургическое лечение с рассечением капсулы сустава	43	14	24	29	34	36
Бекреев В.В., 2018. Применение предложенной методики 5 шагов лечения	580	17	23	32	37	42

Данные таблицы показывают значительно большую эффективность комплексного лечения (оцененную в степени открывания рта) пациентов с хроническим вывихом суставного диска ВНЧС по предложенной нами методике, чем хирургическое лечение с рассечением капсулы сустава.

Ohnuki T. (et al.) в своем исследовании привели данные эффективности лечения пациентов с хроническим вывихом суставного диска ВНЧС при применении различных методов лечения [293].

Сравнение результатов лечения пациентов с хроническим вывихом суставного диска в нашем исследовании с результатами указанных авторов представлено в таблице 38.

Таблица 38 – Эффективность лечения пациентов с хроническим вывихом суставного диска ВНЧС при применении различных методов лечения

Автор	Эффективность лечения (в процентах)			
	Методы лечения			
	Медика-ментозный	Шинотерапия	Артроцентез	Артроскопия
Ohnuki T. et al., 2006	0 %	12,9 %	22 %	100 %
К-во пациентов	85	74	41	32
Бекреев В.В., 2018	0 %	7,4 %	78,9 %	95,5 %
К-во пациентов	580	580	521	48

Данные таблицы свидетельствуют о значительно большей эффективности артроцентеза в нашем исследовании, что связано с применением разработанного нами нового метода – метода гидравлической репозиции суставного диска.

Таким образом, применение разработанного алгоритма диагностики и лечения пациентов с заболеваниями ВНЧС, в частности, с наиболее часто встречаемой патологией – внутренними нарушениям данного сочленения, а также создание системы мониторинга и объективного контроля эффективности лечения позволило восстановить положение суставного диска и достичь функциональной нормы ВНЧС в 95,5 % случаев. У подавляющего количества остальных пациентов получено значительное улучшение функции ВНЧС.

При использовании каппы в качестве первого шага лечения в течении нескольких месяцев у пациентов, с подвывихом суставного диска позволило нормализовать положение суставного диска и восстановить функцию ВНЧС в полном объеме с устранением симптомов заболевания у 35,1 % (322 человека). У остальных пациентов с патологией ВНЧС было применено два, а при недостаточной эффективности три или четыре шага лечения – использование каппы с увеличением ее толщины и метода гидравлической репозиции суставного диска. Это позволило устранить деформацию суставного диска и восстановить функцию ВНЧС у подавляющего числа пациентов с подвывихом суставного диска в разные сроки – от 1 до 26 месяцев лечения. У пациентов с хроническим вывихом суставного диска для восстановления его положения и функции ВНЧС оказалось необходимым осуществление 4 шагов лечения, а у 13,4% пациентов с такой патологией – пяти шагов с применением в комплексном лечении артроскопии ВНЧС.

ВЫВОДЫ

1. Разработана и применена новая методика диагностики заболеваний ВНЧС на основе сочетания применения МРТ и УЗИ.
2. УЗИ высокого разрешения является полноценным дополнительным методом обследования пациентов с внутренними нарушениями ВНЧС, который следует применять в комплексе с МРТ ВНЧС.
3. Создан алгоритм мониторинга и динамического объективного контроля эффективности лечения с помощью УЗИ.
4. Разработан и внедрен метод гидравлического воздействия на суставной диск ВНЧС под контролем УЗИ.
5. Применение окклюзионной шины при подвывихе суставного диска без использования других методов его репозиции в 35,1 % случаев приводит к репозиции диска, у 49,9 % пациентов – к улучшению его положения, а в 15,0 % случаев без эффекта.
6. Применение окклюзионной шины при хроническом вывихе суставного диска без использования других методов его репозиции в 7,4 % случаев приводит к репозиции диска, у 61,0 % пациентов – к улучшению его положения, а в 31,6 % случаев без эффекта.
7. Применение алгоритма пяти шагов лечения в комплексном лечении пациентов с внутренними нарушениями ВНЧС, включая применение каппы и проведение артроскопии, позволяет нормализовать функцию ВНЧС у 97,9 % пациентов с подвывихом суставного диска, и у 95,5 % пациентов с хроническим вывихом суставного диска.
8. При комплексном лечении с применением разработанной методики артропункций на фоне ношения окклюзионной шины у пациентов с внутренними нарушениями ВНЧС возможна нормализация его положения, а также подвижности и функции ВНЧС в 75,4 % случаях, восстановление подвижности суставного диска и объем движений в ВНЧС, а неполная его репозиция у 4,5 % пациентов, и лишь частичные

восстановление подвижность суставного диска, а также отсутствие эффекта – у 20,1 % пациентов.

9. Разработана методика реабилитации пациентов с внутренними нарушениями ВНЧС после артроскопии.
10. Разработаны рекомендации для профилактики возникновения и прогрессирования патологических процессов в ВНЧС.

ПРАКТИЧЕСКИЕ РЕКОМЕНДАЦИИ

1. При внутренних нарушениях ВНЧС всем пациентам показано проведение МРТ в начале и в конце лечения.
2. При внутренних нарушениях ВНЧС для уточнения диагноза и количественного определения степени деформации суставного диска и величины его смещения совместно с МРТ необходимо проводить УЗИ ВНЧС.
3. Показано применение УЗИ ВНЧС для контроля эффективности лечения не реже одного раза в месяц с измерением толщины частей суставного диска и степени его подвижности.
4. Для уменьшения сроков лечения внутренних нарушений на фоне применения окклюзионной шины при недостаточной ее эффективности проводить артропункции ВНЧС под местным обезболиванием с введением физиологического раствора под контролем УЗИ с целью с целью расширения суставного пространства, гидравлического разрушения отдельных фиброзных спаек и репозиции суставного диска в количестве от 1 до 12 с интервалами в 2 – 4 недели.
5. Целесообразно проведение 1 – 4 артропункций с введением физ.раствора в верхнюю и нижнюю суставные щели перед применением окклюзионной шины с целью увеличения ее эффективности за счет частичного гидравлического разрушения фиброзных спаек и возможного частичного устранения деформации суставного диска.
6. После операций артроскопии с целью восстановления функции ВНЧС в полном объеме, профилактики образования новых фиброзных спаек, улучшения формы и подвижности суставного диска за счет гидравлического воздействия в случаях отсутствия

положительной динамики необходимо проведение артропункций под контролем УЗИ в количестве 1 – 10 по показаниям.

7. Для предупреждения внутренних нарушений у пациентов с гипермобильностью суставов и признаками ДСТ на амбулаторном стоматологическом приеме, а также пациентам с указанной патологией во время ее лечения, а также после него в течение 1 года для профилактики рецидива заболевания рекомендуется ограничение степени открывания рта, исключение особо жесткой пищи, при лечении зубов применять прикусные валики и чаще делать перерывы во время сеанса лечения.

СПИСОК СОКРАЩЕНИЙ

ВНЧС – височно-нижнечелюстной сустав

ВН ВНЧС – внутренние нарушения височно-нижнечелюстного сустава

ДСТ – дисплазия соединительной ткани

КТ – компьютерная томография

КЛКТ – конусно-лучевая компьютерная томография

МБД – миофасциальный болевой дисфункциональный (синдром)

МКБ-10 – международная классификация болезней (десятого пересмотра)

МРТ – магнитная резонансная томография

НЧ – нижняя челюсть

ОА - остеоартроз

ПСД – подвывих суставного диска

УЗИ – ультразвуковое исследование

УВН – ушно-височный нерв

ХВСД – хронический вывих суставного диска

ЧЛО – челюстно-лицевая область

ЭМГ– электромиография

СПИСОК ЛИТЕРАТУРЫ

1. Адоньева А. В., Ильин А. А., Щелкунов К. С. Репозиционная сплинт-терапия в комплексном лечении вправляемого смещения суставного диска височно-нижнечелюстного сустава. Медицинские науки (Клиническая медицина), 2 - 2015 г., С. 22- 33.
2. Аникеев Ю. М. Артроскопические технологии в диагностике и комплексном лечении заболеваний височно-нижнечелюстного сустава: дисс. канд. мед. наук, Воронеж, 2004.- 114 с.: ил.
3. Антипова С. А. Клинико-биометрические особенности зубочелюстной системы при синдроме дисфункции височно-нижнечелюстного сустава у женщин : дис. ... канд. мед. Наук: – Чита, 2005. – 140 с.
4. Антоник М.М., Калинин Ю.А. Применение электронной аксиографии для диагностики мышечно-суставной дисфункции у пациентов с патологией окклюзии // Стоматология. -2011. -Том 90, №2. - С .23 - 27.
5. Арсенова И.А. Магнитно-резонансная томография и лучевая диагностика повреждений височно-нижнечелюстного сустава / И.А. Арсенова, Я.Л. Манакова // Сибирский медицинский журнал. – 2010. – Т. 25, № 3, Вып. 2. – С. 70-71.
6. Артюшкевич А.С. Заболевания височно-нижнечелюстного сустава. Современная стоматология. - 2014. - №1 (58). - с. 11-14.
7. Арутюнов С.Д., Хватов И.Л., Арутюнов А.С., Набиев Н.В., Тутуров Н.С. Диагностика дисфункции височно-нижнечелюстного сустава на основе графической регистрации движений нижней челюсти. Стоматология, № 1, 2003, стр. 27-33.
8. Атаев А.Г., Бальжинимаева Л.В. Возможности цифровой ортопантомографии в распознавании заболеваний и повреждений челюстно-лицевой области /Сборник научных работ юбилейной конференции, посвещенный 60-летию кафедры рентгенологии и

радиологии СПбГМУ им. Акад. И.П. Павлова. Военно-медицинская академия г. Санкт-Петербург -2006, С. 20-22.

9. Ацаркин В.А., Скроцкий Г.В., Сороко Л.М., Федин Э.И. ЯМР-интроскопия.-УФН, 1981, т.135, вып.2, с. 285-315.
10. Бабичев Ю.И. Патогенетическое обоснование ранней диагностики и лечения микрососудистых нарушений в тканях пародонта при дисфункции височно-нижнечелюстного сустава: Дис. ... канд. мед. наук: 14.00.16 / Читинская гос. мед. акад. - Чита, 2004. - 130 с.
11. Бабкина Т. М., Демидова Е. А. Современные подходы к диагностике Ьэавм челюстно-лицевой области / Т.М. Бабкина Т. М., Е.А. Демидова Е. к. // СМБ. - 2013. - №4-1 (41). - 7-11 с.
12. Баданин В. В. Клинико-рентгенологинеские исследования и магнитно-резонансная томография в диагностике функциональных нарушений височно-нижнечелюстного сустава и их ортопедическое лечение: Автореф. дисс. ... докт. мед. наук. — М,, 2002. — 26 с.
13. Баданин В.В. Диагностика и ортопедическое лечение при заболеваниях височно-нижнечелюстного сустава / В.В. Баданин, И.Ю. Лебеденко, Т.В. Морозова // Стоматология для всех. - 2000. - № 2. - С. 8-12.
14. Баданин В.В. Использование артикуляторов системы Протар в ортопедической стоматологии // Новое в стоматологии. - 2000. - №2. - 55-63.
15. Баданин В.В. Нарушение окклюзии - основной фактор в возникновении дисфункций височно-нижнечелюстного сустава / В.В.Баданин // Стоматология. - 2000. № 1. - С. 51-54.
16. Баданин В.В. Окклюзионные шины - эффективный метод ортопедического лечения функциональных нарушений ВНЧС. Институт стоматологии, 2003, 3, стр. 26-30.
17. Баданин В.В., Воробьев Ю.В., Морозова Т.В. Методы лучевой диагностики (КТ, МРТ и ультрасонография) при заболеваниях височно-

нижнечелюстного сустава // Труды VII съезда стоматологов. – Москва. - 2001. – С. 146-148.

18. Баданин В.В., Воробьев Ю.И. Компьютерно-томографическое и магнитно-резонансное изображение височно-нижнечелюстного сустава в норме. Анатомо-функциональные особенности сустава // Стоматология для всех. – 2000. - № 1. – С. 30-32.
19. Баданин В.В., Морозова Т.В. Средние временные затраты на обследование одного пациента с патологией височно-нижнечелюстного сустава // Сб. тезисов: Современные аспекты профилактики и лечения стоматологических заболеваний. М., 2000, с. 71—73.
20. Баданин В.В., Хватова В.А., Островцев И.В. Методика компьютерно-томографического исследования височно-нижнечелюстного сустава // Медицинская радиология и радиационная безопасность. - 1996. - №4. - С.51-54.
21. Безруков В. М., Сёмкин В. А., Григорьянц Л. А., Рабухина Н. А. Заболевания височно-нижнечелюстного сустава: учебное пособие. – М., ГЭОТАР-МЕД, 2002. – 48 с.
22. Безруков В. М., Робустова Т. Г. Руководство по хирургической стоматологии и челюстно-лицевой хирургии: В 2 т. Т.2 / Под ред. В. М. Безрукова, Т. Г. Робустовой. 2-е изд., перераб. и доп. - М.: Медицина, 2000. - 488 с.
23. Бекреев В. В. и др. Лечение хронического болевого синдрома при заболеваниях височно-нижнечелюстного сустава (Часть I) //Институт стоматологии. – 2012. – Т. 4. – №. 57. – С. 58-59.
24. Бекреев В. В. и др. Лечение хронического болевого синдрома при заболеваниях височно-нижнечелюстного сустава (Часть II) //Институт стоматологии. – 2013. – №. 1. – С. 55-57.
25. Бекреев В. В. и др. Применение ультразвукового метода исследования в комплексной диагностике внутренних нарушений ВНЧС //Медицинский алфавит. – 2016. – Т. 4. – №. 29. – С. 37-41.

26. Бекреев В. В., Квиринг М. Е., Рабинович С. А. Возможности ультразвукового исследования в контроле эффективности лечения подвывиха суставного диска височно-нижнечелюстного сустава //Клиническая стоматология. – 2008. – №. 3. – С. 54-57.
27. Бекреев В.В. Применение чрескожной элекронейростимуляции при болевом синдроме у больных с дисфункцией височно-нижнечелюстного сустава. //Стоматология.- 1985. - № 5. С.45-48.
28. Бекреев В.В., Зорян Е.В., Рабинович С.А., Сохов С.Т. Повышение эффективности и безопасности медикаментозного лечения пациентов с патологией височно-нижнечелюстного сустава. Сборник материалов XVIII Российский Национальный Конгресс «Человек и Лекарство» Москва, 11-15 апреля 2011 года , стр. 168-169.
29. Бекреев В.В., Ильин А.А., Адоньева А.В., Груздева Т.А. Оценка эффективности метода гидравлического прессинга при внутренних нарушениях височно-нижнечелюстного сустава под контролем ультразвукового исследования. Сибирский медицинский журнал. 2010, Том 25, № 3, Выпуск 2, с. 72-73.
30. Бекреев В.В., Рабинович С.А., Сохов С.Т., Ильин А.А., Груздева Т.А. Применение метода гидравлического прессинга при болевом синдроме и внутренних нарушениях ВНЧС. Материалы конференции I Российско-Белорусской научно-практической конференция по нейростоматологии "Болевые синдромы в области головы, лица и полости рта". 9-10 сентября 2010 г., с. 190-193.
31. Бекреев В.В., Рабинович С.А., Васильев А.Ю. [и др.] Комплексное лечение пациентов с внутренними нарушениями височно-нижнечелюстного сустава // Российский медицинский журнал. – 2013. – № 6. – С. 37-40.
32. Бекреев В.В., Рабинович С.А., Сохов С.Т. Оценка эффективности применения метода чрескожной электронейростимуляции в комплексном лечении болевого синдрома дисфункции височно-

нижнечелюстного сустава. Материалы конференции I Российско-Белорусской научно-практической конференция по нейростоматологии "Болевые синдромы в области головы, лица и полости рта", 9-10 сентября 2010 г., с. 214-216.

33. Беленький А. Г. Лечение гипермобильного синдрома // Российский медицинский журнал. 2005. № 2. С.9-14.
34. Бернадский Ю.И. Основы хирургической стоматологии. – Киев, «Вища школа», 1983. – с.116-229.
35. Болдин А.В., Агасаров Л.Г., Тардов М.В., Кунельская Н.Л. Роль дисфункции височно-нижнечелюстного сустава и окклюзионных нарушений в патогенезе соматогенного кохлеовестибулярного синдрома /А.В. Болдин, Л.Г. Агасаров, М.В. Тардов, Н.Л. Кунельская// Альманах клинической медицины. - 2016. - №7. - с.798-808.
36. Брагин Е.А., Долгалев А.А., Брагарева Н.В. Роль окклюзионных нарушений в развитии заболеваний височно-нижнечелюстного сустава, дисфункций жевательных мышц и заболеваний пародонта // Научное обозрение. Медицинские науки. – 2015. – № 1 – С. 90-91.
37. Брагин С.Е. Особенности клинических проявлений аномалий окклюзии зубных рядов у пациентов с постурологическими нарушениями: Автореф. дис. … канд. мед. наук. – Волгоград, 2015. - 23 с.
38. Бугровецкая О. Г., Межов А. Н., Бугровецкая Е. А. Функциональная анатомия и биомеханика височно-нижнечелюстного сустава //оригинальные статьи. – 2011. – №. 3. – С. 16.
39. Буланова Т. В. Стандартизация протокола магнитно-резонансной томографии височно-нижнечелюстных суставов. Часть I. Вестник рентгенологии и радиологии № 2, 2004, стр. 15 – 19.
40. Буланова Т.В., Васильев А.Ю., Дробышева Н.С. МР-томография в оценке состояния височно-нижнечелюстных суставов при ортодонтической коррекции нарушений прикуса // Материалы Всероссийского научного форума «Достижения и перспективы

современной лучевой диагностики» Радиология 2004 - Москва. - 2004. - С.32-33.

41. Буланова, Т.В. Магнитно-резонансная томография в диагностике заболеваний и травм височно-нижнечелюстного сустава : автореф. дис. … д-ра. мед. наук / Т.В. Буланова – М., 2005. – 40 с.
42. Булычева Е.А. Обоснование психосоматической природы расстройств височно-нижнечелюстного сустава, осложненных парафункциями жевательных мышц, и их комплексное лечение // Стоматология.- 2006,- Т.85, №6.-С. 58-61.
43. Бургонская В.И. Опыт лечения артритов и артрозов височно-челюстных суставов. Стоматология, 1964. — № 6. С. 54-59.
44. Васильев А.В. Лечение переломов ветви нижней челюсти: Автореф. дисс. . д-ра мед. наук. СПб., 2001. -40с.
45. Васильев А.Ю., Воробьев Ю.И., Трутень В.П. Лучевая диагностика в стоматологии: Монография. – М.: Медика, 2007. –496 с.: ил.
46. Васильев А.Ю., Воробьев Ю.И., Серова Н.С. и др. Лучевая диагностика в стоматологии: учебное пособие. — 2 е изд., доп. и перераб. – М. : «ГЭОТАР Медиа», 2010 – 176 с. : ил.
47. Васильев А.Ю., Трутень В.П., Лежнев Д.А. Алгоритмы лучевого исследования височно-нижнечелюстных суставов. Достижения и перспективы современной лучевой диагностики. Всероссийский научный форум: Материалы. М 2004; 32-33.
48. Васильев А.Ю., Трутень В.П., Лежнев Д.А., Фомичев О.М. Алгоритм лучевого исследования височно-нижнечелюстных суставов // Материалы Всероссийского научного форума «Достижения и перспективы современной лучевой диагностики». – М. – 2004. – С. 38-39.
49. Воловар О.С., Топчий Д.В. Клиника и рентгенологическая семиотика некоторых заболеваний височно-нижнечелюстного сустава в зависимости от возраста и типа телосложения пациентов. О.С. Воловар,

Д.В. Топчий. /Национальный медицинский университет имени А.А. Богомольца, Киев/ МЛ №7 (93) 2012 р. – стр. 55-58.

50. Вязьмин А. Я. Диагностика и комплексное лечение синдрома дисфункции височно — нижнечелюстного сустава: Дис. ...д-ра мед. наук. — Иркутск, 1999. — 227 с.
51. Вязьмин А. Я., Пузин М. Н. Болевая дисфункция височно-нижнечелюстного сустава–М //Медицина. – 2002. – Т. 160.
52. Вязьмин, А. Я. Адаптивно-компенсаторные изменения в височно-нижнечелюстном суставе при частичной и полной потере зубов / А. Я. Вязьмин, С. Ю. Кондрашин, В. Г. Изатулин // Актуальные проблемы морфологии : Сб.-Красноярск, 2005.-С. 126-127.
53. Гажва С.И., Зызов Д.М., Шестопалов С.И., Касумов Н.С. Распространенность патологии височно-нижнечелюстного сустава у пациентов с частичной потерей зубов // Современные проблемы науки и образования. - 2015. - №6. - С. 193.
54. Гвасалян, Л.В. Сравнительная оценка аппаратных методов диагностики заболеваний височно-нижнечелюстного сустава : автореф. дис. … канд. мед. наук / Л.В. Гвасалян. – М., 2012. – 25 с.
55. Гелетин П.Н., Рогацкин Д.В., Гинали Н.В. [и др.]. Индивидуализация протокола конусно-лучевой компьютерной томографии височно-нижнечелюстного сустава. Институт стоматологии. – 2012. – № 2. – С. 48-51.
56. Гринин В.М., Максимовский Ю.М. Особенности формулирования диагноза при заболеваниях височно-нижнечелюстного сустава / / Стоматология 1998. - Т.77, №5. - С. 19-22.
57. Гринин В.М., Насонова В.А, Максимовский Ю.М., Терновой С.К., Синицын В.Е., Смирнов А.В. Дифференциальная диагностика аваскулярного некроза височно-нижнечелюстного сустава при системной красной волчанке. Стоматология, 3, 2000, стр. 23-25.

58. Губайдуллина Ф.Ф. Оптимизация рентгенодиагностического процесса в терапевтической стоматологии/ Ф.Ф. Губайдуллина// Стоматология: наука и практика: сб. науч. тр. – Казань, 2008. – С. 43-46.
59. Гулуев А.В. Методы диагностики заболеваний внчс // Научное обозрение. Медицинские науки. – 2017. – № 2. – С. 14-18;
60. Дергилев А.П., Ильин А.А., Адоньева А.В., Манакова Я.Л., Бекреев В.В. Алгоритм лучевого исследования при заболеваниях височно-нижнечелюстного сустава. Сибирский медицинский журнал (г. Томск). 2010 Т. 25 № 3-2. С. 24-31.
61. Дергилев А.П., Ильин А.А., Денисова Ю.В. Опыт применения магнитно-резонансной томографии в диагностике заболеваний височно-нижнечелюстного сустава // Новые методы диагностики, лечения заболеваний и управления в медицине. Материалы научно-практической конференции Государственной областной клинической больницы. – Новосибирск. – 1995. – С. 186.
62. Дергилев А.П., Ильин А.А., Дудин М.А. Диагностическая ценность магнитно-резонансной томографии височно-нижнечелюстного сустава в свете интраоперационных данных // Материалы V международной конференции челюстно-лицевых хирургов и стоматологов. - Санкт-Петербург. – 2000. – С. 51.
63. Дергилев А.П., Ильин А.А., Макарова М.А., Дудин М.А. Имплантация никелид-титановых конструкций и магнино-резонансная томография в стоматологии // 4-ый Российско-Япоский международный симпозиум: Тезисы докладов. – Иркутск. – 1996. – С. 186.
64. Дергилев А.П., Сысолятин П.Г., Ильин А. А. и др. Магнитно-резонансная томография височно-нижнечелюстиого сустава. - М.: Гэотар-Медиа - 2005- - 71 с.
65. Дергилев А.П., Сысолятин П.Г., Ильин А.А. Алгоритм лучевой диагностики заболеваний и повреждений височно-нижнечелюстного сустава // Труды VII съезда стоматологов. – Москва. -2001. – С. 161-163.

66. Диффузные болезни соединительной ткани: руководство для врачей / Под ред. проф. В.И. Мазурова. – СПб. : СпецЛит, 2009. – 192 с.
67. Долгалев А. А. Тактика индивидуального подхода при восстановлении целостности зубных рядов больных с дисфункциями височно-нижнечелюстного сустава и жевательных мышц | дис ... д-ра мед. наук : - Ставрополь, 2009. - 210 с.
68. Долгалев А.А. Сравнительный рентгенологический анализ при дисфункциях височно-нижнечелюстного сустава / А.А. Долгалев, Е.А. Брагин // Кубанский научный медицинский вестник. – 2008. – № 3-4. – С. 25-28.
69. Долгалёв, А.А. Значение магнитно-резонансной томографии и электронной аксиографии в диагностике дисфункций височно-. нижнечелюстного сустава / А.А-. Долгалёв; А.Е. Брагин // Стоматология. -2008. №1. С. 56-60;
70. Дорожкина Е.Г., Михальченко Д.В., Жидовинов А.В., Михальченко А.В. Признаки кранио-мандибулярной дисфункции у пациентов в клинике ортопедической стоматологии // Современные проблемы науки и образования. – 2017. – № 5. – С. 156.
71. Дорошина В.Ю., Макеева И.М., Проценко А.С. Стоматологическая диспансеризация студентов московских вузов и пути повышения ее эффективности // Стоматология. - 2010. -№ 7. - С. 7-9.
72. Доусон П. Е. Функциональная окклюзия: от височно-нижнечелюстного сустава до планирования улыбки / Питер Е. Доусон; пер. с англ. под. ред. Д.Б. Конева – М.: Практическая медицина, 2016. – 592 с.
73. Дремина И.В. Клинико-морфологические аспекты в диагностике внутренних нарушений височно-нижнечелюстного сустава : автореф. дис. ... канд. мед. наук. – Воронеж, 2011. – 26 с.
74. Егоров П. М., С. Карапетян. Дифференциальная диагностика болевого синдрома дисфункции височно-нижнечелюстного сустава. Стоматология № 6,1978, с.27-29.

75. Егоров П. М., Карапетян И. С. Клиника и лечение болевого синдрома дисфункции височно-челюстного сустава. Стоматология, № 5, 1975, стр. 49-52.
76. Егоров П.М. О введении лекарственных веществ в височно-нижнечелюстной сустав. Стоматология, № 5, 1975, стр. 99-100.
77. Епифанов С.А., Балин В.Н., Скуредин В.Д., Игнатьева А.Н. Хирургическое лечение больных с дислокацией суставного диска височно-нижнечелюстного сустава. Вестник Национального медико-хирургического Центра им. Н.И. Пирогова 2015, т. 10, № 2, с. 47-49.
78. Есим А.Ж. Морфофункциональные и клинико-лабораторные особенности височно-нижнечелюстного сустава в норме и патологии / А.Ж.Есим, С.К.Зыкеева, С.Х.Испулаева, Д.Н.Касымов, Б.И.Жаугашаров // Проблемы стоматологии. - 2001, № 1 - С.32-34.
79. Ефанова Н.С. Комплексный подход к диагностике и лечению заболеваний ВНЧС. // Международный студенческий научный вестник. – 2016. – № 2, с.60-61.
80. Жулев Е.Н., Вельмакина И.В. Изучение особенностей психоэмоционального статуса у лиц молодого возраста, имеющих ранние признаки синдрома мышечно-суставной дисфункции височно-нижнечелюстного сустава // Фундаментальные исследования. – 2015. – № 1-7. – С. 1354-1357.
81. Жулев Е.Н., Ершов П.Э., Ершова О.А. Топографическая анатомия головок нижней челюсти у пациентов с мышечно-суставной дисфункцией височно-нижнечелюстного сустава и аномалиями прикуса. Вятский медицинский вестник. - 2017. - №3 (55). - с. 96-99.
82. Жулев, Е.Н. Методика изучения пространственной ориентации шарнирной оси при ортогнатическом прикусе на основе компьютерной томографии височно-нижнечелюстного сустава / Е.Н. Желев, Е.А. Богатова // Клиническая стоматология. – 2013. – № 1. – С. 70-73.

83. Ибрагимова Р.С. Использование биохимических исследований крови для диагностики и оценки эффективности лечения синдрома болевой дисфункции височно-нижнечелюстного сустава // Стоматология. – 2007. – Т. 86, №5. – С. 51-54.

84. Ивасенко П. И. и др. Патология височно-нижнечелюстного сустава: клиника, диагностика и принципы лечения //СПб.–Изд-во Меди.–2007.– 80 с.

85. Игнатьев Ю.Т., Хомутова Е.Ю., Савченко Р.К. Магнитно-резонансная томография височно-нижнечелюстных суставов с использованием головной катушки. Russian electronic journal of radiology (REJR). 2016; 6 (1):29-34.

86. Изатулин В.Г., Вязьмин А.Я., Шеломенцев Е.В., Луценко А.А. Функциональная анатомия и гистоструктура височно-нижнечелюстного сустава. Бюллетень восточно-сибирского научного центра сибирского отделения российской академии медицинских наук, 2001, № 4-2, с. 314-320.

87. Ильин А. А., Кирсанов В. Т., Куприянов И. А., Титаренко А. В., Иванов В. А., Кортс А. Ф. Принципы неоперативного лечения внутренних нарушений височно-нижнечелюстного сустава. Стоматология Сибири: Сборник трудов Всероссийского стоматологического форума . – Новосибирск: Сибмедиздат, 2003, с. 87-90.

88. Ильин А. А., А. В. Адоньева. Артроцентез височно-нижнечелюстного сустава. Обзор литературы. Медицина и образование в Сибири. Издательство: Новосибирский государственный медицинский университет (Новосибирск), 2014, № 6, с. 36-47.

89. Ильин А.А. Иванов В.В., Чередникова Л.В., Брега И.Н. Способ введения рентгенконтрастных веществ при артрографии // Рационализация и изобретательство в стоматологии. Новосибирск. - 1990. - С. 14-15.

90. Иорданишвили А.К., Толмачев И.А., Альшевский В.В. [и др.] Клинико-экспертные аспекты амбулаторной диагностики заболеваний височно-

нижнечелюстного сустава. Судебно-медицинская экспертиза. – 2011. – №5. – С. 18-22.

91. Ишмурзин П.В. Изучение этапных ортопантомограмм при коррекции зубочелюстных аномалий в аспекте профилактики дисфункции височно-нижнечелюстного сустава / П.В. Ишмурзин, М.А. Данилова II Фундаментальные исследования. - 2011. - № 10 (Ч. 1). - С. 74-76.
92. Кадурина, Т.И. Дисплазия соединительной ткани. Руководство для врачей / Т.И. Кадурина, В.Н. Горбунова. – СПб. : ЭлБи, 2009. – 704 с.
93. Каменева Л. А. Оптимизация диагностики и лечения больных с синдромом болевой дисфункции височно-нижнечелюстного сустава : автореферат дис. ... кандидата медицинских наук. Самара, 2015. - 24 с.
94. Караков К.Г., Хачатурян Э.Э., Саргисян А.Э. Влияние психоэмоционального статуса больных с болевой дисфункцией височно-нижнечелюстного сустава на эффективность ортопедического лечения// Клиническая неврология. — 2014. — №2. — С. 14–15.
95. Караков К.Г., Хачатурян Э.Э., Саргисян А.Э.,Темирболатова А.Х. Психологические особенности синдрома дисфункции височно-нижнечелюстного сустава. Международный журнал прикладных и фундаментальных исследований. – 2014. – № 2 – С. 89-92.
96. Карсанов В.Т., Зайдман А.М. Структурные изменения суставного диска височнонижнечелюстного сустава при дефектах зубных рядов // Ортопедия, травматология и протезирование. — 2000. — № 2. — С. 54 — 56.
97. Квиринг М.Е. Возможности ультрасонографии в оценке мягкотканных структур височно-нижнечелюстного сустава: Дис. … канд. мед. наук: 14.00.19 / Квиринг Мария Евгеньевна. - М., 2008. – 144 с.
98. Климаншин Ю.И. Вопросы изучения качества жизни в ортопедической стоматологии / Ю.И. Климашин, С.Н. Андреева, К.Н. Руденко // Стоматология-2005: Матер.VII Всерос. науч. форума с междунар. участием. М., 2005. -С. 132-133.

99. Козлов Д.Л., Вязьмин А.Я. Этиология и патогенез синдрома дисфункции височно- нижнечелюстного сустава. Сибирский медицинский журнал. - 2007; 4: 5-7.

100. Коротких И. Г. К вопросу о диагностике и лечении внутренних нарушений височно-нижнечелюстного сустава / Н. Г. Коротких, И. В. Дремина, Н. Г. Картавцева // Журн. прак. и теоретической медицины. — 2010. — № 2. — С. 30–31.

101. Коротких Н. Г. Артроскопия височно-нижнечелюстного сустава: монография / Н. Г. Коротких, А. Н. Морозов, Ю. М. Аникеев. — Воронеж : Издательство Воронежского государственного университета, 2007. — 88 с.

102. Коротких Н.Г., А.Н. Морозов, И.В. Дремина, Н.Г. Картавцева, Х.М. Яйлаев. Эндоскопические аспекты диагностики и лечения хронического подвывиха суставного диска височно-нижнечелюстного сустава. Вестник новых медицинских технологий– 2010 – т. XVII, №2 – с. 204-206.

103. Костина И.Н. Диагностика и лечение остеоартроза височно-нижнечелюстного сустава. Проблемы стоматологии. 2014;(1):8-12.

104. Кравченко Д. В. Диагностика и малоинвазивные методы лечения пациентов с функциональными нарушениями височно-нижнечелюстного сустава : автореф. дис. ... канд. мед. наук / Д. В. Кравченко. - М., 2007-24 с.

105. Краснова В.А. Артроскопия в диагностике и лечении травматических повреждений височно-нижнечелюстного сустава. Автореферат дис. ... кандидата медицинских наук : 14.01.14 - Воронеж, 2015. - 24 с.

106. Куприянов И.А., Ильин А.А., Шкурупий В.А. Патогенез внутренних нарушений височно-нижнечелюстного сустава при дисплазии соединительной ткани; морфология, клиника и лечение. // Бюллетень Сибирского отделения Российской Академии медицинских

наук: ежеквартальный научно-теоретический журнал. — 2003. — N 2. — С. 93-98.

107. Куприянова О.Н., Пузин М.Н. Синдром болевой дисфункции височно-нижнечелюстного сустава с дисплазией соединительной ткани // Российский стоматологический журнал. – 2007. – № 2. – С.34-36.

108. Курушина О.В., Барулин А.Е., Данилов А.Б. Миофасциальный болевой синдром // РМЖ. Болевой синдром. 2015. С. 22–26.

109. Лебеденко И.Ю., Воробьёв Ю.И., Морозова Т.В., Баданин В.В., Синюкова ГЛ., Шолохов В.Н. Перспективы ультразвуковой диагностики функциональных нарушений височно-нижнечелюстного сустава. Актуальные проблемы стоматологии. Сборник трудов под ред. Лебеденко И.Ю. М., 2002, с. 114 – 116.

110. Лебеденко И.Ю., Гринин В.М., Абдулаев А.А. Нарушение функции ВНЧС у больных, страдающих ревматоидным артритом // Стоматология. 2002. № 6. С. 41–44.

111. Лебеденко И.Ю., Морозова Т.В., Баданин В.В. Возможности ультрасонографии при визуализации суставного диска височно-нижнечелюстного сустава // Труды VII Всерос. съезда стоматол. М., 2001 -с.189-190.

112. Левен И.И., Петров Е.А. Электромиография в комплексной диагностике синдрома дисфункции височно-нижнечелюстного сустава / И.И. Левен, Е.А. Петров // Материалы XII Всероссийской науч.-практич. конф. : сб. науч. тр. - М., 2004. - С. 254-256.

113. Лепилин А. В., Коннов В. В., Багарян Е. А., Батусов Н. А. Методы обследования пациентов с патологией височно-нижнечелюстных суставов и жевательных мышц(обзор) // Саратовский научно-медицинский журнал. 2011. Т. 7, № 4. С. 914–918.

114. Лепилин А.В., Коннов В.В., Багарян Е.А., Арушанян. Клинические проявления патологии височно-нижнечелюстных суставов и жевательных мышц у пациентов с нарушениями

окклюзии зубов и зубных рядов. Саратовский научно-медицинский журнал, 2010, том 6, № 2, с. 405-410.

115. Лучевая диагностика в стоматологии: национальное руководство / гл. ред. тома А.Ю. Васильев. - М.: Гэотар-Медиа. 2010.-288 с.

116. Мазуров, В.И. Биохимия колагенновых белков / В.И. Мазуров. – М. : Медицина, 1974 – 248 с.

117. Манакова Я. Л. Оптимизация лучевой диагностики повреждений и заболеваний височно-нижнечелюстного сустава : автореф. дис. ...канд. мед. наук / Я. Л. Манакова. - Новосибирск, 2005. - 23 с.

118. Манакова Я.Л, Дергилев А.П.,.Ильин А.А. Лучевая диагностика поражений височно-нижнечелюстного сустава и перспективы дальнейшего развития (обзор литературы). Сибирский Консилиум № 9 (39), 2004, с. 72-77.

119. Манакова Я.Л., Дергилев А.П., Ежак А.В., Бельков Л.Н. Магнитно-резонансная томография височно-нижнечелюстных суставов в амбулаторной практике // Сибирский медицинский журнал (г. Томск). 2010. Т. 25. № 3-2. С. 42-47.

120. Манакова Я.Л., Дергилев А.П. Магнитно-резонансная томография височно-нижнечелюстных суставов в амбулаторной практике // REJR. – 2012. – Том 2, № 4. – С. 37-45.

121. Манфредини Д. Височно-нижнечелюстные расстройства. //Д. Манфредини— М.: Азбука, 2013. — 500 с.

122. Мирза А.И., Лютик Г.И. Реабилитация пациентов с болевым синдромом височно-нижнечелюстных суставов // Современная стоматология. — 2002. — № 4. — С. 28-29.

123. Мискевич, М.И. Алгоритм анализа мультиспиральных компьютерных томограмм височно-нижнечелюстного сустава / М.И. Мискевич, Ю.Т. Игнатьев, И.А. Алгазин // Сибирский медицинский журнал. – 2010. – Т. 25, № 3, Вып. 2. – С. 95-96.

124. Митерев А. А. Совершенствование инвазивных методов лечения больных с функциональными нарушениеями и заболеваниями височно-нижнечелюстного сустава: автореф. дис. ... канд. мед. наук / А. А. Митерев. - М., 2016-58 с.

125. Михеев, А.П. Синдром болевой дисфункции височно-нижнечелюстного сустава при дисплазии соединительной ткани (клиника, диагностика, лечение) : автореф. дис. … канд. мед. наук / А.П. Михеев – М., 2007. – 27 с.

126. Морозов А.Н. Сочетанные морфофункциональные поражения околоушной слюнной железы и височно-нижнечелюстного сустава. Клиника, диагностика, лечение [текст]: дисс. ... д-ра мед. наук/ Морозов А.Н.; Воронежская государственная медицинская академия им. Н.Н. Бурденко. - Воронеж, 2014. - 493 с.

127. Морозова Т.В. Ультрасонография височно-нижнечелюстного сустава в норме. «Стоматология нового тысячелетия» - Сборник тезисов., М., «Авивиздат», 2002, с.249 – 250.

128. Мохначева С. Б. Выявление синдрома дисплазии соединительной ткани при заболеваниях височно-нижнечелюстного сустава //Современные наукоемкие технологии. – 2012. – №. 8. – С. 32-33.

129. Надточий А. Г. Ультразвуковая диагностика заболеваний мягких тканей челюстно-лицевой области у детей : автореферат дис. ... доктора медицинских наук : 14.00.21.- Москва, 1994.- 26 с.: ил.

130. Намханов, В.В. Особенности внутрисуставных отношений элементов височно-нижнечелюстного сустава человека / В.В. Намханов // Вестник Бурятского государственного университета. – 2010. – № 12. – С. 251-253.

131. Наумович С. А., Наумович С. С. Окклюзионные шины: виды и роль в комплексной терапии патологии височно-нижнечелюстного сустава. Современная стоматология, N1, 2014, с. 7-10.

132. Образцов Ю. Л., Ларионов С. Н. Пропедевтическая ортодонтия : учебное пособие / Ю. Л. Образцов, С. Н. Ларионов. — СПб. : СпецЛит, 2007. — 160 с. : ил.

133. Онопа Е. Н., Брюханов А. В. Оценка результатов реабилитации больных с дисфункцией височно-нижнечелюстного сустава при частичном отсутствии и стираемости зубов со снижением высоты нижнего отдела лица и дистальным смещением нижней челюсти по данным магнитно-резонансной томографии. Российский стоматологический журнал № 3, 2004, стр. 31-33.

134. Онопа Е.Н. Оптическая плотность головки нижней челюсти дисфункции височно-нижнечелюстного сустава и при асимметрии активности жевательных мышц Е.Н. Онопа Стоматология. -2005. №3. 35-38.

135. Онопа Е.Н. Реабилитация больных с синдромом дисфункции височно-нижнечелюстного сустава : автореферат дис. ... доктора медицинских наук: 14.00.21 / Ом. гос. мед. акад. Омск, 2005 46 с.

136. Онопа Е.Н. Функциональное состояние жевательных мышц, височно-нижнечелюстного сустава и органа слуха при мышечно–суставной дисфункции / Е.Н. Онопа, В.А. Хватова, В.М. Семенюк // Маэстро стоматологии. – 2004. – № 3. – С. 61-69.

137. Онопа Е.Н., Семенюк В.М., Евдокимов С. Н., Л. В. Брюханов, Смирнов К. В., Смирнова Ю. В. Изменение оптической плотности костных элементов височно-нижнечелюстного сустава при его дисфункции и нарушении функциональной активности жевательных мышц // Российский стоматологический журнал. 2004. № 1. С. 28–31.

138. Ортопантомография в стоматологии: Метод. рекомендации / МЗ СССР; Разраб. ЦНИИ стоматологии; Сост.: Н.А. Рабухина, Э.И. Жибицкая, А.П. Аржанцев, Э.Г. Чикирдин. – М., 1989. - 17 с.

139. Пантелеев В. Д., Рощина А. В., Рощин Е.М. Диагностика нарушений артикуляции нижней челюсти у пациентов после

ортодонтического лечения / В.Д. Пантелеев, А.В. Рощина, Е.М. Рощин // Российский стоматологический журнал. 2014. №4. 39-41 с.

140. Пантелеев В.Д. Артикуляционные дисфункции височно-нижнечелюстных суставов. Часть 3. Принципы лечения артикуляционных дисфункций височно-нижнечелюстного сустава // Институт стоматологии - 2002. - №3(16). - 52-54.

141. Петренко В.А., Журавлев В.П., Бурдин В.В. Применение фоноартрографии височно-нижнечелюстных суставов для оценки результатов костной пластики сегментарных дефектов нижней челюсти. // Проблемы стоматологии -2006 -№ 1 - С 45 – 46.

142. Петрикас И.В., Жирков А.М., Краснов А.А. Комплексный междисциплинарный подход к профилактике и лечению дисфункции ВНЧС / И.В. Петрикас, А.М. Жирков, А.А. Краснов// Проблемы стоматологии. - 2016. - №1. - с.97-102.

143. Петров Е.А. Комплексное лечение больных с синдромом дисфункции височно-нижнечелюстного сустава и остеохондрозом позвоночника: автореф. дис. ... канд. мед. наук. — Иркутск, 2003.—24 с.

144. Петросов Ю. А. Диагностика и ортопедическое лечение заболеваний височно-нижнечелюстного сустава //Краснодар: Совет. Кубань. – 2007. – С. 304.

145. Петросов Ю.А. "Непосредственные и отдаленные результаты ортопедического лечения функционально обусловленных заболеваний височно-нижнечелюстного сустава": // Стоматология, -1982 г.-N3 -с. 64-71.

146. Петросов Ю.А., Ермошенко Р.Б., Сеферян Н.Ю., Калпакьянц О.Ю. Факторы риска в возникновении дисфункции в височно-нижнечелюстном суставе // Современная ортопедическая стоматология. 2007. № 8. С. 100-101.

147. Пляскина Н.В. Оптимизация дифференциальной диагностики синдрома болевой дисфункции височно-нижнечелюстного сустава: Дис. ... канд. мед. наук. Иркутск, 2004. - 130 с. : 4 ил.

148. Пономарев А.В. Клинические проявления и актуальные аспекты лечения дисфункции ВНЧС (обзор литературы) // Институт стоматологии. - 2017. - № 2 (75). - С. 34-38.

149. Пономарев А.В. Системный многофакторный анализ в прогнозировании риска развития синдрома болевой дисфункции ВНЧС // Вестник Санкт-Петербургского университета. Серия 11. Медицина. 2016. Вып. 3.С. 79–94.

150. Потапов В. П. Клиническая картина и методы лечения больных с вывихами внутрисуставного мениска / В. П. Потапов // Институт стоматологии. - 2008. - № 4. - С. 62-64.

151. Потапов В.П. Комплексный подход к диагностике и лечению нарушений функциональной окклюзии. Институт стоматологии 2008; 4: 24-25.

152. Пузин М. Н., Вязьмин А. Я. Болевая дисфункция височно-нижнечелюстного сустава. Москва. «Медицина», 2002. – 160 с.

153. Пшепий Р.А. Аффективные расстройства в структуре диагностики и лечения синдрома дисфункции височно-нижнечелюстного сустава: Автореф. дис. ... канд. мед. наук. — М., 2002. — С.3-4.

154. Рабухина Н.А. Некоторые проблемы диагностики заболеваний височно-нижнечелюстного сустава/ Н.А. Рабухина, В.А. Семкин // Стоматология. –2005. №3. – С. 33-34.

155. Рабухина Н.А., Аржанцев А.П. Рентгенодиагностика в стоматологии. — М.: ООО "Медицинское информационное агентство", 2003. — 452 с., илл.

156. Рабухина Н.А., Голубева Г.И., Перфильев С.А. Спиральная компьютерная томография при заболеваниях челюстнолицевой области. - М.: Медпресс-информ, 2006. - 128 с.

157. Рогацкин Д.В. Современная компьютерная томография для стоматологии // Институт стоматологии 2008 - № 1 .- С. 121 -123.

158. Романовский М. А. Хирургическое лечение пациентов с внутренними нарушениями височно-нижнечелюстного сустава: автореф. дис. ... канд. мед. наук / М. А. Романовский. - М., 2016-43 с.

159. Рощин Е.М. Диагностика нарушений артикуляции нижней челюсти у больных с дисфункцией височно-нижнечелюстного сустава и их лечение. Автореф. дис... канд. мед. наук.— Тверь, 2011.-24 с.

160. Руководство по хирургической стоматологии и челюстно-лицевой хирургии: В 2-хтемах. / Под ред. В.М.Безрукова, Т.Г. Робустовой. - Изд. 2-е, перераб. и доп. - М.: Медицина, 2000. – 776 с.

161. Савченко Р. К. Синдром соединительнотканной дисплазии височно-нижнечелюстного сустава (этиология, патогенез, клиника, прогнозирование) : автореф. дис. ... канд. мед. наук / Р. К. Савченко. - Омск, 2001.-20 с.

162. Сангулия С. Г. Клинические аспекты состояния жевательных мышц при дисфункциях височно-нижнечелюстного сустава: диагностика и лечение : автореферат дис. ... кандидата медицинских наук : 14.00.21 / Казан. гос. мед. ун-т. - Казань, 2005. - 24 с.

163. Сангулия, С. Г. Комплексная оценка результатов лечения больных с дисфункцией височно-нижнечелюстного сустава Текст. / С.Г. Сангулия, С.А. Зизевский // Казанский медицинский журнал. — 2004. №3. - С. 215-216.

164. Саргисян А.Э. Медико-психологические подходы к лечению больных с болевой дисфункцией височно-нижнечелюстного сустава: диссертация ... кандидата медицинских - Москва, 2014. - 98 с. : 19 ил.

165. Семенов Р.Р., Карпов С.М., Хатуаева А.А., Карпов А.С. Этиологические и патогенетические механизмы формирования дисфункции височно-нижнечелюстного сустава (обзорная статья) //

Международный журнал экспериментального образования. – 2013. – № 11-1. – С. 46-51.

166. Семкин В.А. Патология височно-нижнечелюстных суставов / В.А. Семкин, Н.А. Рабухина, С.И. Волков. – М., 2011. – 168 с.

167. Семкин В.А. Дисфункция височно-нижнечелюстных суставов (клиника, диагностика и лечение) В.А. Семкин, Н.А. Рабухина. М.: ЗАО Редакция журнала «Новое в стоматологии», 2000. 56 с.

168. Семкин В.А., Рабухина Н.А. Программа обследования больных с дисфункцией височно-нижнечелюстного сустава // Алгоритмы в лучевой диагностике и программы лучевого и комплксного лечения больных: Материалы VIII Всероссийского съезда рентгенологов и радиологов. – М. -2001. – С. 160.

169. Серова Н.С. Дентальная объемная томография в решении некоторых проблем стоматологии и челюстно-лицевой хирургии // Эндодонтия Today.- 2010.-№ 2.-С.55-57.

170. Сивовол С. И. Медикаментозное лечение миофасциальной болевой дисфункции височно-нижнечелюстного сустава (МБД ВНЧС) //Стоматолог Инфо. – 2007. – №. 4. – С. 30-31.

171. Сидоренко, А.Н. Диагностика и совершенствование комплексного лечения больных с нейромускулярным дисфункциональным синдромом височно-нижнечелюстных суставов / А.Н. Сидоренко // Казанский медицинский журнал. – 2012. – Т. 93, № 4. – С. 627-631.

172. Силин А.В. Проблемы диагностики, профилактики и лечения морфо-функциональных нарушений в височно-нижнечелюстных суставах при зубочелюстных аномалиях: Автореф. дис… докт. мед. наук. СПб., 2007. 43 с.

173. Синюкова ГЛ., Шолохов В.Н.Актуальные проблемы стоматологии. Сборник трудов под ред. Лебеденко И.Ю. М., 2002, с. 114 – 116.

174. Скориков В.Ю., Лапина Н.В., , Скорикова Л.А. Лечение мышечно-суставной дисфункции височно-нижнечелюстного сустава при ревматоидном артрите. Российский стоматологический журнал. 2016; 20(4) с. 205 -208.

175. Сотникова М. В.Диагностика и лечение синдрома болевой дисфункции височно-нижнечелюстного сустава : диссертация ... кандидата медицинских наук. - Смоленск, 2009. - 145 с. : 22 ил.

176. Сулимов А.Ф., Савченко Р.К., Григорович Э.Ш. Дисплазия соединительной ткани в стоматологии и челюстно-лицевой хирургии. — Москва: Медицинская книга,2004 , 134 с: ил.

177. Сысолятин П. Г., Ильин А. А. Артрография височно-нижнечелюстного сустава. Стоматология, 1986, № 4, стр. 50-52.

178. Сысолятин П. Г., Плотников Н. А., Ильин А. А., Пяткин В. П., Г. Казанцев И.Г.). Компьютерная оценка томограмм височно-нижнечелюстного сустава. Стоматология, 1987, № 5, с. 37-39.

179. Сысолятин П.Г., Безруков В.М., Ильин А.А. Классификация заболеваний височно-нижнечелюстного сустава // Стоматология. № 3. 1997. — С. 29-34.

180. Сысолятин П.Г., Безруков В.М., Ильин А.А. Классификация заболеваний височно-нижнечелюстного сустава. Москва: Медицинская книга, Н.Новгород: издательство НГМА, 2000, 79 с.

181. Сысолятин П.Г., И.А. Арсенова. Актуальные вопросы диагностики и лечения повреждений височно-нижнечелюстного сустава. Стоматология, 2, 1999, стр. 34-39.

182. Сысолятин С.П., Сысолятин П.Г. Эндоскопические технологии в челюстно-лицевой хирургии. М: Медицина 2005; 144.

183. Тарасенко С. В., Агапов В. С., Фомченков Н. А., Ступников А. А. Диагностика синдрома болевой дисфункции височно-нижнечелюстного сустава. Матер. VI Рос. науч. форума «Стоматология — 2004». М., 2004. С. 147–148.

184. Тарасов И. В. Биополимерный гидрогелевый миметик Внеклеточного матрикса в лечении остеоартроза височно-нижнечелюстного сустава. Автореферат дис. ... кандидата медицинских наук. - Москва, 2017. - 24 с.

185. Трезубов В.Н. Акустическое распознавание шумов при расстройствах височно-нижнечелюстных суставов В.Н. Трезубов, А.И. Лопотко, Е.А. Булычева Актуальные проблемы стоматологии: Матер. XIV Всерос. науч.-практ. конф. М., 2005. 85-87.

186. Трезубов В.Н., Булычева Е.А., Посохина О.В. Изучение нейромышечных нарушений у больных с расстройствами височно-нижнечелюстного сустава, осложненных парафункциями жевательных мышц // Институт стоматологии.- 2005.- Т.29, № 4.- 85-89.

187. Уманская Ю. Н. Комплексная диагностика и реабилитация пациентов с дисфункцией височно-нижнечелюстного сустава, ассоциированной с дисплазией соединительной ткани. Диссертация ... кандидата медицинских наук.- Волгоград, 2014. - 160 с. : 58 ил.

188. Уманская Ю.Н. Нарушение функций височно-нижнечелюстного сустава вследствие дисплазии соединительной ткани /Ю.Н. Уманская// Казанский медицинский журнал. - 2013. - №6. - с.843-847.

189. Уманская Ю.Н. Роль магнитно-резонансной томографии в диагностике дисфункционального синдрома височнонижнечелюстного сустава при дисплазии соединительной ткани /Ю.Н. Уманская// Российский стоматологический журнал. -2013. -№3. - с.36-39.

190. Фадеев Р. А. Особенности диагностики и реабилитации пациентов с зубочелюстными аномалиями осложненными заболеваниями височно-нижнечелюстных суставов и жевательных мышц [Текст] / Р.А. Фадеев, О.А. Кудрявцева // Институт стоматологии. – 2008. - №2. – С. 44-45.

191. Фадеев, Р.А. Метод обследования височно-нижнечелюстных суставов с использованием дентальной компьютерной томографии / Р.А.

Фадеев, Н.Ю. Зотова, А.В. Кузакова // Институт стоматологии. – 2011. – № 4. – С. 34-36.

192. Фелькер В. В. Оптимизация лечения больных с вторичным остеоартрозом височно-нижнечелюстного сустава на фоне дислокаций суставного диска: автореф. дис. ... канд. мед. наук: Омск, 2013. - 19 с.

193. Фомченков Н. А., Агапов В. С., Тарасенко С. В. Диагностика синдрома болевой дисфункции височно-нижне-челюстного сустава // Матер. XII и XIII Всерос. науч.-практ. форума «Достижения и перспективы современной лучевой диагностики». – М. – 2004. – С. 269.

194. Хавкин В.А. Возможности конусной компьютерной томографии при обследовании стоматологических больных (клинико-экономическое исследование) // Дисс... канд. мед. наук - Москва - 2011.- 154с.

195. Хачатурян Э. Э. Комплексный подход к диагностике и терапии болевой дисфункции височно-нижнечелюстного сустава [текст]: автореф....д-ра мед. наук./ Э.Э. Хачатурян, Ставропольский государственный медицинский университет. - Ставрополь, 2013. - 25 с.

196. Хачатурян Э.Э. Комплексный подход к диагностике и терапии болевой дисфункции височно-нижнечелюстного сустава: Автореф. дис. … д-ра мед. наук. М., 2013. 35 с.

197. Хачатурян Э.Э. Комплексный подход к диагностике и терапии болевой дисфункции височно-нижнечелюстного сустава : автореф. дис. ... д-ра мед. наук; Ставроп. гос. мед. ун-т. - Москва, 2013. - 35 с.

198. Семелева Е.И. Диагностика и лечение зубочелюстных аномалий, осложненных остеоартрозом височно-нижнечелюстных суставов: дис. … канд. мед. наук. СПб., 2014. 117 с.

199. Хватов И. Л. Диагностика дисфункции височно-нижнечелюстного сустава на основании графической регистрации движений нижней челюсти Текст. : дис. ... канд. мед. наук / Хватов И.Л. - М., 2001. —141 с.

200. Хватова В. А. Заболевания височно-нижнечелюстного сустава //М.: Медицина. – 1982. – С. 154.

201. Хватова В. А. Окклюзионные шины (современное состояние проблемы) / В. А. Хватова, С. О. Чикунов. -М. : Мед. кн., 2010. - 59с.

202. Хватова В.А. Функциональная диагностика и лечение в стоматологии.- М: Медицинская книга, 2007.- 294 с.

203. Хватова, В.А. Клиническая гнатология / В.А. Хватова. – М. :Медицина, 2011. – 296 с.

204. Чергештов Ю.И., Губайдулина Е.Я., Цегельник Л.Н. Клинико-рентгенологические аспекты диагностики и лечения синдрома болевой дисфункции височно-нижнечелюстных суставов. Стоматология, 1, 2000, с. 27-30.

205. Чичасова Н.В. Клинико-морфологическая характеристика вариантов тяжести и течения ревматоидного артрита: Автореф. дис.... канд. мед. наук. М 1987; 22.

206. Чукумов Р.М. Эндоскопические методы диагностики и лечения заболеваний и повреждений височно-нижнечелюстного сустава. Дис. . канд. мед. наук. М., 2005.-101с.

207. Шахметова О.А., Синицина Т.М. Междисциплинарный подход к лечению мышечносуставной дисфункции височно-нижнечелюстного сустава с выраженным болевым синдромом /О.А. Шахметова, Т.М. Синицина // Неврология, нейропсихиатрия, психосоматика. -2017. -№2.- с.46-49

208. Шемонаев В.И., Климова Т.Н., Тимачева Т.Б., Осокин А.В., Степанов В.А. Сплинт-терапия в комплексном лечении пациентов с дисфункцией височно-нижнечелюстного сустава, обусловленной патологией окклюзии // Современная ортопедическая стоматология. – 2014. – № 21. – С. 20-23.

209. Шубина О.С., Уколова Л.А., Шабаков Н.А. Психосоматические аспекты хронического суставного синдрома // Хронические болевые синдромы: Тезисы докладов.- Новосибирск, 2007.- 159-161

210. Щербаков А.С., Петрикас И.В., Буланов В.И., Загорко М.В. Изучение распространенности и диагностика функциональных нарушений ВНЧС у лиц молодого возраста // Институт Стоматологии. - 2013. - Т.58, №1(58). - С. 18-19.

211. Яковлев, В.М. Соединительнотканные дисплазии скелета человека (Пренатальная и постнатальная диагностика и прогнозирование) / В.М. Яковлев, Р.С. Карпов, Е.Г. Бакулина. – М. : УИЦ XXI век, 2009. – 192 с.

212. Якупов Б.Р., ГерасимоваЛ.П. Диагностика и лечение мышечно-суставной дисфункции височно-нижнечелюстного сустава с болевым синдромом, связанной с окклюзионными нарушениями, с применением сплинт-терапии. Медицинский вестник Башкортостана. Том 8, № 4, 2013, с. 46-49.

213. Яременко А. И., Королев В. О. Малоинвазивные хирургические методики лечения заболеваний височно-нижнечелюстного сустава. Обзор научной литературы / А.И. Яременко, В.О. Королев// Вестник НовГУ. -2015.-№2.-с. 93-95.

214. Abramowicz S., Dolwick M.F. 20-year follow-up study of disc repositioning surgery for temporomandibular joint internal derangement // J. Oral. Maxillofac. Surg. - 2010. - Vol. 68. -P. 239-242.

215. Ahn S.J. Relationship between temporomandibular joint internal derangement and facial asymmetry in women / S.J. Ahn, S.P. Lee, D.S. Nahm // Am. J. Orthod. Dentofac. Orthop. - 2005. - Vol. 128, № 5. - P. 583-591.

216. Aiken A, Bouloux G, Hudgins P. (2012) MR imaging of the temporomandibular joint. Magn Reson Imaging Clin N Am 20:397–412.

217. Alajbeg I, Zivkovic K, Gikid M. The role of stabilization in the treafeient of temporomandibular disorders. /I. Alajbeg, K. Zivkovic, M. Gikic// Acta Medica Croatica. - 2015. - Vol.69. - №1. - p.33-43.

218. Alajbeg I., Brakus R., Brakus I. Comparison of amitriptyline with stabilization splint and placebo in chronic TMD patients: a pilot study. Acta Stomatol Croat., 2018 Jun;52(2):114-122.

219. Alajbeg I., Gikić M., Valentić-Peruzović M. Changes in pain intensity and oral health-related quality of life in patients with temporomandibular disorders during stabilization splint therapy--a pilot study. Acta Clin Croat 2014 Mar;53(1):7-16.

220. Alkhader M., Kuribayashi A., Ohbayashi N. [et al.]. Usefulness of cone beam computed tomography in temporomandibular joints with soft tissue pathology / // Dentomaxillofac. Radiol. – 2010. – Vol. 39. – P. 343-348.

221. Alkhader M., N. Ohbayashi, A. Tetsumura [et al.] Diagnostic performance of magnetic resonance imaging for detecting osseous abnormalities of thetemporomandibular joint and its correlation with cone beam computed tomography / // Dentomaxillofac Radiol. – 2010. – Vol. 39. – P. 270-276.

222. Almăşan O. C. et al. Skeletal pattern in subjects with temporomandibular joint disorders //Archives of medical science: AMS. – 2013. – Т. 9. – №. 1. – С. 118.

223. Almăşan O.C., Băciuț M, Băciuț G. Influența disfuncției temporomandibulare asupra tiparului scheletic la subiecți cu anomalie de clasa a III-a scheletică [The influence of temporomandibular dysfunction on the skeletal pattern in patients with class 3 skeletal abnormality]. Clujul Medical. 2012; 85(S1):47-50.

224. Alomar X. et al. Anatomy of the temporomandibular joint //Seminars in Ultrasound, CT and MRI. – WB Saunders, 2007. – Т. 28. – №. 3. – С. 170-183.

225. Arayasantiparb R., Tsuchimochi M. Quantification of disc displacement in internal derangement of the temporomandibular joint using magnetic resonance imaging // Odontology. - 2010. - Vol. 98. - P. 73-81.

226. Ault J. Temporomandibular disorders [Электронный ресурс]. - URL: eMedicine http://www.emedicine.medscape.com/ Mar. 16, 2009.

227. Badel T, Marotti M, Krolo I, Kern J, Keros J. Occlusion in patients with temporomandibular joint anterior disk displacement. Acta Clin Croat. 2008;47:129-136.

228. Bag A.K., Gaddikeri S., Singhal A., Hardin S., Tran B.D., Medina J.A., Cure J.K. Imaging of the temporomandibular joint: An update // World Journal of Radiology. – 2014. – Vol. 6. – № 8. – P. 567–582

229. Bakke M., Thomsen C.E., Vilmann A., Soneda K., Farella M., Moller E. Ultrasonographic assessment of the swelling of the human masseter muscle after static and dynamic activity. Arch Oral Biol 1996; 41: 133-40.

230. Beer, A. Cine MRI of the temporomandibular joint in comparison to static MRI and axiography Text. / A. Beer, A. Kolk, A. Neff, et al. // Rofo. 2004. Vol. 176, №4:-P. 506-512.

231. Beighton P, Solomon L, Soskolne CL. Articular mobility in an African population. Ann Rheum Dis. 1973 Sep;32(5):413-8.

232. Bell W.D.: Clinical management of temporomandibular disorders, Chicago, 1982, Year Book Medical Publishers, Inc., p. 38.

233. Benoliel R. Accurate diagnosis of facial pain R. Benoliel, Y. Sharav Cephalalgia. 2006. Vol. 26, 7. P. 902-903.

234. Bhargava D. et al. Temporomandibular joint arthrocentesis for internal derangement with disc displacement without reduction //Journal of maxillofacial and oral surgery. – 2015. – Т. 14. – №. 2. – С. 454-459.

235. Brant W. E., Helms C. A. (ed.). Fundamentals of diagnostic radiology. – Lippincott Williams & Wilkins, 2012, p. 1472.

236. Byahatti S.M., Ramamurthy B.R., Mubeen M., Agnihothri P.G. (2010) Assessment of diagnostic accuracy of high-resolution ultrasonography in determination of temporomandibular joint internal derangement. Indian J Dent Res 21:189–194.

237. Cakir-Ozkan N., Sarikaya B., Erkorkmaz U. et al. Ultrasonographic evaluation of disc displacement of the temporomandibular joint compared with magnetic resonance imaging // J. Oral. Maxillofac. Surg. - 2010. - Vol. 68. - P. 1075-1080.

238. Chang J. et al. Study on the characteristics of apoptosis in the condyles of osteoarthritic temporomandibular joints //Hua xi kou qiang yi xue za zhi= Huaxi kouqiang yixue zazhi= West China journal of stomatology. – 2004. – Т. 22. – №. 5. – С. 353-356.

239. Cortés D., Exss E., Marholz C. [et al.]Association between disk position and degenerative bone changes of the temporomandibular joints: an imagingstudy in subjects with TMD / // Cranio. – 2011. – Vol. 29. – P. 117-126.

240. Dayisoylu E. H., Cifci E., Uckan S. Ultrasound-guided arthrocentesis of the temporomandibular joint //British Journal of Oral and Maxillofacial Surgery. – 2013. – Т. 51. – №. 7. – С. 667-668.

241. De Coster P.J., Van den Berghe L.I., Martens L.C. Generalized joint hypermobility and temporomandibular disorders: inherited connective tissue disease as a model with maximum expression. J Orofac Pain. 2005;19:47-57.

242. Dickens C , McGowan L., Dale S. Impact of depression on experimental pain perception: a systematic review of the literature with meta-analysis // Psycho-som. Med.- 2003.- № 65.- P. 369-375.

243. Dimitroulis G. A new surgical classification for temporomandibular joint disorders //International journal of oral and maxillofacial surgery. – 2013. – Т. 42. – №. 2. – С. 218-222.

244. Dimitroulis G. The prevalence of osteoarthrosis in cases of advanced internal derangement of the temporomandibular joint a clinical, surgical and histological study / G. Dimitroulis // Int. J. Oral Maxillofac. Surg. - 2005. - Vol. 34, №4.-P. 345-349.

245. Dong X, He S, Zhu L, Dong T, Pan S, Tang L, Zhu Z. The diagnostic value of high-resolution ultrasonography for the detection of anterior disc

displacement of the temporomandibular joint: a meta-analysis employing the HSROC statistical model. International journal of oral and maxillofacial surgery 2015; 44(7): 852-858.

246. Dupuy-Bonafé I, Picot MC, Maldonado IL, Lachiche V, Granier I, Bonafé A (2012) Internal derangement of the temporomandibular joint: is there still a place for ultrasound? Oral Surg Oral Med Oral Pathol Oral Radiol 113:832–840.

247. Durham J., Newton-John T.R., Zakrzewska J.M. Temporomandibular disorders/ J. Durham [et al.]// BMJ. - 2015. - Vol.12. - p. 350.

248. Dworkin S. F. Research diagnostic criteria for temporomandibular disorders: review, criteria, examinations and specifications, critique //J Craniomandib Disord. – 1992. – T. 6. – C. 301-355.

249. Emshoff R, Jank S, Bertram S, Rudisch A, Bodner G (2002) Disk displacement of the temporomandibular joint: sonography versus MR imaging. AJR Am J Roentgenol 178:1557–1562.

250. Emshoff R. Clinical factors affecting the outcome of occlusal splint therapy of temporomandibular joint disorders //Journal of oral rehabilitation. – 2006. – T. 33. – №. 6. – C. 393-401.

251. Emshoff R. et al. Prognostic indicators of the outcome of arthrocentesis: a short-term follow-up study //Oral Surgery, Oral Medicine, Oral Pathology, Oral Radiology, and Endodontology. – 2003. – T. 96. – №. 1. – C. 12-18.

252. Emshoff R., Puffer P., Rudisch A., Gassner R. Temporomandibular joint pain: relationship to internal derangement type, osteoartrosis, and Synovial fluid mediator level of tumor necrosis factor-alpha. // Oral. Radiology Endod. – 2000. - Vol. 90. - № 4. – P. 442-449.

253. Eric L. Schiffman [et al.] Diagnostic Criteria for Temporomandibular Disorders (DC/TMD) for Clinical and Research Application: Recommendations of International RDC/TMD Consortium Network and Orofacial Pain Special Interest Group / // J. of Oral & Facial Pain And Headache. — 2014. — N 1. — P. 6–27.

254. Evirgen Ş, Kamburoğlu K. Review on the applications of ultrasonography indentomaxillofacial region. World J Radiol 2016; 8(1): 50-58.

255. Ezher Hamza Dayisoylu, Egemen Cifci, Sina Uckan. Ultrasound-guided arthrocentesis of the temporomandibular joint. British Journal of Oral and Maxillofacial Surgery 51 (2013) 667–668.

256. Fernandez-de-las-Penas C., Svensson P. Myofascial Temporomandibular Disorder/C. Fernandez-de-las-Penas [et al.]// Current Rheumatology Reviews. - 2016. - Vol.12. - №1. _ pp.40-54.

257. Furlan R. M. M. M. et al. The use of superficial heat for treatment of temporomandibular disorders: an integrative review //CoDAS. – Sociedade Brasileira de Fonoaudiologia, 2015. – Т. 27. – №. 2. – С. 207-212.

258. Gawriołek K., Gawriołek M., Komosa M., Azer S. Kinematic Modeling of Normal Voluntary Mandibular Opening and Closing Velocity-Initial Study. J Prosthodont, 2015, Jun 14;24(4):279-86.

259. Gedrange T., T. Gredes, V. Hietschold [et al.]Comparison of reference points in different methods of temporomandibular joint imaging / // Adv. Med. Sci. – 2012. – Vol. 57, № 1. – P. 157-162.

260. Glaros A.G., Forbes M., Shanker J., Glass E.G. Effect of parafunctional clenching on temporomandibular disorder pain and proprioceptive awareness // Cranio.- 2000.- Vol.18, № 3.- P. 198-204.

261. Goiato M.C., da Silva E.V., de Medeiros R.A., Turcio K.H., Dos Santos D.M. Are intra-articular injections of hyaluronic acid effective for the treatment of temporomandibular disorders? A systematic review. Int J Oral Maxillofac Surg. 2016;45:1531-7.

262. Guarda-Nardini L., Manfredini D., Ferronato G. Temporomandibular joint total replacement prosthesis: current knowledge and considerations for the future //International journal of oral and maxillofacial surgery. – 2008. – Т. 37. – №. 2. – С. 103-110.

263. Gurung T., Singh R. K., Mohammad S., Pal U. S., Mahdi A. A., Kumar M. Efficacy of arthrocentesis versus arthrocentesis with sodium hyaluronic acid in temporomandibular joint osteoarthritis: A comparison. National Journal of Maxillofacial Surgery. 2017, 8 (1): 41-49.

264. Habashi H. et al. Dynamic High-Resolution Sonography Compared to Magnetic Resonance Imaging for Diagnosis of Temporomandibular Joint Disk Displacement //Journal of Ultrasound in Medicine. – 2015. – Т. 34. – №. 1. – С. 75-82.

265. Hansson T., Solberg W. K., Penn M. K- et al. Anatomic study of the TMJs of young adults.— J. Prosthet. Dent., 1979, 41, 556—560.

266. Hugger A. et al. Therapy of temporomandibular joint pain: recommendations for clinical management //Schmerz (Berlin, Germany). – 2007. – Т. 21. – №. 2. – С. 116-130.

267. Hunter, A. Diagnostic imaging for temporomandibular disorders and orofacial pain / A. Hunter, S. Kalathingal // Dent. Clin. North Am. – 2013. – Vol. 57. – P. 405-418.

268. Ismail F. et al. Short-term efficacy of physical therapy compared to splint therapy in treatment of arthrogenous TMD //Journal of oral rehabilitation. – 2007. – Т. 34. – №. 11. – С. 807-813.

269. Jank S. et al. High-resolution ultrasonography of the TMJ: helpful diagnostic approach for patients with TMJ disorders? //Journal of Cranio-Maxillofacial Surgery. – 2001. – Т. 29. – №. 6. – С. 366-371.

270. Gawriołek K., Gawriołek M., Komosa M., Azer S. Kinematic Modeling of Normal Voluntary Mandibular Opening and Closing Velocity-Initial Study. J Prosthodont, 2015, Jun 14;24(4):279-86.

271. Kafas P., Leeson R. Assessment of pain in temporomandibular disorders: the bio-psychosocial complexity. Int J Oral Maxillofac Surg. 2006 - 35- P.145-149.

272. Kahraman A.S., B. Kahraman, M. Dogan [et al.] Synovial chondromatosis of the temporomandibular joint: radiologic and

histopathologic findings / // J. Craniofac. Surg. – 2012. – Vol. 23. – P. 1211-1213.

273. Kai Y., K. Matsumoto, K. Ejima [et al.]Evaluation of the usefulness of magnetic resonance imaging in the assessment of the thickness of the roof of the glenoid fossa of the temporomandibular joint / // Oral. Surg. Oral. Med. Oral. Pathol. Oral. Radiol. Endod. – 2011. – Vol. 112. – P. 508-514.

274. Kaneyama K. et al. Increased levels of soluble cytokine receptors in the synovial fluid of temporomandibular joint disorders in relation to joint effusion on magnetic resonance images //Journal Of Oral And Maxillofacial Surgery. – 2010. – Т. 68. – №. 5. – С. 1088-1093.

275. Kaya K, Dulgeroglu D, Unsal-Delialioglu S, Babadag M, Tacal T, Barlak A et al (2010) Diagnostic value of ultrasonography in the evaluation of the temporomandibular joint anterior disc displacement. J Craniomaxillofac Surg 38:391–395.

276. Koh H, Robinson PG. Occlusal adjustment for treating and preventing temporomandibular joint disorders. Cochrane Database Syst Rev. 2003;(1):CD003812.

277. Kundu H, Basavaraj P, Kote S, Singla A, Singh S. Assessment of TMJ disorders using ultrasonography as a diagnostic tool: a review. J Clin Diagn Res 2013;7:3116–20.

278. Kuroda M., Otonari-Yamamoto M., Sano T., Fujikura M., and Wakoh M. Diagnosis of retrodiscal tissue in painful temporomandibular joint (TMJ) by fluid-attenuated inversion recovery (FLAIR) signal intensity. Journal of Craniomandibular and Sleep Practice, 2015, vol. 33, no. 4, pp. 272–276.

279. Landes C .A., Goral W .A ., Sader R ., Mack M .G .Three-dimensional versus two-dimensional sonography of the temporomandibular joint in comparison to MRI // Eur J Radiol. 2007. Vol.61. №2. P. 235-244.

280. Landes C., Walendzik H., Klein C. Sonography of the temporomandibular joint from 60 examinations and comparison with MRI

and axiography //Journal of Cranio-Maxillofacial Surgery. – 2000. – T. 28. – №. 6. – C. 352-361.

281. Leandro L. F. L. et al. A ten-year experience and follow-up of three hundred patients fitted with the Biomet/Lorenz Microfixation TMJ replacement system //International journal of oral and maxillofacial surgery. – 2013. – T. 42. – №. 8. – C. 1007-1013.

282. Li C, Su N, Yang X, Yang X, Shi Z, Li L. Ultrasonography for detection of disc displacement of temporomandibular joint: a systematic review and meta-analysis. J Oral Maxillofac Surg. 2012;70:1300-1309.

283. List T, Stenstrom B, Lundstrom I, Dworkin SF. TMD in patients with primary Sjogren syndrome: a comparison with temporomandibular clinic cases and controls. J Orofac Pain. 1999;13:21-28.

284. Machon V. et al. Total alloplastic temporomandibular joint replacement: the Czech-Slovak initial experience //International journal of oral and maxillofacial surgery. – 2012. – T. 41. – №. 4. – C. 514-517.

285. Madléna M, Fejérdy P, Kaán M, Hermann P. Frequency of signs and symptoms of temporomandibular joint disorders, vertical orthodontic anomalies and their relationships based on screening of a large population. Fogorv Sz. 2015 Mar;108(1):25-31.

286. Mahan P.E., Wilkinson T.M., Gibbe C.H., Mauderh A., Brannen IS Superior and inferior bellies of the lateral pterygoid EMG activity at basic jaw positions // J. Prosthet Dent - 1983 - Vol. 51. - P. 218-232.

287. Manfredini D. Ultrasonography has an acceptable diagnostic efficacy for temporomandibular disc displacement. Evid Evid Based Dent 2012 ;13(3):84-85.

288. Melis M., Di Giosia M. The role of genetic factors in the etiology of temporomandibular disorders: a review/ M. Melis [et al.]// Cranio. - 2016. - Vol.34.-№l.pp.43-51

289. Melis M., Secci S., Ceneviz C. Use of ultrasonography for the diagnosis of temporomandibular joint disorders: a review //Am J Dent. – 2007. – T. 20. – №. 2. – C. 73-78.

290. Mohl N-D, Lund J-P, Widmer C-G, McCall Jr W-D: Devices for the diagnosis and treatment of temporomandibular disorders.Part II: Electromyography and sonography. J Prosthet Dent, 1990, 63: p. 332-336.

291. Moon S. Y., Lee S. T., Ryu J. W. Ultrasound-guided Platelet-rich Plasma Prolotherapy for Temporomandibular Disorders //Journal of Oral Medicine and Pain. – 2014. – T. 39. – №. 4. – C. 140-145.

292. Nabeih Y. B., Speculand B. Ultrasonography as a diagnostic aid in temporomandibular joint dysfunction: a preliminary investigation //International journal of oral and maxillofacial surgery. – 1991. – T. 20. – №. 3. – C. 182-186.

293. Ohnuki T. et al. Evaluation of the position, mobility, and morphology of the disc by MRI before and after four different treatments for temporomandibular joint disorders //Dentomaxillofacial Radiology. – 2006. – T. 35. – №. 2. – C. 103-109.

294. Okeson J. P., de Leeuw R. Differential diagnosis of temporomandibular disorders and other orofacial pain disorders //Dental Clinics of North America. – 2011. – T. 55. – №. 1. – C. 105-120.

295. Okeson J.P. Management of Temporomandibular Disorders and Occlusion. - St. Louis, Missouri: Mosby, 2003. - 671 p.

296. Peck C. C. et al. Expanding the taxonomy of the diagnostic criteria for temporomandibular disorders //Journal of oral rehabilitation. – 2014. – T. 41. – №. 1. – C. 2-23.

297. Pelletier J. P., Martel-Pelletier J., Abramson S. B. Osteoarthritis, an inflammatory disease: potential implication for the selection of new therapeutic targets //Arthritis & Rheumatology. – 2001. – T. 44. – №. 6. – C. 1237-1247.

298. Pihut M1, Górecka M, Ceranowicz P. Evaluation of remission of temporomandibular joints pain as a result of treatment of dysfunction using intraarticular injection. Folia Med Cracov. 2017;57(3):57-65.

299. Razek AA, Al Mahdy Al Belasy F, Ahmed WM, Haggag MA. Assessment of articular disc displacement of temporomandibular joint with ultrasound. J Ultrasound. 2015;18:159-163.

300. Razek AA, Fouda NS, Elmetwaley N, Elbogdady E (2009) Sonography of the knee joint. J Ultrasound 12:53–60.

301. Ribeiro-Rotta R.F., K.D. Marques, M.J. Pacheco [et al.] Do computed tomography and magnetic resonance imaging add to temporomandibular joint disorder treatment? A systematic review of diagnostic efficacy / // J Oral Rehabil. – 2011. – Vol. 38. – P. 120-135.

302. Sakellariou G., Iagnocco A., Filippucci E., Ceccarelli F., Di Geso L., Carli L. et al (2013) Ultrasound imaging for the rheumatologist XLVIII. Ultrasound of the shoulders of patients with rheumatoid arthritis. Clin Exp Rheumatol 31:837–842.

303. Sato J. Correlation between the arthroscopic diagnosis of synovitis and microvessel density in synovial tissues in patients with internal derangement of the temporomandibular joint J. Sato, N. Segami, M. Nishimura J. Craniomaxillofac. Surg. 2003. Vol. 31, 2. P. 101-106.

304. Sato S., Ohta M., Sawatari V et al. Occlusal contact area, oc¬clusal pressure, bite force and masticatory efficiency in patients with anterior disc displacement of the temporomandibular joint II J. Oral. Rehabil. — 1999. — Vol. 26, № 11. — P.906-911.

305. Schiffman E. L., Velly A. M., Look J. O. et al. Effects of four treatment strategies for temporomandibular joint closed lock. International Journal of Oral and Maxillofacial Surgery, 2014, vol. 43, no. 2, pp. 217–226.

306. Schindler, H. J., Hugger, A., Kordaß, B., & Türp, J. C. (2014). Splint therapy for temporomandibular disorders : basic principles Grundlagen der

Schienentherapie bei Myoarthropathien des Kausystems. Zeitschrift Für Kraniomandibuläre Funktion, 6(3), 207–230.

307. Schmidt B.L., Pogrel M. A., Necoechea M., Kearns G. The distribution of the auriculotemporal nerve around the temporomandibular joint. Oral Surgery, Oral Medicine, Oral Pathology, Oral Radiology, and Endodontology, Vol. 86, Is. 2, 1998, P. 165–168.

308. Scott C. C. Mechanical impact and articular cartilage / C. C. Scott, K. A. Athanasiou // Crit. Rev. Biomed. Eng. - 2006. - Vol. 34, № 5. - P. 347-378.

309. Seemann R., C. Czerny, K. Schicho [et al.] Pseudodynamic MRI differs from natural opening of the temporomandibular joint // Oral. Surg. Oral. Med. Oral. Pathol. Oral. Radiol. Endod. – 2008. – Vol. 105(3) – P. 371-378.

310. Segami N., Miyamary M., Nishimura M., Suzuki T., Kaneyma K., Sato J., Murakami K. Does joint effusion on T2 magnetic resonance images reflect synovitis? Part 2. Comparison of concentration of proinflammatory cytokines and total protein in sinovial fluid of the temporomandibular joint with internal derangement and ostearthrosis // Radiology Endod. – 2002. – Oct. Vol. 94. - №43. – P.515-521.

311. Segami N., Nishimura M., Kaneyma K., Miyamaru M., Sato J., Murakami KI. Does joint effusion on T2 magnetic resonance images reflect synovitis? Part 1. Comparison of arhroscopic findigs in internal derangement of the temporomandibular joint . // Radiology Endod. – 2001. – Sept. - Vol.920. - № 3. – P. 341-345.

312. Segami N., Suzuki T., Miyamary M., Nishimura M., Yoshimura H. // . Does joint effusion on T2 magnetic resonance images reflect synovitis? Part 3. Comparison of Histological findingsof artroscopically obtained synovium in internal derangement of the temporomandibular joint . // Radiology Endod. – 2003. – Jun. - Vol. 95. - № 6. – P. 761-380.

313. Shi J.J., Zhang E, Zhou Y.Q. et al. The relationship between partial disc displacement and mandibular dysplasia in female adolescents // Med. Sci. Monit. - 2010. - Vol. 16. - P. 283-288.

314. Sidebottom A. J., Gruber E. One-year prospective outcome analysis and complications following total replacement of the temporomandibular joint with the TMJ Concepts system //British Journal of Oral and Maxillofacial Surgery. – 2013. – Т. 51. – №. 7. – С. 620-624.

315. Simmons C. Temporomandibular joint orthopedics with anterior repositioning appliance therapy and therapeutic injections/ C. Simmons// Californian Dentist's Association. - 2014. - Vol.42. - №8. - pp.537-547.

316. Singh P.P., UK Kartika,Handa H, Satpathy M, Awasthi N. Non. Invasive Treatment of Temporomandibular Joint Disorders: A Review. J Adv Med Dent Scie Res 2014;2(3):17-23.

317. Slavicek R. The Masticatory Organ: Functions and Dysfunctions // Klosterneuburg: Gamma Med.-viss. FortbildungAG. 2002. 544 p.

318. Stefanoff V., Hausamen J. E., van den Berghe P. Ultrasound imaging of the TMJ disc in asymptomatic volunteers: Preliminary report //Journal of Cranio-Maxillofacial Surgery. – 1992. – Т. 20. – №. 8. – С. 337-340.

319. Tozoglu S., Al-Belasy F. A., Dolwick M. F. A review of techniques of lysis and lavage of the TMJ //British Journal of Oral and Maxillofacial Surgery. – 2011. – Т. 49. – №. 4. – С. 302-309.

320. Tsentilo T.D. State of nucleic acids in periodontal tissue in periodontosis and periodontitis // Lik. Sprava. — 2003. — №1. — P. 93-95.

321. Tvrdy P., Heinz P., Pink R. Arthrocentesis of the temporomandibular joint:a review. Biomedical Papers of the Faculty of Medicine of Palacký University, Olomouc, Czech Republic, 2015, vol. 159, iss. 1, pp. 31 -34.

322. Tzanidakis K., Sidebottom A. J. Outcomes of open temporomandibular joint surgery following failure to improve after arthroscopy: is there an algorithm for success? //British Journal of Oral and Maxillofacial Surgery. – 2013. – Т. 51. – №. 8. – С. 818-821.

323. Venetis G, Pilavaki M, Triantafyllidou K, Papachristodoulou A, Lazaridis N, Palladas P. The value of magnetic resonance arthrography

of the temporomandibular joint in imaging disc adhesions and perforations. Dentomaxillofac Radiol 2011;40:84–90.

324. Vilanova J.C., J.Barceló, J. Puig [et al.] Diagnostic imaging: magnetic resonance imaging, computed tomography, and ultrasound / // Semin. Ultrasound CT MR. – 2007. – Vol. 28. – P. 184-191.

325. Westesson PL. Are high-resolution ultrasonographic signs of disc displacement valid? J Oral Maxillofac Surg 2002;60:628–9.

326. Whyte A.M., D. McNamara, I. Rosenberg, A.W. Whyte Magnetic resonance imaging in the evaluation of temporomandibular joint disc displacement – a review of 144 cases / // J. Oral. Maxillofac. Surg. – 2006. – Vol. 35. – P. 696-703.

327. Wieckiewicz M., Boening K., Wiland P., Shiau Y. Y., and Paradowska-Stolarz A. Reported concepts for the treatment modalities and pain management of temporomandibular disorders. Journal of Headache and Pain, 2015, vol. 16, no. 106, pp. 1–12.

328. Wieckiewicz M., Grychowska N., Wojciechowski K., et al.: Prevalence and correlation between TMD based on RDC/TMD diagnoses, oral parafunctions and psychoemotional stress in Polish university students. Biomed Res. Int., 2014, ID 472346, 2014.

329. Wilkes C. H. Internal derangements of the temporomandibular joint: pathological variations //Archives of Otolaryngology–Head & Neck Surgery. – 1989. – Т. 115. – №. 4. – С. 469-477.

330. Yap A.U., Tan K.B., Chua E.K. et al. Depression and somatization in patients with temporomandibular disorders // J. Prosthet. Dent. - 2002. - Vol. 88. - P. 479-484.